



---

UNIVERSIDAD CATÓLICA LOS ÁNGELES  
CHIMBOTE

FACULTAD DE CIENCIAS DE LA SALUD  
ESCUELA PROFESIONAL DE ODONTOLOGÍA  
PROGRAMA DE SEGUNDA ESPECIALIDAD EN  
ODONTOPEDIATRÍA

**FRENECTOMIA MEDIANTE LA TÉCNICA  
ROMBOIDAL PARA EL TRATAMIENTO DEL  
FRENILLO LINGUAL DE INSERCIÓN CORTA EN UN  
PACIENTE NIÑO DE 8 AÑOS: REPORTE DE CASO**

TRABAJO ACADÉMICO PARA OPTAR EL TÍTULO DE  
SEGUNDA ESPECIALIDAD EN ODONTOPEDIATRÍA

**AUTOR**

HUAMANI ALVITES, BETTY FLOR  
ORCID: 0000-0001-9059-9560

**ASESOR**

MGTR. BERMEJO TERRONES, ALAN MAYKOL  
ORCID: 0000-0003-0356-7937

CHIMBOTE – PERÚ  
2020

## TITULO

FRENECTOMIA MEDIANTE LA TÉCNICA ROMBOIDAL PARA  
EL TRATAMIENTO DEL FRENILLO LINGUAL DE INSERCIÓN  
CORTA EN UN PACIENTE NIÑO DE 8 AÑOS: REPORTE DE CASO

## HOJA DE FIRMA DE JURADO Y ASESOR

---

Mgtr. San Miguel Arce, Adolfo Rafael  
Presidente

---

Mgtr. Canchis Manrique, Walter Enrique  
Miembro

---

Mgtr. Suarez Natividad, Daniel Alain  
Miembro

---

Mgtr. Bermejo Terrones, Alan Maykol  
Asesor

## EQUIPO DE TRABAJO

### AUTOR

HUAMANI ALVITES, BETTY FLOR  
ORCID: 0000-0001-9059-9560

Universidad Católica Los Ángeles de Chimbote, Estudiante de Segunda  
Especialidad en Odontopediatría, Chimbote, Perú.

### ASESOR

Mgtr. BERMEJO TERRONES, ALAN MAYKOL  
ORCID: 0000-0003-0356-7937

Universidad Católica Los Ángeles de Chimbote, Facultad de Ciencias de  
la Salud, Escuela Profesional de Odontología, Chimbote, Perú.

### JURADO

Mgtr. San Miguel Arce, Adolfo Rafael  
ORCID: 0000-0002-3451-4195

Mgtr. Canchis Manrique, Walter Enrique  
ORCID: 0000-0002-0140-8548

Mgtr. Suarez Natividad, Daniel Alain  
ORCID: 0000-0001-8047-0990

## DEDICATORIA

### A Dios

Por haberme dado salud, protegerme durante todo mi camino y darme fuerza para superar obstáculos. y dificultades a lo largo de toda mi vida

### A MIS PADRES

Por su apoyo, palabras de aliento y consejo para que siguiera adelante día a día para conseguir mis objetivos

### A MI FAMILIA

A mi esposo y a mi hijo por ser mi fuente de motivación e inspiración para poder superarme cada día más y así poder luchar para que la vida depare un futuro mejor

## RESUMEN

El presente reporte de caso tuvo como objetivo establecer el manejo clínico para mejorar la funcionalidad de la lengua mediante una frenectomía ejecutando la técnica romboidal en un paciente niño de 8 años. El caso fue de un paciente de sexo masculino de 8 años de edad, la madre refiere que su hijo presenta dificultad al hablar y problemas para realizar movimientos de la lengua. Al exámen intraoral: presenta línea media dentaria coincide con la línea media facial, encía con leve inflamación asociada a placa bacteriana, pieza 1,6; 2,6 caries limitada del esmalte, pieza 7,4, remanente radicular pieza 2,2 en erupción, al exámen de la lengua se observa un pliegue fibroso con inserción corto. Impidiendo la formación normal de la lengua, dificultad al sacar la lengua fuera de la cavidad oral, problemas de levantar la lengua hacia el paladar duro, problema de articulación de las palabras, deglución; se diagnóstica como frenillo lingual corto, estableciéndose como tratamiento la frenectomía lingual; el pronóstico es favorable. Se realiza la frenectomía lingual a través del procedimiento quirúrgico romboidal y con las terapias de lenguaje se restableció la movilidad de la lengua y al control de un año y dos meses se pudo ver una adecuada articulación de las palabras.

Palabras Clave: frenectomía lingual, frenillo corto

## ABSTRACT

The present case report aimed to establish the clinical management to improve the functionality of the tongue through a frenectomy executing the rhomboid technique in an 8-year-old boy patient. The case was of an 8-year-old male patient, the mother reports that her son has difficulty speaking and problems with making movements of the tongue. At intraoral examination: the dental midline coincides with the facial midline, gingiva with slight inflammation associated with bacterial plaque, tooth 1.6; 2.6 Limited enamel caries, tooth 7.4, root remnant, tooth 2.2 in eruption, on examination of the tongue a fibrous fold with short insertion was observed. Preventing the normal formation of the tongue, difficulty in pulling the tongue out of the oral cavity, problems in lifting the tongue towards the hard palate, problem of articulation of words, swallowing; It was diagnosed as a short lingual frenulum, establishing a lingual frenectomy as treatment; the prognosis is favorable. The lingual frenectomy was performed through the rhomboid surgical procedure and with the language therapies the mobility of the tongue was restored and after one year and two months control it was possible to see an adequate articulation of the words.

Key words: lingual frenectomy, short frenulum

## CONTENIDO

1. TÍTULO.....	ii
2. HOJA DE FIRMA DE JURADO.....	iii
3. EQUIPO DE TRABAJO.....	iv
4. DEDICATORIA.....	v
5. RESÚMEN Y ABSTRACT.....	vi
6. CONTENIDO.....	viii
I. REPORTE DE CASO.....	1
1.1 Introducción.....	1
1.2 Objetivos.....	9
1.3 Reporte de caso.....	10
II Discusión.....	16
III. Conclusiones:.....	18
Referencias bibliográficas.....	19
Anexos.....	22



## I. REPORTE DE CASO

### 1.1 Introducción

El frenillo lingual constituye una patología que se caracteriza por la formación de un sólido cordón, que se inicia en la cara inferior de la lengua; en las proximidades del extremo apical, que recorre su tercio medio, se vuelve hacia adelante, y se inserta en la línea media de la mucosa del suelo de la boca causando como principales problemas la dificultad de fonación, deglución atípica y problemas ortopédico ortodonticos. (1)

La Anquiloglosia o frenillo lingual (*frenulum linguae*) se define como un pliegue vertical de la mucosa que se origina en la línea media de la lengua, situado en la superficie interna de la lengua, que une la parte libre de ésta a la base del piso de la boca. Observándose algunas veces un frenillo lingual extremadamente corto, lo cual dificulta la movilidad de la lengua impidiendo que ésta se logre proyectar hacia fuera de los dientes y encías o haga contacto directo con el paladar duro y con la superficie lingual de los dientes antero-superiores, estando la boca abierta: a esta anomalía es lo que se le denomina ‘frenillo corto’ o ‘anquiloglosia’ afectación definida como la presencia de un frenillo lingual corto que se extiende desde la punta de la lengua hacia el piso de la boca, limitándose los movimientos de ésta y ocasionando trastornos del lenguaje. En los niños que presentan frenillo corto, generalmente esta banda de tejido comprometido se encuentra demasiado cerca de la punta de la lengua, lo cual hace difícil el movimiento libre de la lengua, aunque también se llega a presentar como frenillo demasiado corto o inflexible, casi sin movimiento. (1)

El frenillo lingual corto en generaciones pasadas, se diagnosticaba y remediaba al nacer el niño. En la actualidad el tratamiento es postergado a etapas más tardías salvo en casos donde los diagnósticos son muy severos en los cuales la lactancia se observa comprometida, ya que la repercusión principal de este problema se observa en una inadecuada pronunciación de las palabras. Donde clínicamente el frenillo lingual es demasiado corto (hipertrófico) produciendo una serie de problemas que van a alterar en gran medida la movilidad de la lengua. Originando alteraciones del lenguaje y del habla del niño; la habilidad de pronunciación es un proceso de maduración en el niño; la que se ve afectada en niños con frenillo lingual corto, dificultando la pronunciación de las vocales que son los primordiales ruidos que se pronuncian en edades tempranas. Las consonantes son sonidos que requieren más tiempo para su pronunciación.

La letra “R” es muy difícil de pronunciar por lo que requiere mayor habilidad motora, la “P”, “T”, y la “M” son los más difíciles de reproducir.

La anquiloglosia no permite que la lengua entre en contacto con el paladar o la parte palatina de los dientes anteriores por lo cual hay dificultad para reproducir las letras /t/, /d/, /n/, /l/. Clínicamente al sacar la lengua de la boca la punta de la lengua adopta una forma de corazón(1)

Por otro lado, de acuerdo a la severidad del caso, la anquiloglosia puede causar deglución atípica debido a la falta de un correcto apoyo de la lengua en el paladar. A la misma vez, puede causar un estrechamiento del maxilar superior debido a la falta de crecimiento transversal y como consecuencia se produce en ocasiones mordidas cruzadas. En otros casos, suele generar un crecimiento anómalo de la mandíbula, mordida abierta anterior o ambos como resultado de la posición baja de la lengua. Por

otra parte, en algunos pacientes, un frenillo lingual corto e hipertrófico llega a causar diastemas entre los incisivos centrales inferiores, incluso puede provocar mordida abierta bilateral, esto sucede cuando la lengua empuja entre los maxilares para llevar a cabo sus funciones habituales o en reposo. (2)

Realizar el diagnóstico de la anquiloglosia es mayormente clínico y generalmente se basa, en la realización de las pruebas clínicas basadas en la movilidad de la lengua se incluyen entre estas pruebas que el paciente toque con la lengua el paladar abriendo lo máximo posible la boca, al hacer esto se logra observar que la lengua no se eleva y por lo tanto no toca el paladar duro, tampoco logra proyectar la lengua hacia adelante de la cavidad oral, retrayendo la punta de la lengua llegando a mostrar la semejanza de una lengua ‘bífida’ y dirigida en dirección a los dientes inferiores.(3)

Según Castro Rodríguez, (2018)(4) el procedimiento de elección para tratar la anquiloglosia es la frenectomía, definiéndolo como “Remoción completa del frenillo, incluida su adherencia al hueso”. Este tratamiento de elección consiste en la liberación del segmento de la banda de tejido fibroso la cual limita y retrae el movimiento de la lengua, con la de hoja de bisturí se procede a la liberación del tejido fibroso, realizando un método de plastia local para obtener el alargamiento o alongamiento del tejido. (5) (6)

El frenillo consta de dos partes que se diferencian: la base de la lengua que siempre es carnosa y ancha, y la otra más exterior que es fina y casi transparente y carente de vasos. La distancia entre estas dos partes de segmentos determinará la técnica y práctica quirúrgica a realizar para liberar este frenillo. (1) (6)

Marchesan clasifica el Frenillo Lingual en cuatro tipos (7) (8):

- a) Frenillo lingual normal: Es aquel cuya inserción se encuentra en la mitad de la parte inferior de la lengua hacia el piso de la boca. La inserción debe encontrarse en el propio piso o por debajo del reborde alveolar inferior (7) (Fig. 1).
- b) Frenillo lingual corto: Es aquel que no permite movimientos y extensión apropiados de la lengua, no permite la elevación adecuada de la punta de la lengua al paladar. Cuando la lengua está elevada su forma es más cuadrada que redondeada y para alcanzar el paladar es necesario cerrar la mandíbula (9) (Fig. 2).
- c) Frenillo lingual con inserción anterior: Es aquel cuya inserción se encuentra posterior a la parte media del piso de boca hacia la punta de la lengua (7) (Fig. 3).
- d) Frenillo lingual corto con inserción anterior: Presentan características del Frenillo Lingual corto con inserción anterior (Fig. 4).

Dependiendo de las estructuras que forman el frenillo podemos distinguir:

- a) Frenillo fibroso: Compuesto de tejido conectivo y membrana mucosa (Fig. 5).
- b) Frenillo muscular: Pueden estar involucrados distintos músculos en el frenillo lingual como son el músculo geniogloso y el genihioideo (Fig. 6)
- c) Frenillo mixto o fibromuscular: En los frenillos linguales se observa por un lado una unión tendinosa firme con el suelo de la boca y, por otro, un cordón fibroso unido al proceso alveolar (Fig. 7).

### Indicación para realizar la frenectomía

La realización o no del procedimiento quirúrgico está dado para cada paciente en particular. En los lactantes sólo se debe practicar la cirugía, siempre y cuando, el frenillo afecta la alimentación. Aunque aún no existe acuerdo entre los especialistas para decidir cuándo es el momento óptimo para llegar a cabo la cirugía. Sin embargo, varios autores hacen alusión a una posible elongación de la lengua a medida que aumenta su uso y, por tanto, prefieren posponer la cirugía hasta los 4 años de edad y en algunos casos hasta los 8 años de edad. (10)

La práctica terapéutica empleada para la exéresis de los frenillos es diversa y va a depender de la ubicación de esta membrana mucosa, ya sea, labial superior, labial inferior o lingual. La realización de la frenectomía va a depender del efecto, molestias y disfuncionalidad que la patología genere en el sistema estomatognático. La resección del frenillo de la lengua está indicada cuando el frenillo limita la motricidad de la lengua, causando problemas de succión, deglución, fonación, etc.(6)

### Tratamiento Quirúrgico

Los diversos procedimientos quirúrgicos que existen varían de acuerdo a la edad, grado de anquilosis y preferencia del especialista. El procedimiento es ambulatorio, se utiliza anestesia local infiltrativa, sedación consciente. (11)

Según el documento de Torres Castañeda, (2015)(12). Las técnicas más frecuentes que se aplicables en estas patologías vienen a ser tres:

La Escisión romboidal: se colocan dos pinzas de mosquito que sujetan el frenillo, después de infiltrar con anestesia local, una pinza desde arriba y la otra desde abajo. Posteriormente, con el bisturí, se secciona el frenillo siguiendo las ramas de las pinzas

de mosquito. La zona superior de la herida resultante se cierra de la forma habitual, mientras que la zona inferior se deja cicatrizar por segunda intención.(13)

La Plastia en forma de Z: se realiza infiltración con anestesia local, se incide de forma vertical el frenillo, llevando a cabo dos incisiones laterales oblicuas que forman la semejanza de un triángulo. Estos dos triángulos son disecados, procediéndose luego a su transposición. Por último se realiza la sutura de la forma habitual.(14)

La Plastia en V-Y; se infiltra anestesia local y punto de tracción en el labio superior. Luego se procede a realiza una incisión triangular en V y luego una exéresis de la banda fibrosa. El cierre de la herida se realiza en forma de Y, lo que llega a permitir un aumento de la longitud del vestíbulo labial.(14)

La técnica romboidal está indicada para los frenillos cortos que involucren tejido mucofibroso, y la técnica de Z plastia se utiliza para los frenillos cortos que además de tejido mucofibroso involucran al musculo geniogloso. (15) (16)

La técnica de Escisión Romboidal denominada así, debido a que al realizar la incisión de la mucosa se forma un rombo. La incisión debe ser firme debido a la inserción de las fibras elásticas en la sutura intermaxilar, se levanta el colgajo y se re secciona dicho tejido. Luego se enfrentan los tejidos y se sutura. Otra manera para obtener la inmovilización de la lengua durante la cirugía es mediante la utilización de un instrumento llamado tentacánula. Este instrumento ayuda para la inmovilización. Permite una mejor observación del frenillo, como guía al operador sobre el lugar correcto donde se procederá a la incisión. Cuando ya se ha cruzado el hilo de seda por la lengua, se usa una anestesia troncular lingual bilateral. (17) Luego se procede a una incisión transversal a través de la mucosa a 1 cm por arriba de las carúnculas de salida

de los conductos de drenaje de las glándulas submaxilares, apoyando la hoja de bisturí del #15 sobre el frenillo, a la vez que traccionamos la lengua, logrando una resección completa del frenillo. Una vez pasada la mucosa, la disección se limita a la línea media.

(5) (15)

Realizada la incisión del frenillo, se realiza un desbridado para una mayor amplitud a la herida quirúrgica, con el objetivo posterior de obtener una unión de los bordes. El diamante o rombo es la forma que toman los tejidos separados, para un control del sangrado o a veces es mínimo fácilmente en este caso con sutura si se es necesario, aunque una técnica de electrocoagulación es de mejor elección. Con esta técnica se debe ser muy cuidadoso por la presencia de los conductos de Wharton. Al momento de la sutura se puede dejar un cierre suelto cerca del piso de la lengua, que puede cicatrizar por segunda intención, permitiendo así una mejor movilidad lingual. (5)

Una vez finalizado se indica al paciente que coloque la lengua hacia afuera y hacia arriba para observar y evaluar si es necesario de realizar ejercicios linguales. (5)

#### Protocolo Quirúrgico

Según lo expuesto por Maldonado (2019),(6) los pasos quirúrgicos para realizar la frenectomía del frenillo lingual son:

- a. Anestesia
- b. Preparación de la zona operatoria y tener un campo operatorio libre para el operador.
- c. Incisión y disección.
- d. Sutura

En el caso del frenillo lingual se debe elevar la lengua con el hilo catgut simple mediante un punto de sutura de tracción ubicado en la punta lingual. Que nos facilitara la incisión y sutura de la herida. (6)

Jara (2019), reporto en su investigación; en niños de 3 a 10 años, que la prevalencia existente es realmente baja los pacientes que presentaron esta anomalía no se les indico el tratamiento adecuado para solucionar la problemática. Concluyo en su reporte que el sexo con mayor prevalencia fue el masculino con un 71% a diferencia del sexo femenino, también indicó que un 71.42% de los pacientes con frenillo lingual corto gozaban de una buena higiene oral para la cual se tomó como base el Índice de Higiene Oral Simplificada.(18)

Chávez D. (2020), diagnóstico anquiloglosia en un niño de 8 años, donde observo que la inserción anormal de la lengua alteraba la movilidad de la misma y la articulación de las palabras; y decidió realizar la frenectomía a través de la técnica romboidal para evitar recidiva. Logrando a restablecer la mayor movilidad de la lengua. En el control a los 12 meses pudo verificar mejoría en la articulación de las palabras.(2)



## 1.2 Objetivos.

### Objetivo General:

Mejorar la funcionalidad de la lengua mediante una frenectomía ejecutando la técnica romboidal en un paciente niño de 8 años.

### Objetivos específicos:

- Definir y ejecutar la técnica romboidal para eliminar el frenillo lingual corto.
- Establecer una mejor deglución y fonación en un paciente niño de 8 años.
- Mostrar la funcionalidad mediante los cambios de posición, estética y funcionalidad de la lengua en un paciente niño de 8 años.

### 1.3 Reporte de caso

Se expone caso clínico:

*Filiación:*

Paciente de sexo Masculino de 8 años de edad, acude en el mes de junio del 2019 a la clínica Odontológica de la segunda especialidad en odontopediatría de la Universidad Católica los Ángeles de Chimbote, en compañía de su madre, para ser evaluado.

*Motivo de consulta:*

La madre del paciente menciona que el niño tiene dificultad al hablar y problemas para realizar movimientos de la lengua

- Forma de inicio: Insidioso.
- Curso: Progresivo
- Tiempo de la enfermedad: Aprox. 3 años.

*Antecedentes:*

*Antecedentes patológicos:*

- No existen antecedentes de alguna enfermedad o alergia familiar.
- No existe antecedentes de alguna enfermedad significativa prenatal, postnatal, y que el parto fue normal.
- Que fue alimentado con leche materna exclusiva hasta los 6 meses de edad.
- Nos indican que cuenta con la vacunación completa.
- Refiere que su hermana presenta frenillo lingual.

***Exámen clínico:***

*Exámen clínico General:*

- Paciente en ABEG., ABEN., ABEH.,
- LOTEF., Facies Simétrica y conducta psicosocial receptiva.

*Exámen clínico estomatológico:*

*Exámen clínico extraoral:*

Paciente mesocéfalo, con simetría facial, perfil convexo y hiperdivergente, labio grueso y competencia labial, musculatura tónica, ganglios no palpables.

*Examen clínico intraoral:*

Presenta línea media dentaria coincide con la línea media facial, encía con leve inflamación asociada a placa bacteriana, pieza 1,6; 2.6, caries limitada del esmalte, pieza 7,4, remanente radicular, pieza 2,2 en erupción, la lengua se observa un pliegue fibroso con inserción corto. Impidiendo la formación normal de la lengua; presenta problemas en la Articulación de las palabras especialmente de la letra r, l, t. problemas de sacar la lengua fuera de la cavidad oral y problemas de levantar la lengua hacia el paladar duro.

*Exámenes auxiliares:*

Al exámen de laboratorio: los exámenes de laboratorio pre quirúrgicos revelan que están dentro del rango normal.

Hemograma completo normal, hemoglobina 14.1 g/dl, glucosa con valor de 89 mg/dl, HIV. No reactivo, RPR. No reactivo, TC. 8 mn 15 sg, TS. 2mn 20sg y grupo sanguíneo, “O” Rh Positivo. Tejidos Duros:

***Diagnóstico:***

*Diagnóstico presuntivo:*

Paciente de sexo masculino de 8 años de edad ABESG, mesocéfalo, con simetría facial, perfil convexo, hiperdivergente, labios gruesos y competencia labial, línea media dentaria coincide con la línea media facial, gingivitis marginal localizada, pieza 1,6; 2,6 caries limitada del esmalte, pieza 7,4 remanente radicular, pieza 2,2 en erupción dentaria, frenillo lingual corto.

*Diagnóstico definitivo:*

Paciente de sexo masculino de 8 años de edad con ABESG, mesocéfalo, con simetría facial, perfil convexo, hiperdivergente, labio grueso y competencia labial, línea media dentaria coincide con la línea media facial, gingivitis marginal localizada, pieza 1,6 y 2,6 caries limitada del esmalte, pieza 7,4 remanente radicular, pieza 2,2 en erupción, frenillo lingual corto.

*Plan del tratamiento:*

- Asepsia y antisepsia intra y extraoral.
- Anestesia tópica y anestesia local infiltrativa en ambos lados del frenillo, en todo su recorrido.

- Preparación de la zona operatoria.
- Incisión horizontal de la cara ventral de la lengua.
- Colgajo romboidal.
- Disección de las fibras.
- Divulsión roma y sutura separada.

Pronostico: el pronóstico del paciente es favorable para realizar el tratamiento de frenectomía lingual.

Objetivo del tratamiento:

- a) Eliminar el frenillo lingual corto.
- b) Mejorar la deglución.
- c) Mejorar la fonación.
- d) Mejorar la lactancia.
- e) Corregir los movimientos de la lengua.

Pasos quirúrgicos:

1. Asepsia y antisepsia intra y extraoral.
2. Anestesia tópica y anestesia local infiltrativa en ambos lados del frenillo, en todo su recorrido.
3. Preparación de la zona operatoria.
4. Incisión horizontal de la cara ventral de la lengua.
5. Colgajo romboidal.

6. Disección de las fibras.
7. Divulsión roma y sutura separada.

Procedimiento quirúrgico:

Asepsia y antisepsia intra y extraoral de la boca, luego se realizó la anestesia local infiltrativa de ambos lados del frenillo y en todo su recorrido. Una vez conseguido el efecto anestésico se eleva la punta de la lengua gracias a un punto de sutura de tracción. Este hilo se recomienda anudarlo para prevenir hemorragias por lesión del paquete vascular. Traccionando en este punto levantamos el frenillo y luego con la pinza de disección y con ayuda con una sonda acanalada de Petit se realiza la incisión horizontal con bisturí y hoja N° 15 en el centro del frenillo lingual. Realizar la incisión aproximadamente un centímetro por arriba de las carúnculas de la salida de los conductos de drenaje de las glándulas sub maxilares. El musculo geniogloso se secciona transversalmente con las tijeras o un bisturí, hasta obtener la movilidad lingual deseada. La sangre del fondo de la herida, en forma romboidal se controla con ligaduras o coagulantes. Se cierra el efecto romboidal con puntos separados como una incisión lineal. La movilidad lingual se comprueba antes de suturar.

Se utilizó suturas a traumática reabsorbible porque en esta zona es difícil y doloroso retirar los puntos.

Se prescribe una receta de analgésico y antiinflamatorio y a la vez se recomienda retirar la gasa después de media hora, reposo relativo no realizar ningún esfuerzo físico, no exponerse al sol, dieta blanda, regresarlo 7 días para retirar los puntos.

**Consideraciones éticas:**

El tratamiento de frenectomía mediante la técnica romboidal para el tratamiento del frenillo lingual de inserción corta realizado al paciente se hizo teniendo en consideraciones y recomendaciones de los buenos procedimientos clínicos hacia el paciente. La exposición y publicación de la historia clínica, diagnóstico, tratamiento y fotografías fueron con el consentimiento absoluto de la madre del paciente

## II. DISCUSIÓN

El presente reporte de caso se ha tratado de un niño de 8 años de edad con dentición mixta y que al exámen intraoral presento a nivel del piso de la boca y la lengua un pliegue fibroso con inserción corta, lo cual le impide la formación normal de la lengua, dificultad al sacar la lengua fuera de la cavidad oral, dificultad de levantar la lengua hacia el paladar duro, dificultad para articular correctamente las palabras y problemas en la deglución. Se diagnóstica como frenillo lingual corto, estableciéndose como tratamiento la frenectomía lingual; las características descritas son corroborados por Ramírez S. (2018), El frenillo lingual constituye una patología que se caracteriza por la formación de un sólido cordón, que se inicia en la cara inferior de la lengua; en las proximidades del extremo apical, que recorre su tercio medio, se vuelve hacia adelante, y se inserta en la línea media de la mucosa del suelo de la boca causando como principales problemas la dificultad de fonación, deglución atípica y problemas ortopédico ortodóncico. (1), los signos y síntomas descritos en el presente caso son respaldados por Chávez D. (2020), Por otro lado, de acuerdo a la severidad del caso, la anquiloglosia puede causar deglución atípica debido a la falta de un correcto apoyo de la lengua en el paladar. A la misma vez, puede causar un estrechamiento del maxilar superior debido a la falta de crecimiento transversal y como consecuencia se produce en ocasiones mordidas cruzadas. En otros casos, suele generar un crecimiento anómalo de la mandíbula, mordida abierta anterior o ambos como resultado de la posición baja de la lengua. Por otra parte, en algunos pacientes, un frenillo lingual corto e hipertrófico llega a causar diastemas entre los incisivos centrales inferiores, incluso puede provocar mordida abierta bilateral, esto sucede cuando la lengua empuja entre los maxilares para llevar a cabo sus funciones habituales o en reposo. (2), el



diagnóstico de esta patología es de forma clínica a través del examen de la lengua el cual es descrito por Tamayo Y. (2018) que indica Realizar el diagnóstico de la anquiloglosia es mayormente clínico y generalmente se basa, en la realización de las pruebas clínicas basadas en la movilidad de la lengua se incluyen entre estas pruebas que el paciente toque con la lengua el paladar abriendo lo máximo posible la boca, al hacer esto se logra observar que la lengua no se eleva y por lo tanto no toca el paladar duro, tampoco logra proyectar la lengua hacia adelante de la cavidad oral, retrayendo la punta de la lengua llegando a mostrar la semejanza de una lengua ‘bífida’ y dirigida en dirección a los dientes inferiores. (3).

El establecimiento del plan de tratamiento seguido para la patología descrita es la frenectomía esto es corroborado por Castro Y. (2018), el procedimiento de elección para tratar la anquiloglosia es la frenectomía, definiéndolo como “Remoción completa del frenillo, incluida su adherencia al hueso”. Este tratamiento de elección consiste en la liberación del segmento de la banda de tejido fibroso la cual limita y retrae el movimiento de la lengua, con la de hoja de bisturí se procede a la liberación del tejido fibroso, realizando un método de plastia local para obtener el alargamiento o elongación del tejido; La técnica que se ha ejecutado es la romboidal de acuerdo a lo descrito por Montero D. (2019), La Escisión romboidal: que consiste en colocan dos pinzas de mosquito que sujetan el frenillo, después de infiltrar con anestesia local, una pinza desde arriba y la otra desde abajo. Posteriormente, con el bisturí, se secciona el frenillo siguiendo las ramas de las pinzas de mosquito. La zona superior de la herida resultante se cierra de la forma habitual, mientras que la zona inferior se deja cicatrizar por segunda intención. (14)

### III. CONCLUSIONES

1. Se estableció el manejo clínico en un paciente niño de 8 años de edad, con frenillo lingual corto a través de un procedimiento quirúrgico denominado frenectomía en su técnica romboidal.
2. Se ejecutó la técnica romboidal para eliminar el frenillo lingual corto.
3. Se ha corregido la función de deglución y fonación a través de la frenectomía.
4. Se ha restablecido la funcionalidad de la lengua mediante la técnica quirúrgica de frenectomía romboidal mejorado la deglución, estética y funcionalidad de la lengua.

Referencias bibliográficas.

1. Ramírez S, Gómez E, Bonet J. Frenillo lingual. Protocolos clínicos de la Sociedad Española de Cirugía Oral y Maxilofacial [Internet]. 2018;39-48. Disponible en: <http://www.secom.org/wp-content/uploads/2014/01/cap02.pdf>
2. Chávez D, Peña P. Frenectomía lingual en un paciente pediátrico . Reporte de caso. Odontoinvestigación. 2020;6(2):60-9.
3. Tamayo Y, y Col. La Anquiloglosia en los niños menores de tres meses. Correo Científico Médico [Internet]. 2018;22(3):435-45. Disponible en: [http://scielo.sld.cu/scielo.php?script=sci\\_arttext&pid=S1560-43812018000300008](http://scielo.sld.cu/scielo.php?script=sci_arttext&pid=S1560-43812018000300008)
4. Castro Rodríguez Y. Tratamiento del frenillo aberrante , frenectomía y frenotomía. Revista Nacional de Odontología. 2018;13(26):10.
5. Andrade R. Escision Quirúrgica de Frenillo Lingual Corto con técnica romboidal. Tesinas - Odontología [Internet]. Vol. 53. Universidad de Guayaquil; 2019. Disponible en: <http://repositorio.ug.edu.ec/handle/redug/44112>
6. Maldonado M. Alteraciones del Habla por Presencia de Frenillo Lingual. Universidad de Guayaquil. Facultad de Odontología. [Internet]. Universidad De Guayaquil; 2019. Disponible en: <http://repositorio.ug.edu.ec/handle/redug/44286>
7. Quineche Andrade CC. Anquiloglosia en el infante. Bol Asoc Argent Odontol Niños. 2010;39(3):2010-2010.

8. Marchesan I, Health C. Frênulo de Língua : classificação e interferência na fala 2003. Revista CEFAC. 2013;5(January 2013):341-60.
9. Franco JF, Sant ABS, Barcelona H. Patología bucal. 2011;(1):33-40.
10. Sedano JR, Arroyo IC, Muñoz MDD, Romero CA, Carrera EM. Anquiloglosia neonatal . Acta Pediatrica Española [Internet]. 2016;74(2):45-9. Disponible en: <https://actapediatrica.com/images/pdf/Volumen-74---Numero-2---Febrero-2016.pdf#page=7>
11. Palacios D, y Col.. Resección De Frenillo Lingual Bajo Anestesia General Inhalatoria : Descripción De Técnica. Revista OACTIVA UC Cuenca . 2017;1(3):29-34.
12. Torres N. Protocolo quirúrgico indicado en pacientes de 9 a 10 años con frenillo lingual [Internet]. Trabajo de Titulación Previo a la Obtención del Título de Odontóloga. Universidad de Guayaquil; 2015. Disponible en: <http://repositorio.ug.edu.ec/handle/redug/10118>
13. García P. Técnica quirúrgica de ablación romboidal en recesión de frenillo labial. Universidad de Guayaquil. Facultad de Odontología [Internet]. Universidad De Guayaquil; 2020. Disponible en: <http://repositorio.ug.edu.ec/handle/redug/48558>
14. Montero L. Frenilectomia Labial Superior Reporte de Caso Clinico. Universidad Peruana de los Andes. Facultad Ciencias de la Salud [Internet]. [Huancayo - Perú]: Universidad Peruana Los Andes; 2019. Disponible en: <http://repositorio.upla.edu.pe/handle/UPLA/1500>

15. Villegas V. Frenectomía Lingual con Técnica Romboidal. Universidad de Guayaquil. Facultad Piloto de Odontología [Internet]. Universidad De Guayaquil; 2019. Disponible en: <http://repositorio.ug.edu.ec/handle/redug/44189>
  
16. Risco A. Frenectomía Labial De Un Paciente De 7 Años De Edad Reporte De Un Caso. Universidad Peruana de los Andes. Facultad Ciencias de la Salud [Internet]. Huancayo - Perú; 2020. Disponible en: <http://repositorio.upla.edu.pe/handle/UPLA/1685>
  
17. Khan S, y Col.. Anquilosis: Manejo Quirúrgico y Rehabilitación Funcional de la Lengua. Pubmed [Internet]. 2017;20(5):585-7. Disponible en: <http://www.ijdr.in/text.asp?2017/28/5/585/217202>
  
18. Jara C. Prevalencia Del Frenillo Lingual Corto En Niños De 3 a 10 Años De Edad. Universidad de Guayaquil. Facultad de Odontología [Internet]. Universidad De Guayaquil; 2019. Disponible en: <http://repositorio.ug.edu.ec/handle/redug/44211>
  
19. Pastrano Yáñez S. Condición del frenillo lingual y su relación con el habla en escolares de 6 – 12 años de edad de la Unidad Educativa San Luis Gonzaga. 2019.
  
20. Gómez N. y Col.. Trastornos del habla asociados a frenillo lingual corto. Odonto Pediatría Actual [Internet]. 2014;3(10):32-5. Disponible en: <https://www.researchgate.net/publication/335028231%0D>
  
21. Escoda G. C. B., & de Cirugía Bucal, L. T. (2004). Tomo I. Tiempos operatorios en Cirugía Bucal. Madrid: Ed. Ergon, 131.



### Consentimiento Informado

Estimado participante:

El presente estudio tiene el objetivo mejorar la funcionalidad de la lengua mediante una frenectomía ejecutando la técnica romboidal en un paciente de 8 años.

Toda la información que se obtenga será confidencial y solo los cirujanos dentistas. Estudiante de la segunda Especialidad en Odontopediatría y el comité de ética podrán tener acceso a esta información. Será guardado en una base de datos protegidas con contraseñas. Tu nombre no será utilizado en ningún informe. Si decides no participar, no se te tratará de forma distinta ni habrá prejuicio alguno. Si decides participar, eres libre de retirarte en cualquier momento.

Si tienes dudas sobre el estudio, puedes comunicarte con el investigador principal de Chimbote Perú, Huamani Alvites Betty Flor Cel. 94302862 con DNI. 21545649, y COP. 13464.

Si tienes duda acerca de tus derechos como participante de un estudio de investigación, puedes llamar a la Mg. Zoila Rosa Limay herrera presidente del Comité Institucional de Ética e investigación de la Universidad Católica los Ángeles de Chimbote Cel. (+51043)

327-933 Email: [zlimayh@uladech.edu.pe](mailto:zlimayh@uladech.edu.pe)

#### Obtención del consentimiento Informado

Me ha sido leído el procedimiento de este estudio y estoy completamente informado de los objetivos del estudio. El (la) investigador(a) me ha explicado el estudio y absuelto mis dudas. Voluntariamente doy mi consentimiento para participar en este estudio:

Delia Flora MARCA CANTARO

Nombres y Apellidos del apoderado

Betty Huamani Alvites

Nombres y Apellidos del Estudiante

COP: 13464 DNI. 21545649

[Firma]

Firma del Apoderado

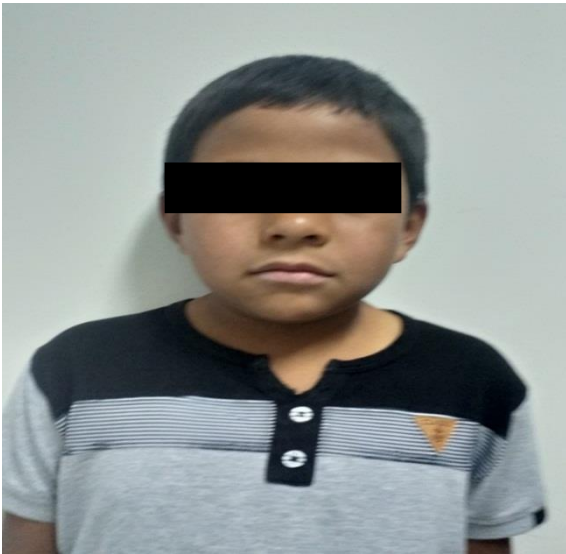[Firma]

Firma del Estudiante

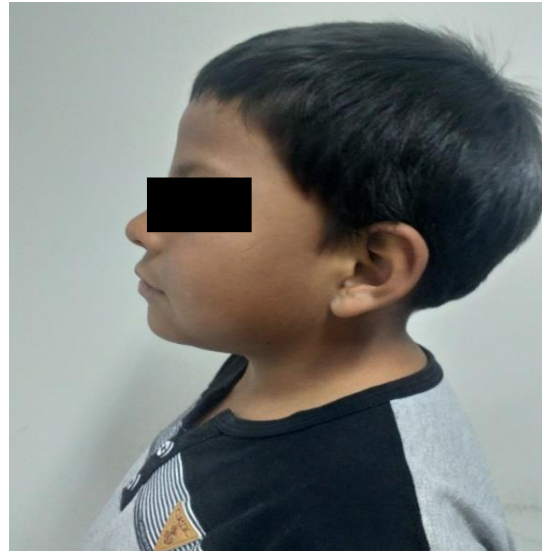Responsable principal del proyecto: Huamani Alvites Betty Flor.

Anexo N° 2

**FOTOGRAFÍAS DEL REPORTE DE CASO**  
**Fotografías Extraorales iniciales paciente de 8 años**

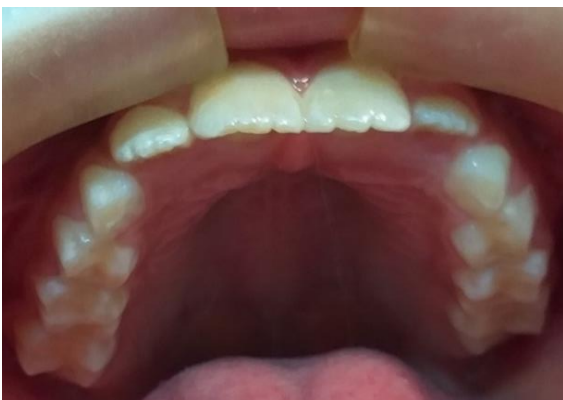

Fotografía de frente

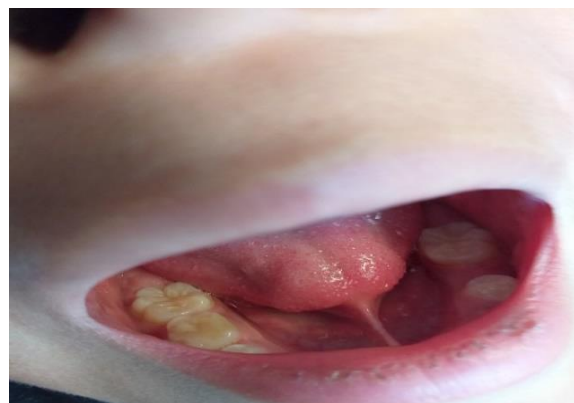

Fotografía de perfil

**FOTOGRAFÍAS INTRAORAL INICIALES**

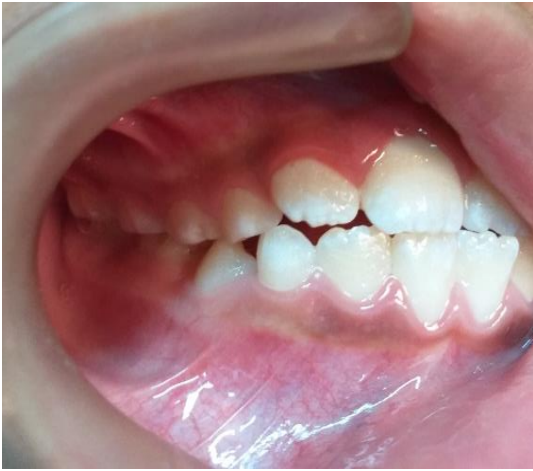

Fotografía oclusal superior

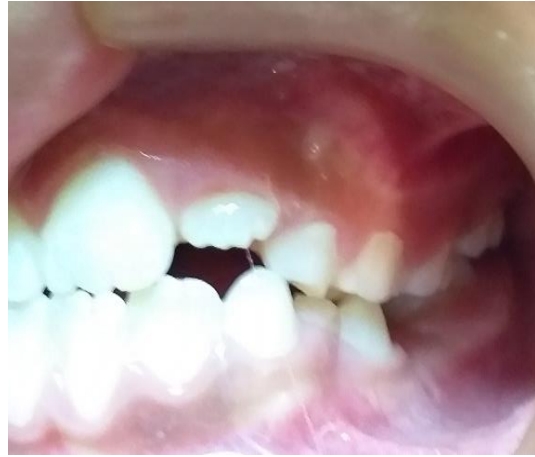

fotografía oclusal inferior

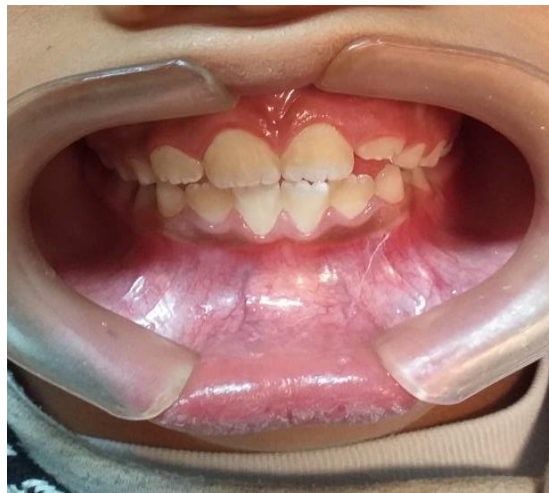Anexo N° 3



Lateral derecha



Lateral Izquierda





Fotografía frontal



Anexo N° 4

## EXAMENES DE LABORATORIO – PRE QUIRURGICO

### Examen Inmunológico

 Hosp. de Apoyo "Nstra. Sra. de las Mercedes" Carhuaz 

**SERVICIO DE LABORATORIO**

Nombre: STRALIN CANCHA HUARCA

Indicación: \_\_\_\_\_

**I.-HEMATOLOGÍA**

Hemoglobina 14.1 gr/dl. Hematocrito 44 %  
Grupo Sanguíneo "O" Factor RH: POSITIVO

**II.- INMUNOLOGÍA**



R.P.R.: NO REACTIVO HIV: NO REACTIVO

**BIOQUÍMICA**

Dosaje de Glucosa: 89 Mg/% VN: 70-110 mg/dl

Fecha: 11-07-2019 Responsable: [Signature]  
Lic. Fernando Samames Oruña  
TECNÓLOGO MEDICO  
C.T.M.P. N° 4909

### Examen Hematológico

 Hosp. de Ap. "Ntra. Sra. de las Mercedes" - Carhuaz 

**SERVICIO DE LABORATORIO CLÍNICO**

Nombre: STRALIN CANCHA HUARCA

Doctor: \_\_\_\_\_

**ANÁLISIS DE SANGRE - Hemograma de Shilling**

Hemates <u>4'850,000</u>	m.m.c. Leucocitos <u>8,700</u>	m.m.c.
Hemoglobina <u>14.1</u>	Hematocrito <u>44</u>	%
Coagulación <u>8 min. 15 seg.</u>	Sangría <u>2 min. 20 seg.</u>	%
Gran Neutrófilos <u>68</u>	% Mielócitos <u>-</u>	%
Gran Eosinófilos <u>01</u>	% Juveniles <u>-</u>	%
Gran Basófilos <u>00</u>	% Abastionados <u>03</u>	%
Monocitos <u>02</u>	% Segmentados <u>65</u>	%
Linfocitos <u>29</u>		

GRUPO	FACTOR RH
<u>"O"</u>	<u>POSITIVO</u>

Formas anormales \_\_\_\_\_

VELOCIDAD DE SEDIMENTACIÓN \_\_\_\_\_ TEST DE COOMBS \_\_\_\_\_

RCTO. PLAQUETAS 325,000 mm<sup>3</sup> FENOMENO L.E. \_\_\_\_\_

RCTO. RETICULOSITOS \_\_\_\_\_

TIEMPO DE PROTROMBINA \_\_\_\_\_ seg.

HEMATOLOGÍA

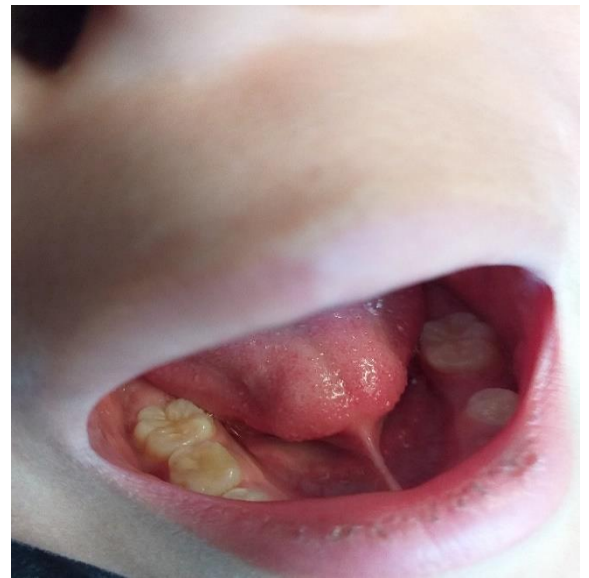
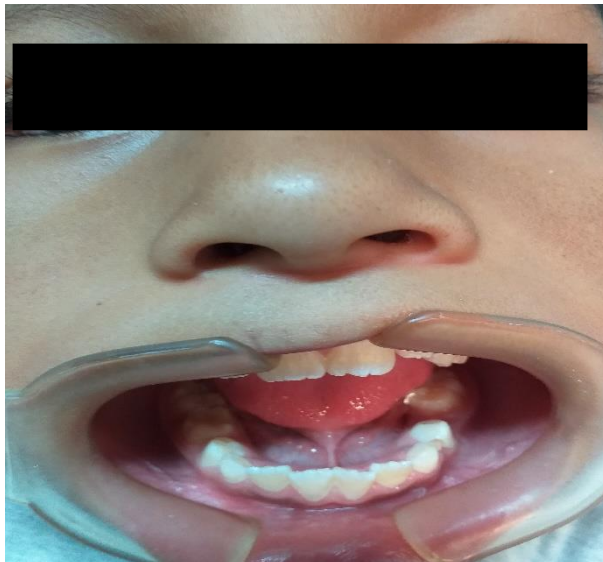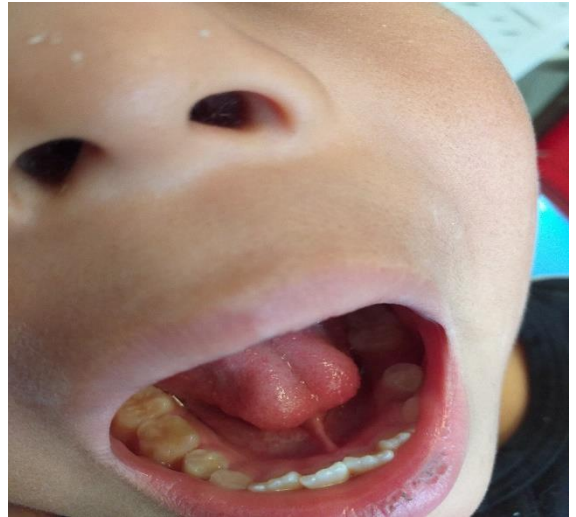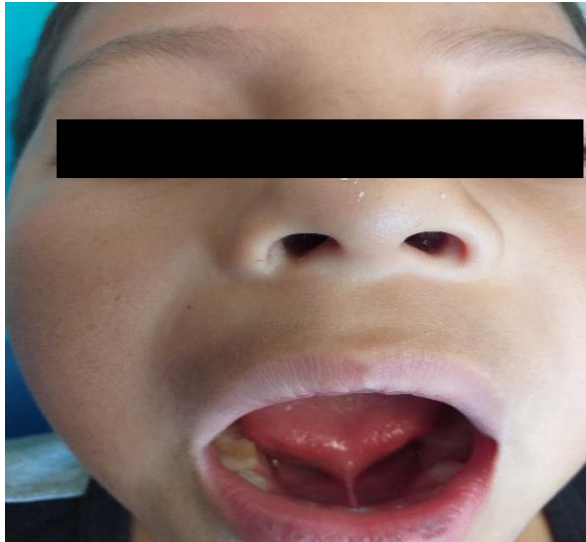FORM 80150

FECHA 11-07-2019

[Signature]  
Lic. Fernando Samames Oruña JEFE  
TECNÓLOGO MEDICO  
C.T.M.P. N° 4909

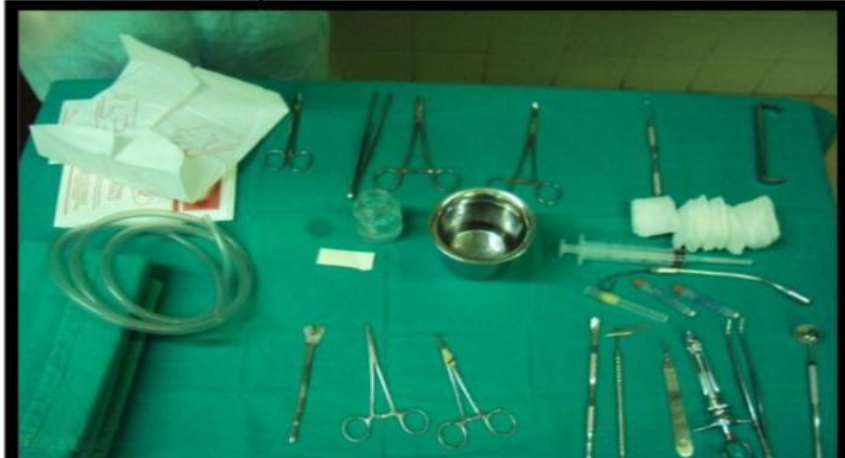Anexo N° 5

Fotografías del reporte de caso

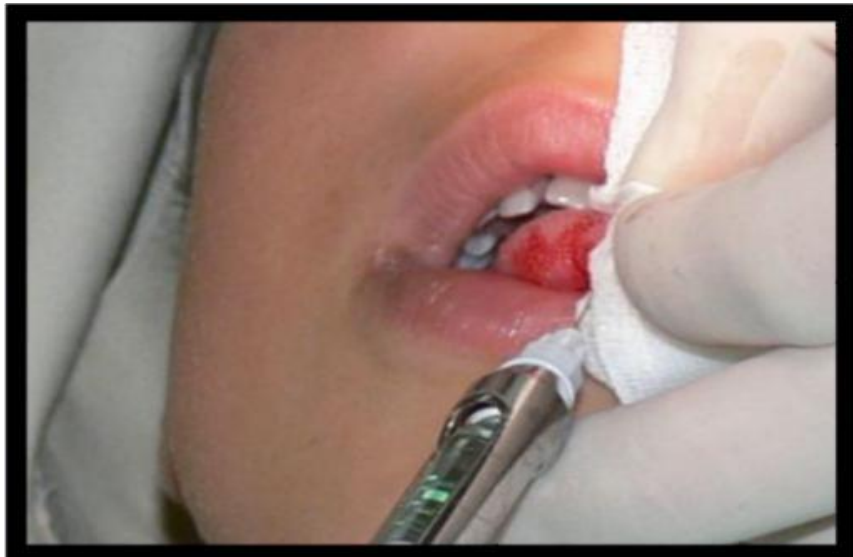

## Procedimiento quirúrgico

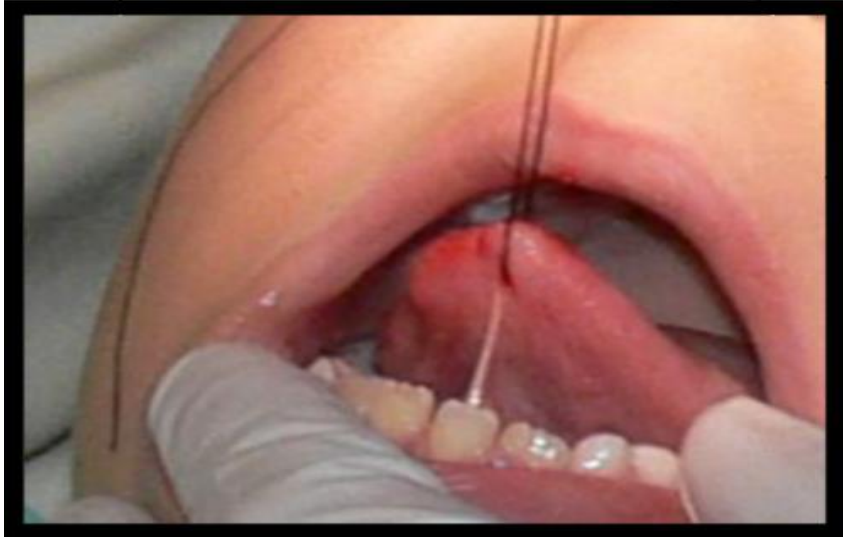1.- Fig. 8 Preparación de la mesa Clínica



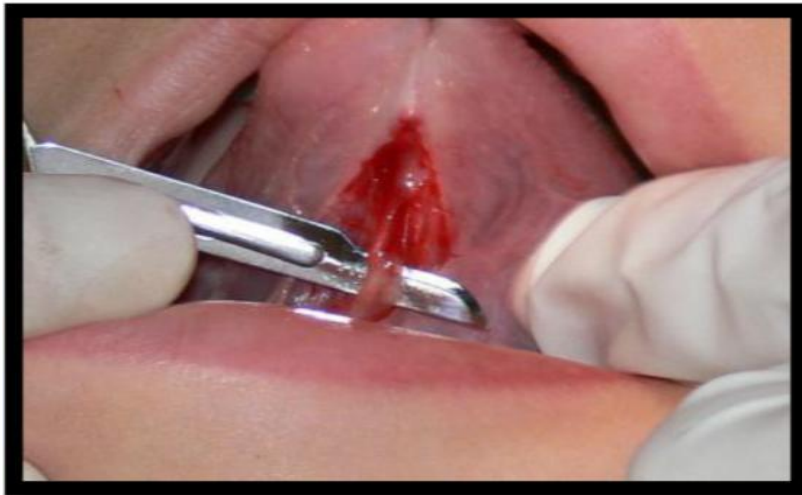2.- Fig. 9 Anestesia Infiltrativa.



3.- Fig. 10 Punto de sutura de Tracción en la punta de la Lengua

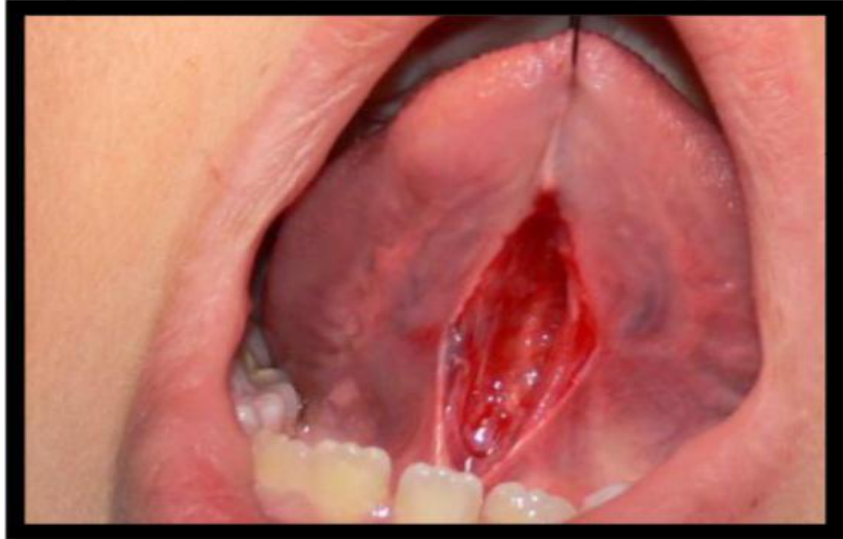

4.- Fig. 11 Incisión Transversal con bisturí a través del frenillo

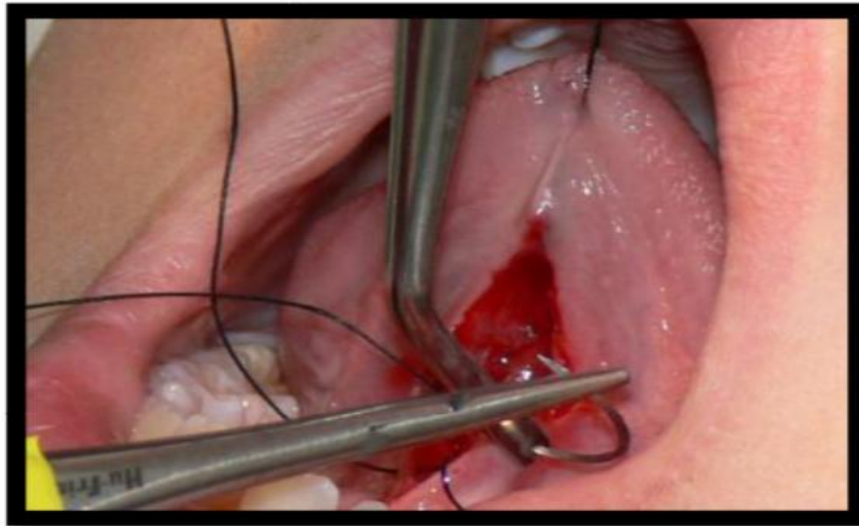




5.- Fig. 12 Colgajo Romboidal



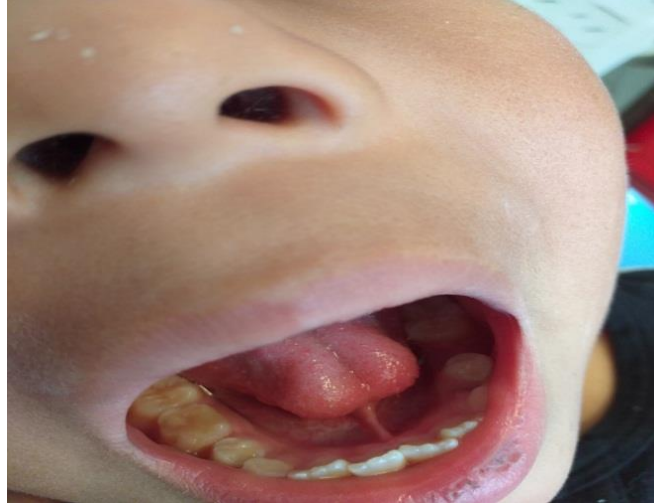6.- Fig. 13 Sutura



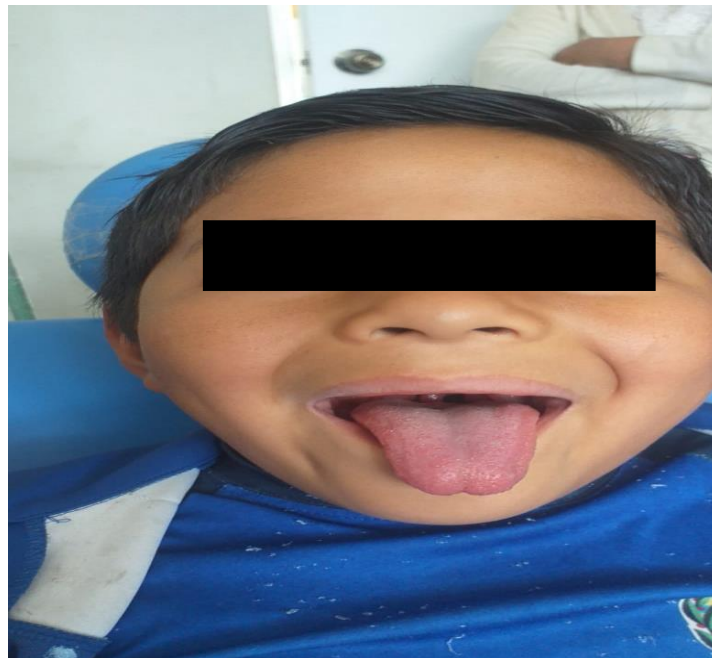**ANEXO - 6**

**Resultados comparativos**

Antes de la cirugía



Antes de la cirugía



Después de la Cirugía