



UNIVERSIDAD CATÓLICA LOS ÁNGELES
CHIMBOTE

FACULTAD DE CIENCIAS DE LA SALUD
ESCUELA PROFESIONAL DE ODONTOLOGÍA

**BITE BLOCK, MINIIMPLANTES Y ARCO DE CANTO
MULTIANSAS (MEAW) EN LA CORRECCIÓN DE UNA
MORDIDA ABIERTA EN UN PACIENTE CON
MALOCLUSIÓN CLASE II.**

TRABAJO ACADÉMICO PARA OPTAR EL TÍTULO DE
SEGUNDA ESPECIALIDAD EN ORTODONCIA Y ORTOPEDIA
MAXILAR

AUTOR

PORTELLA IZQUIERDO, JUAN CHRISTHIAN
ORCID: 0000-0002-0658-9675

ASESOR

RONDÁN BERMEO KEVIN GILMER
ORCID: 0000-0003-2134-6468

CHIMBOTE – PERÚ

2020

TÍTULO

BITE BLOCK, MINIIMPLANTES Y ARCO DE CANTO MULTIANASAS (MEAW) EN
LA CORRECCIÓN DE UNA MORDIDA ABIERTA EN UN PACIENTE CON
MALOCLUSIÓN CLASE II.

HOJA DE FIRMA DE JURADO Y ASESOR

Mgtr. San Miguel Arce, Adolfo Rafael
Presidente

Mgtr. Canchis Manrique, Walter Enrique
Miembro

Mgtr. Suarez Natividad, Daniel Alain
Miembro

Mgtr. Rondán Bermeo, Kevin Gilmer
Asesor

EQUIPO DE TRABAJO

AUTOR

Portella Izquierdo, Juan Christian

ORCID: 0000-0002-0658-9675

Universidad Católica Los Ángeles de Chimbote, Estudiante de Segunda
Especialidad en Ortodoncia y Ortopedia Maxilar, Chimbote, Perú.

ASESOR

Rondán Bermeo Kevin Gilmer

ORCID: 0000-0003-2134-6468

Universidad Católica Los Ángeles de Chimbote, Facultad de Ciencias de la
Salud, Escuela Profesional de Odontología, Chimbote, Perú.

JURADO

San Miguel Arce, Adolfo Rafael

ORCID: 0000-0002-3451-4195

Canchis Manrique, Walter Enrique

ORCID: 0000-0002-0140-8548

Suarez Natividad, Daniel Alain

ORCID: 0000-0001-8047-0990

DEDICATORIA

A mis padres por su sacrificio, su apoyo y su ejemplo.

RESUMEN.

El objetivo del presente reporte es mostrar una secuencia de tratamiento ortodóntico en la corrección de una mordida abierta en un paciente clase II. La mordida abierta anterior, definida como la falta de contacto entre incisivos y caninos, tiene una etiología diversa, es muy importante encontrar el factor desencadenante, ya que de ello dependerá el planteamiento de un diagnóstico apropiado y sobre todo de un protocolo de tratamiento apropiado. Este estado aparece en la mayoría de los casos en la transición de la dentición mixta a permanente. Las alternativas de tratamiento están enfocadas a modificar la inclinación del plano oclusal en busca de un desplazamiento mandibular funcional, el control de hábitos, la recuperación de la función muscular y la eliminación de la discrepancia posterior. La renuencia del paciente a una solución quirúrgica, cada vez más vigente, nos acerca a otras alternativas terapéuticas. En el presente reporte se muestra el caso clínico de un paciente clase II esquelética con mordida abierta, tratado en la clínica de posgrado de la segunda especialidad en ortodoncia y ortopedia maxilar de la ULADECH, y se detalla la secuencia del tratamiento ortodóntico, así como los cambios en el plan de tratamiento. El presente estudio muestra el uso de bloques gemelos, microimplantes y finalmente la técnica edgewise multiansas (MEAW), concluyendo en la gran importancia del diagnóstico y la evaluación permanente que permitirá los cambios en el protocolo terapéutico de acuerdo a la evolución del mismo.

PALABRAS CLAVE: mordida abierta, bite block, miniimplantes, MEAW.

ABSTRACT

The objective of this report is to show a sequence of orthodontic treatment in the correction of an open bite in a class II patient. Anterior open bite, defined as the lack of contact between incisors and canines, has a diverse aetiology, it is very important to find the trigger, since it will depend on the approach of an appropriate diagnosis and, above all, of an appropriate treatment protocol. This state appears in most cases in the transition from mixed to permanent dentition. The treatment alternatives are focused on modifying the inclination of the occlusal plane in search of a functional mandibular displacement, the control of habits, the recovery of muscular function and the elimination of the posterior discrepancy. The reluctance of the patient to an increasingly effective surgical solution brings us closer to other therapeutic alternatives. This report shows the clinical case of a skeletal class II patient with an open bite, treated in the postgraduate clinic of the second specialty in orthodontics and maxillary orthopaedics of ULADECH, and the sequence of orthodontic treatment is detailed, as well as the Changes in the treatment plan. The present study shows the use of twin blocks, micro implants and finally the multi-edge edgewise technique (MEAW), concluding in the great importance of the diagnosis and the permanent evaluation that will allow the changes in the therapeutic protocol according to the evolution of the same.

KEY WORDS: open bite, bite block, mini implants, MEAW.

CONTENIDO

TÍTULO.....	i
HOJA DE FIRMA DE JURADO Y ASESOR.....	ii
EQUIPO DE TRABAJO.....	iii
DEDICATORIA.....	iv
RESUMEN Y ABSTRACT.....	v
CONTENIDO.....	vii
I. REPORTE DE CASO	
1.1. Introducción.....	1
1.2. Objetivos.....	15
1.3. Reporte de caso.....	16
II. DISCUSIÓN	22
III. CONCLUSIONES.....	25
Referencia Bibliográfica.....	27
Anexos.....	31

I.- REPORTE DEL CASO

1.1 INTRODUCCIÓN

La armonía facial es el objetivo principal al planificar un tratamiento ortodóntico o un protocolo que incluya la participación de otras especialidades odontológicas, incluida la cirugía. Obtener un adecuado balance facial y una oclusión ideal requiere además del estudio profundo de los tres planos del espacio facial (anteroposterior, vertical y transversal), un análisis estético, descriptivo y funcional del sistema estomatognático que debe incluir los hábitos¹. Muchas de las maloclusiones abarcan todos los planos espaciales, por eso no debiéramos dividirlos, ni prestarle atención únicamente a la dimensión más gravemente afectada, sino a la interacción que existe entre ellos, sin embargo, para una presentación estructurada nos centraremos en el plano vertical, como el más comprometido en la mordida abierta anterior².

Los problemas oclusales ortodónticos que conciernen a la dimensión vertical, los podemos dividir en: 1) mordida abierta anterior, 2) mordida abierta posterior unilateral o bilateral, 3) mordida abierta completa, cuando afectan a todo el arco y, 4) mordida profunda. La etiopatogenia se puede clasificar en: esqueléticas, dentoalveolares o una combinación de ambas; sin embargo no es posible aislar un solo factor sea la causa de este tipo de maloclusión, sino que es el resultado de muchos factores actuando en determinado momento, debemos reconocer a algunos factores predisponentes: falta de sellado labial, disfunción lingual, macroglosia y el patrón esquelético de mordida abierta, y a los factores desencadenantes: los hábitos, succión digital, interposición lingual, respiración oral exclusiva, alteraciones

condilares ya factores iatrogénicos. El diagnóstico diferencial entre los distintos tipos es sumamente importante para hacer un plan de tratamiento apropiado para el paciente.

La mordida abierta anterior responde a una falta de contacto evidente entre las piezas superiores e inferiores, que se manifiesta a nivel del grupo incisivo o de los segmentos posteriores de las arcadas³. El tratamiento de la mordida abierta comprende tres fases. La primera fase o preventiva que se logra a través de aparatología removible o fija, la segunda fase o interceptiva donde pueden ser utilizados aparatos como el arco extraoral de tracción alta, así como los mencionados anteriormente en el tratamiento preventivo y finalmente la tercera fase o correctiva donde se emplea aparatología ortodóncica fija, uso de elásticos, intrusión de molares o incluso un tratamiento combinado de ortodoncia con cirugía⁴. Se han descrito diversas terapias para corregir la mordida abierta dental o esquelética como educación funcional de la lengua, extracciones de los primeros premolares, segundos premolares y primeros molares, arcos extraorales de tracción occipital, mentoneras, elásticos, arcos multiloops (MEAW), bite blocks, trampas linguales o combinados con aparatos funcionales. En la mordida abierta esquelética la cirugía ortognática siempre será el tratamiento estándar⁵. En la última década la intrusión de molares a través del uso de miniimplantes se ha descrito para corregir una mordida abierta esquelética, permitiendo realizar extrusiones de los incisivos, además se ha descrito dar resultados estéticos favorables como ayudar a una autorrotación mandibular y reducir la altura facial anterior. Incluso se ha dado como alternativa para pacientes que no han aceptado realizar una cirugía ortognática^{6,7}. Los bite blocks fueron desarrollados por Clark en la década de los 90, él sugiere

que estos dispositivos deben de tener una inclinación determinada, la cual modificará el plano oclusal beneficiando el desplazamiento funcional mandibular. Las fuerzas generadas por la oclusión trasladadas a través de los dientes proveen un estímulo propioceptivo que intervienen en el crecimiento y en la estructura trabecular que soporta al hueso. Estos dispositivos en combinación con el aparato de tracción extraoral, actuarán en los centros de resistencia del maxilar, al actuar sobre la rotación y propulsión mandibular, las inclinaciones incisivas, control de la dimensión vertical posterior, así como la reducción vertical y sagital del desplazamiento maxilar^{8,9}.

Se ha demostrado que los bloques gemelos modifican efectivamente los patrones esqueléticos verticales en animales y humanos, sin embargo, abren la mandíbula más allá de su posición de reposo en cantidades variables, que tiende a aumentar el ángulo goniaco. McNamara concluyó que el complejo maxilar era el más afectado, aunque los cambios ocurren en todo el complejo craneofacial^{8, 10}. La aparatología de bloques gemelos y tracción extraoral⁹, uso de miniimplantes^{6, 11}, y arcos de canto multiansa (MEAW)^{12,13}, asociados a aparatología fija puede ser considerada como una terapia efectiva para los problemas de control vertical y mordida abierta en pacientes que se encuentran en crecimiento y dentición mixta.^{9, 12,14}

El control del anclaje es uno de los aspectos más importantes en un tratamiento ortodóncico. Hay veces en la que es necesario un anclaje máximo o absoluto, es decir, una alta resistencia al desplazamiento. Sin embargo, la Tercera Ley de Newton enuncia que toda fuerza aplicada, puede ser dividida en un componente de acción y un componente de igual dirección y de sentido opuesto, o reacción. Así, es virtualmente imposible alcanzar anclaje absoluto en el cual la fuerza de reacción no

produzca movimientos, especialmente con anclaje intraoral. Tradicionalmente ha sido usado anclaje intraoral para reforzar el intraoral. El uso de anclaje extraoral idealmente plena cooperación del paciente para lograr el uso continuo, objetivo difícil de lograr. Por lo tanto, es extremadamente dificultoso iniciar un tratamiento ortodóncico sin comprometer el anclaje en cierta forma¹⁵. Desde 1945, cuando Gainsforth y Higley fracasaron en el intento de colocar alambres y tornillos de vitallium en un perro, y con el reporte exitoso de la osteointegración de implantes en el hueso por parte de Brannemark en 1970, muchos ortodoncistas empezaron a interesarse en el uso de implantes para anclaje ortodóncico, Sherman (1978) colocó implantes de carbono vítreo, Smith (1979), estudió los efectos de cargar implantes de óxido de aluminio recubiertos de vidrio orgánico. Roberts y colegas (1984) y Shapiro y Kokich (1984) describieron la posibilidad de colocar implantes como anclaje durante el tratamiento ortodóncico, anterior a su uso con propósitos prostodóncicos. Block y Hoffman (1995) introdujeron los onplantes y en 2002 Janssen y colegas informaron su exitoso uso en la extrusión de molares maxilares impactadas. Kanomi (1997) reportó que mini implantes de titanio de 1.2 mm de diámetro proveyeron suficiente anclaje para intruir dientes del segmento antero inferior. Costa y sus colegas en 1988, utilizaron 2 minitornillos de 2 mm. Sugawara (1999) y Umemori y colegas (1999) usaron miniplacas quirúrgicas para anclaje ortodóncico. Trataron casos de mordidas abiertas anteriores mediante la intrusión de molares, a través del uso de un sistema de anclaje esquelético de miniplacas, generándose fuerzas intrusivas en la zona molar, que luego de 9 meses de tratamiento lograron el efecto deseado. Posteriormente, investigadores como: Park, Ohmae, Lee y Bae, desarrollaron los miniimplantes sobre las miniplacas, por

presentar ventajas muy importantes como son: el procedimiento para la colocación es más simple y económica- Incluso la mayor magnitud de una aplicación de fuerza ortodóncica sobre un microimplante es menor que la de las placas quirúrgicas.¹⁵

La falla de un implante ortodóncico significa usualmente que el implante se desprendió durante el tratamiento. Esto ocurre dentro de los primeros meses luego de la colocación. Si no se consigue estabilidad mecánica inmediata a la inserción no podemos esperar que el implante sea exitoso. Por lo tanto, la estabilidad mecánica inicial es vital para el éxito del anclaje con microimplantes. Si bien es cierto, en la actualidad no podemos alcanzar una tasa de éxito del 100 % cuando usamos micro implantes para anclaje ortodóncico esquelético temporario, podemos hablar de una tasa de éxito del 90 %, con variables a considerar como la edad y el sexo, la inserción tuvo mayor éxito en las mujeres y en la población comprendida entre los 19 y 58 años, con mayor porcentaje de éxito en la mandíbula que en la maxila y estadísticamente significativamente mayor cuando se utilizó un micromotor a cuando se insertó manualmente.^{15,16}

Es importante considerar los factores involucrados en la falla de un implante:

Factores iatrogénicos: necrosis ósea debido a la excesiva generación de calor, injuria o aproximación radicular, pobre fijación inicial, contaminación del implante, inflamación debido a una higiene oral, deficiente, inflamación debido a irritación gingival por elementos elásticos, daños a estructuras anatómicas (nervios, vasos, senos), fractura de microimplante.¹⁵

Factores del huésped: enfermedad sistémica, calidad y cantidad ósea, cantidad de encía adherida versus tejido blando móvil, edad y estado de salud, microflora oral, saliva, respiración bucal, tabaquismo, etc¹⁵.

Factores del miniimplante: elección del material de manufactura, tipo de superficie, forma del tornillo¹⁵.

Diversas teorías han sido planteadas en relación a crecimiento craneofacial, intentando comprender los diversos factores involucrados y sus complejas interacciones en los diferentes patrones dentoesceléticos. La teoría del Prof. Dr. Sadao Sato propone una interesante interacción entre las estructuras óseas, estableciendo dos ejes principales, Sagital y Transversal, los cuales se van interrelacionando en el proceso de crecimiento, determinando las variadas morfologías craneofaciales. Uno de los factores determinantes en la expresión de la morfología de los diferentes patrones dentoesceléticos, es el plano oclusal, el cual, por su influencia en el desarrollo mandibular a través del proceso de crecimiento, permite reenfoque nuestros procesos diagnósticos y terapéuticos en el control de las maloclusiones.¹⁷

La presencia de la mordida abierta y rotación horaria mandibular no se deben solamente a causas odontogénicas, sino a aspectos propios del proceso evolutivo humano. Desde hace mucho tiempo, hasta la fecha, los estudios ortodónticos no han podido determinar exactamente el origen de esta deformidad, motivo por el cual se hace muy difícil establecer un protocolo, o plan de tratamiento preciso y/o puntual, por el contrario, se plantean y realizan alternativas de tratamiento que incluyen procedimientos invasivos y poco conservadores que van desde la extracción de premolares o molares hasta la cirugía ortognática¹⁷.

La condición de ángulo alto, implica necesariamente, hiperdivergencia mandibular, condición que va acarrear alteraciones en la dinámica muscular, en la armonía de la estructura facial- maxilar mandibular, en la función de la posición del maxilar

superior, incluso disfunción en la ATM. Tratamientos invasivos, como exodoncias o alternativas quirúrgicas, representan una opción para restaurar funciones estéticas, anatómicas y funcionales, sin embargo, representa muchos riesgos y es una opción rechazada por la gran mayoría de los pacientes. No existe, hasta el momento, un protocolo definido para el tratamiento de una mordida abierta de ángulo alto¹⁸.

El análisis de una maloclusión de mordida abierta evidencia un patrón hiperdivergente de marco esquelético indicando un problema de dimensión vertical más que un problema anteroposterior. Generalmente, el tratamiento ortodóntico para la maloclusión de mordida abierta es enfocado hacia la disminución de la dimensión vertical en la región molar. Sin embargo, existen diversos tipos de maloclusión de mordida abierta tanto en clase III como en clase II. Entonces, ¿Podríamos aplicar la misma mecánica a cualquier mordida abierta para tratar la maloclusión? Esta pregunta es fundamental en el manejo de la maloclusión^{17, 18}.

Algunas maloclusiones esqueléticas presentan mordida abierta más allá de una protrusión o retrusión mandibular. El tratamiento y la biomecánica van a depender de los protocolos del tratamiento y las prácticas clínicas van a depender de las características particulares esqueléticas. Por lo tanto, un adecuado diagnóstico implica una detallada especificación de la mordida abierta. Entonces, es esencial una adecuada descripción de la mordida para un adecuado diagnóstico¹⁷.

En un ángulo alto encontraremos la rotación horaria de la mandíbula en patrones hiperdivergentes. La evaluación minuciosa de la etiología de las mordidas abiertas explica, que éstas no solo se dan por una rotación posterior, sino que el ángulo del plano oclusal va a determinar la rotación de la mandíbula hacia adelante o atrás.

Investigaciones demuestran que el componente más influyente en la hiperdivergencia mandibular es la inclinación posterior del plano oclusal maxilar^{17, 18,19}.

Una angulación superior del segmento posterior de la dentición, conlleva a una rotación horaria de la mandíbula, originando de esta manera una mordida de abierta en una maloclusión de clase II. Por el contrario, mientras más aplanado esté el plano oclusal, más rotará la mandíbula hacia adelante, pudiéndose presentar una condición de clase III con mordida abierta. Entonces, debemos saber que una angulación mayor del plano oclusal induce a una mayor hiperdivergencia de la mandíbula y una menor angulación del plano oclusal reduce el ángulo del plano mandibular^{17, 20}.

En el tratamiento de pacientes con una disgnasia de ángulo alto, la caracterización inherente a la maloclusión es el tema más importante. Los patrones esqueléticos son evaluados generalmente por análisis cefalométricos. Limitaremos este análisis a un método fácil de manejar y necesario para entender la relación entre la dimensión vertical oclusal y la adaptación de la mandíbula^{17,20}.

La relación entre el plano oclusal y la forma del esqueleto orofacial son evaluadas por un análisis cefalométrico simple introducido por Sato, el Análisis del Marco Dental. Los cuatro planos horizontales usados en la construcción del marco dental son: la horizontal de Frankfort (FH), el plano palatino (PP), el plano mandibular (MP), la línea AB (AB), y el plano oclusal (OP). Los movimientos adaptativos del maxilar y de la mandíbula se evalúan contra los planos funcionales, particularmente el plano oclusal. La inclinación del plano oclusal se relaciona con la intersección de PP y MP

indicando la inclinación relativa si la orientación es demasiado empinada o si es demasiado plana.¹⁷

En el diagnóstico y plan del tratamiento de las maloclusiones de ángulo alto se deben considerar los mecanismos dinámicos que ocurren por una dimensión vertical oclusal alterada y la adaptación esquelética subsiguiente^{17,21}.

Análisis de la maloclusión de Kim, ODI y APDI: Kim describió las medidas cefalométricas compuestas para el análisis de los componentes verticales y antero-posteriores de la maloclusión. Él los llamo indicador de profundidad de sobremordida ODI e indicador de displasia antero-posterior APDI. Su suma matemática representa el factor de combinación CF¹⁷.

El ODI consiste en dos ángulos, es decir el ángulo entre FH y PP y el ángulo entre AB y MP. Entre varias medidas cefalométricas el ODI demostró la correlación estadística más alta con la sobremordida dental. Una mordida abierta anterior resulta de un incremento en la dimensión vertical oclusal posterior y el ángulo AB-MP es pequeño en concordancia con la adaptación anterior de la mandíbula. En este caso el valor de ODI es pequeño. El APDI consiste en tres medidas angulares (FH-PP, AB-NPg, FH-NPg) el cual geoméricamente corresponde con el ángulo PP-AB. El APDI evalúa las clases esqueléticas I, II, y III de la parte inferior de la cara. El valor promedio de APDI para la clase I es 81; valores más altos indican una clase III, valores más bajos una clase II^{17,22}.

Valores de CF pequeño representa una tendencia hacia el ángulo alto. Esta es la razón por la cual el CF se utiliza en la determinación de la necesidad de extracción de dientes para la terapia ortodóntica: cuanto más bajo es el CF, más alta es la necesidad de extracción. La extracción de dientes no se refiere a la extracción

exclusiva de premolares. Dependiendo de cada caso en particular se juzgará que dientes deben ser extraídos²³.

De acuerdo a estudios morfológicos en la maloclusión de clase II mordida abierta, el plano oclusal maxilar está altamente inclinado en el segmento posterior. Por consiguiente, la adaptación anterior fisiológica y el crecimiento de la mandíbula están a menudo restringidos. Además, en la clase II, la discrepancia posterior en la mandíbula promueve la sobre-erupción molar en el maxilar inferior. Esta elevación de las superficies oclusales es seguida por una rotación posterior de la mandíbula. En otras palabras, la mandíbula en la maloclusión de clase II es desplazada por una rotación posterior debido a una infra-erupción de los molares maxilares y a una sobre-erupción de los molares mandibulares. Además, el plano oclusal empinado interfiere con el movimiento de la mandíbula y su rotación anterior no ocurre. Por lo tanto, el plano oclusal se debe aplanar para eliminar la interferencia molar y promover la adaptación anterior fisiológica de la mandíbula. El tratamiento ortodóntico de la maloclusión de la clase II mordida-abierta se centra en la extrusión de los molares maxilares y en la intrusión de los molares mandibulares para aplanar el plano oclusal. La mecánica para esta corrección consiste en aplicar dobleces de tip-back moderado en el arco MEAW superior y dobleces de tip-back fuerte en el arco MEAW inferior. Elásticos verticales cortos de clase II se utilizan en el sector anterior^{17,23}.

Viana FB, Abas FM, Dias FL, Fernandes PC, Viana FH, Bosiore SJ. (Brasil, 2018). Reporta el caso de un hombre de 24 años de edad, con una gran mordida abierta anterior, apiñamiento mandibular leve, aumento del overjet, ausencia de sellado

labial, y maloclusión clase I. Los resultados del tratamiento fueron alcanzados por la intrusión molar mandibular usando miniimplantes insertados entre primer y segundo molares mandibulares bilateralmente. La intrusión molar y el cierre de mordida abierta 2,5 mm se produjo dentro de los 8 meses. El arco de alambre de canto multiansas ayudó a incluir los dientes posteriores. El tiempo total de tratamiento fue de 20 meses. También se presentan controles de cincuenta meses post contención. El paciente logra una oclusión adecuada y estética facial satisfactoria y la mantiene luego de 50 meses de control¹².

Miranda A, Sánchez A. (Mexico, 2017) Presentan el caso de un paciente de 15 años de edad, dólicofacial, con una maloclusión clase II, subdivisión 1, mordida abierta anterior de -4,5 mm e incompetencia labial. El objetivo del tratamiento fue conseguir una adecuada sobremordida anterior disminuyendo la altura maxilar dentoalveolar posterior. La cirugía ortognática se indicó, pero fue rechazada, por lo tanto, se realizó una intrusión molar superior, con dos miniimplantes colocados en el paladar más un bloque de mordida modificado activado con cadenas elásticas. El resultado encontrado fue la intrusión de molares superiores de 2 mm, la sobremordida anterior cambió a 2 mm, Hubo auto rotación mandibular y se mejoró el perfil facial. Se concluyó: La mordida abierta anterior fue corregida a un estado de control adecuado mediante la intrusión molar, el uso de miniimplantes combinado con un bite block modificado proporcionó un excelente control tridimensional evitando cualquier inclinación molar superior no deseada durante la intrusión²⁴.

Franzotti E, Carneiro da Cunha A, Paludo D, Franzotti C. (Brasil, 2017). Refiere la complejidad del tratamiento de la maloclusión esquelética de mordida abierta

anterior, así como la variada planificación ortodóncica que considere su etiología multifactorial, limitaciones de tratamiento y altas tasas de recidiva. Este informe de caso ilustra el éxito en el tratamiento en una maloclusión esquelética de ángulo alto de clase II en un adulto con una mordida abierta grave. El tratamiento consistió en tracción extraoral después del fracaso de miniimplantes durante la terapia de ortodoncia fija. A pesar de su baja probabilidad, el fracaso de los mini implantes se debe considerar durante tratamientos complejos, así como el cambio en el plan de tratamiento las veces que sean necesarios, ya sean por el fracaso o el nulo avance²⁵.

Garrett J, Araujo E, Baker C (España 2016), presentan el caso de una niña de 12 años acude con una mordida abierta anterior severa, segmentos posteriores extruidos, un hábito lingual y la incompetencia de los labios. Sus padres se negaron al tratamiento quirúrgico, por lo que un protocolo sin extracciones fue desarrollado utilizando dispositivos de anclaje esquelético temporal del paladar para el control vertical y espuelas mandibulares para reeducar la lengua. También se utilizó la reducción interproximal para hacer frente al apiñamiento moderado- severo mandibular¹¹.

Gonzales E. (Perú 2015), reporta el tratamiento ortodóncico de un paciente con una maloclusión clase II con mordida abierta severa mediante la filosofía MEAW y movimiento dentario acelerado por micro-osteoperforaciones. El paciente presenta maloclusión dentaria de Angle clase II con mordida abierta anterior y posterior, plano oclusal empinado, protrusión dentaria superior e inferior, vestibularización dentaria

inferior, sobremordida horizontal disminuida (0.5mm), sobremordida vertical aumentada (-6mm), asimetrías dentarias anteroposteriores y transversales, giroversiones múltiples, apiñamiento dentario superior e inferior leve, línea media superior desviada 1mm hacia la derecha: conclusiones La corrección de la clase II esquelética mordida abierta anterior severa con la filosofía MEAW se logra por un aplanamiento del plano oclusal y una leve ante rotación mandibular, eliminando previamente la discrepancia posterior. La combinación de ortodoncia convencional y el movimiento dentario acelerado es una alternativa en los casos con estética deficiente, alteraciones óseas importantes y reducción considerable del tiempo de tratamiento²³.

García A, Castro PS, Grageda E (México, 2014). Este artículo explica cómo se logró el cierre de mordida abierta anterior, por medio de miniimplantes en maxila (zona vestibular y palatina con un botón de acrílico con ganchos) y mandíbula (zona vestibular). Se pretende explicar que los miniimplantes son eficientes para el tratamiento de la intrusión molar, porque ofrecen más opciones para la corrección de las maloclusiones sin depender tanto de los pacientes²⁶.

Ribeiro G, Regis S, Alves T, Sabatoski M, Guariza-Filho M, Tanaka O (Brasil 2010) Una adolescente con una maloclusión Clase III de Angle, excesiva altura facial inferior, y la mordida abierta anterior buscaron tratamiento no quirúrgico. Fue tratada con un arco de canto multiloop (MEAW). En asociación con una mentonera, la mecánica MEAW permite la corrección exitosa de la mordida abierta anterior y la relación molar, sin grandes alteraciones de perfil del paciente. La combinación del

tratamiento, ortodóncico y quirúrgico, debe ser considerado en pacientes con maloclusión esquelética y mordida abierta, sin embargo, para los pacientes que descartan la cirugía, el tratamiento con arcos de canto multiansas (MEAW), es una alternativa que puede tener excelentes resultados²⁷.

González LA, Yudovich M, Aguilar MP (México, 2010) El objetivo de este estudio fue redirigir el crecimiento vertical del maxilar, estimular el crecimiento mandibular, disminuir la mordida abierta anterior, corregir la dimensión transversal del maxilar y mejorar las inclinaciones con la combinación de los bloques gemelos junto con tracción extraoral de tiro alto y aparatología fija. Los resultados mostraron que, a pesar de los cambios favorables durante los 5 años de tratamiento, se logró una limitada restricción horizontal y vertical del crecimiento maxilar y mandibular. El paciente mantuvo el patrón de crecimiento original y actualmente presenta una relación molar clase I, adecuada relación transversal, 1.5 mm de sobremordida vertical, 3 mm de sobremordida horizontal y un balance favorable en el perfil. La aparatología de bloques gemelos y tracción extraoral de tiro alto junto con aparatología fija puede ser considerada como una terapia efectiva para los problemas de control vertical y mordida abierta en pacientes que se encuentran en crecimiento y dentición mixta⁹.

La mordida abierta es una situación clínica presente en todo tipo de maloclusiones, pese a que tiene una prevalencia relativamente baja representa inconvenientes estéticos, masticatorios, fonéticos, entre otros, a aquellos que la padecen. Otro gran problema es el gran porcentaje de recidiva, aun luego de soluciones quirúrgicas, por

ello un diagnóstico apropiado y en el momento adecuado del tratamiento nos va a permitir obtener un mejor pronóstico del tratamiento. A través del tiempo se han propuesto una variedad de alternativas, cada una de ellas con ventajas, desventajas, limitaciones inconvenientes y contraindicaciones. Existen muchos protocolos de tratamiento, cada uno de ellos debidamente sustentados, sin embargo, situaciones anatómicas y funcionales particulares van a limitar, condicionar e inclusive impedir nuestras mejores alternativas de tratamiento.

Un adecuado estudio diagnóstico no nos va a garantizar el éxito del plan de tratamiento seleccionado, la elección de un tratamiento conservador, la poca colaboración del paciente, factores desconocidos intrínsecos y extrínsecos, nos van a obligar, sobre la marcha, a cambiar nuestro plan de tratamiento más de una vez.

El interés científico del presente trabajo radica en el cambio en el plan de tratamiento de un paciente adolescente, luego de la escasa y casi nula obtención de resultados. Desde el uso de bloques gemelos, por representar éstos una alternativa más simple y conservadora; el cambio a la intrusión de molares maxilares a través de un ATP modificado y el uso de mini implantes en zona vestibular y palatina, con sus inconvenientes y complicaciones en tejidos blandos; hasta finalmente llegar al uso del arco de canto multiansas (MEAW).

1.2. OBJETIVOS

Objetivo General

Mostrar la secuencia de tratamiento ortodóntico en la corrección de una mordida abierta en un paciente clase II.

Objetivos Específicos

1. Describir el uso de un bite block en la corrección de la mordida abierta anterior en un paciente clase II.
2. Describir el uso de mini implantes en la intrusión molar como parte de la secuencia de tratamiento, para la corrección de la mordida abierta anterior en un paciente clase II.
3. Describir el uso del arco de canto multiansas. (MEAW) en la corrección de la mordida abierta anterior en un paciente clase II para la corrección de la maloclusión clase II.
4. Establecer ventajas, desventajas, limitaciones e indicaciones, respecto al uso de bite blocks, mini implantes y arco de canto multiansas (MEAW) en la corrección de una mordida abierta anterior en una paciente clase II.

1.3. REPORTE DE CASO CLÍNICO

Paciente de 14 años de edad, colaborador, extrovertido y receptivo al tratamiento ortodóncico, acude por atención a la Clínica Asistencial de la Universidad Católica Los Ángeles de Chimbote, con el siguiente motivo de consulta: “Quiero arreglar mis dientes”.

DIAGNOSTICO PRESUNTIVO

Paciente de 14 años y 3 meses de edad, sexo masculino, ABEG. dentición permanente, erupción parcial de 1,7 y 4,7, mesocéfalo, dólicofacial, simétrico, perfil convexo e hiperdivergente, maloclusión clase II, mordida abierta anterior, deglución atípica, maxilar superior ovalado erupción parcial de 1,7, pieza 1,5 lingualizada, diastema entre 1,1 y 2,1, maxilar inferior ovalado, erupción parcial de pieza 4,7; relación molar derecha clase II, relación canina derecha clase II, relación molar izquierda clase I, relación canina izquierda: no determinada, overjet 3 mm, overbite no determinada. (Fig. 1)

ANÁLISIS DE MODELOS. (Fig. 2)

Arco dentario superior discrepancia Alveolo Dentaria: +1 mm

Arco dentario inferior discrepancia Alveolo Dentaria: 0 mm

ANÁLISIS DE BOLTON. (fig.3)

Bolton total: existe un exceso de masa dentaria de 0.3 mm en el maxilar inferior

Bolton anterior existe un exceso de masa dentaria de 0.7 mm en el maxilar inferior

Maxilar superior: DISTANCIA INTERCANINA: 40 mm, DISTANCIA INTERMOLAR: 55 mm, diastema en línea media, erupción parcial de 1,7.

Maxilar inferior: distancia intercanina: 30 mm, distancia intermolar: 49 mm, erupción parcial de 4,7.

Extrusión de 1 pm 2 pm y 1m, curva de Spee: 3 mm.

Mordida abierta anterior de canino a canino.

Línea media dentaria superior coincide con línea media inferior.

Overbite = No determinada

Overjet = 3 mm.

ANÁLISIS FUNCIONAL.

Presentaba respiración mixta, incompetencia labial e interposición lingual,

Posición anterior media de lengua en reposo, deglución atípica, presenta fonación atípica.

ANÁLISIS FACIAL (fig. 4)

Perfil convexo.

Incompetencia labial.

Tercio Inferior aumentado.

ANÁLISIS RADIOGRÁFICO

Radiografía Panorámica (figura 5.1; 5.2))

La radiografía panorámica muestra características anatómicas aparentemente normales, no se observan imágenes de pza. 1.8, pieza 2.8, 3.8 y 4.8 en estadio NOLA 5, piezas 1.7, 1.4, 1.5, 1.3, 2.3, 2.4, 2.5, 2.7, 3.7, 3.4, 3.5, 3.3, 4.3, 4.4, 4.5, 4.7 en estadio NOLA 9. La radiografía carpal muestra el pico de crecimiento

aparentemente la epífisis y la diáfisis del radio se están terminando de unir lo que indica que está terminando su crecimiento. El análisis cefalométrico combinado en este caso: Steiner, Ricketts, Jarabak, Mc Namara. En el cual paciente presenta clase II esquelética, crecimiento hiperdivergente y altura facial inferior aumentada.

ANÁLISIS CEFALOMETRICO (Fig. 5.3; 5.4):

COMPARACIÓN INICIAL Y FINAL DEL ANÁLISIS DE STEINER (Figuras 5.5)

Inicial

- Clase II esquelética por protrusión maxilar.
- Dirección de crecimiento mandibular hiperdivergente.
- Biprotusión dentaria.
- Perfil Convexo.
- Biprotusión labial.
- Tercio facial inferior aumentado.

COMPARACIÓN INICIAL Y FINAL DEL ANALISIS CEFALOMÉTRICO RICKETTS

(Fig. 5.6)

- Crecimiento hiperdivergente.
- Aumento de la convexidad facial.
- Aumento de la altura facial inferior.
- Tendencia a crecimiento mandibular hiperdivergente.
- Biprotusión incisiva.
- Labio Inferior levemente protruido.

INDICE DE VERT : DÓLICO SEVERO

ANALISIS CEFALOMÉTRICO JARABAK (Fig. 5.7)

- Mayor crecimiento de la rama mandibular.
- Perfil retrognático.
- Patrón de crecimiento vertical.
- Rama mandibular vertical.
- Rotación horaria de cuerpo mandibular.
- Crecimiento anti horario.

PROYECCIÓN USP. (Fig. 5.8)

- Relación esquelética Clase II (2 mm.)

ANALISIS CEFALOMÉTRICO KIM. (Fig. 5.9)

- Tendencia a Mordida abierta (ODI 70°)
- Clase II esquelética (APDI 68°)
- Tendencia a las extracciones.
- Plano oclusal en la norma.

DIAGNÒSTICO DEFINITIVO

Paciente de 14 años y 3 meses de edad, sexo masculino

ABEG con dentición permanente, dólicofacial, simétrico, perfil convexo e hiperdivergente.

Relación esquelética clase II, maloclusión clase II.

Mordida abierta anterior, de 1,3 a 2,3, deglución atípica por interposición lingual anterior, Discrepancia Alveolo Dentaria maxilar superior: +1 mm; Discrepancia Alveolo Dentaria inferior : 0 mm, Análisis de Bolton: exceso de masa dentaria en el maxilar inferior (BT=0.3 mm; BA = 0.7), maxilar superior ovalado erupción parcial de 1,7, pieza 1,5 lingualizada, diastema entre 1,1 y 2,1, extrusión de premolares y

primera molar, maxilar inferior ovalado, erupción parcial de 4,7, curva de Spee de 3mm de profundidad, Relación Molar Derecha clase II, Relación Canina Derecha clase II, Relación Molar Izquierda clase I, Relación Canina Izquierda no determinada, overjet 3 mm, overbite -2mm.

PLAN DE TRATAMIENTO.

MAXILAR SUPERIOR

- Colocación de bite block con rejilla rompe hábito lingual.
- Evaluación a los 6 meses y establecer la necesidad de uso de microtornillos.
- Bandas y tubos simples en 1,6 y 2,6, tubos adhesivos simples en 1,7 y 2,7
- Arco transpalatino
- Brackets arco recto Roth 0.018x0.025.
- Alineamiento y nivelación.
- Secuencia de arcos: 0.012, 0.014, 0.016, 0.018, 0.020, 0.016x0.016, 0.017x0.025, 0.018x0.025.
- Reevaluación de cierre de mordida abierta, establecer necesidad de uso de arco de canto multiansas.
- Acabado con alambre 0.019x0.025.
- Contención removible

MAXILAR INFERIOR

- Colocación de bandas con tubos simples en 3,6 y 4,6. tubos adhesivos en 3,7 y 4,7
- Brackets arco recto Roth 0.018x0.025.
- alineamiento y nivelación.
- Secuencia de arcos: 0.012, 0.014, 0.016, 0.018, 0.020, 0.016x0.016, 0.017x0.025, 0.018x0.025.
- Acabado con alambre 0.019x0.025.
- Contención fija

OBJETIVOS DE TRATAMIENTO

1. Corregir mordida abierta.
2. Corregir hábito de deglución atípica.
3. Mejorar relación ántero posterior.
4. Mejorar relación canina y relación molar.
5. Corregir overbite y overjet.

TRATAMIENTO

- 1- Elaboración de historia clínica.
- 2- Toma de radiografías panorámica y cefalométrica.
3. Toma de fotografías y modelos de estudio.
4. Colocación de ligas separadoras en molares inferiores.
5. Toma de impresión de maxilar superior.
6. Instalacion de bite block con rejilla rompe hábito (Fig.6.1)
7. Prueba y colocación de bandas inferiores I40 derecha, I39.5 izquierda
8. Colocación de brackets edgewise 0.022"x0.030" en arcada inferior.
9. Colocación de tubos adhesivos en 3.7 y 4.7
10. Colocación de arco 0.014", 0.016", 0.018", 0.020" nitinol en maxilar inferior
11. Colocación de arco 0.018 x 0.025" nitinol en arcada inf
12. Retiro de bite block
13. Colocación de ligas separadoras en molares superiores.
14. Instalacion de microtornillos mosa dewimed de 7 mm en paladar y entre piezas 1,6 y ,17 y entre 2.6 y 2.7 en vestibular(Fig. 6.2; Fig. 6.3).
15. Colocación de ATP con variación para la intrusión de molares
16. Colocación de brackets edgewise 0.022"x0.030" en arcada superior
17. Colocación de cadena elástica para intrusión
18. Colocación de arco 0.012", 0.014", 0.016", 18"y 0.020" nitinol en arcada superior.
19. Instalación de arco meaw superior (Fig. 6.4; Fig. 6.5)

20. Controles, activación de arco superior

RESULTADOS (Fig. 7)

En el presente caso clínico del tratamiento de Maloclusión Clase II asociado a Patrón esquelético II, se lograron los objetivos trazados:

Se cerró mordida abierta anterior (Fig. 7.1).

Se conservó perfil del paciente (fig. 7.2).

Se corrigió el apiñamiento inferior (fig. 7.2).

Se conservó la inclinación de los dientes anteriores (fig. 7.2).

Se conservó la línea media dentaria.

Se mejoró la guía anterior.

Se consiguió la oclusión funcional.

Al evaluar la radiografía panorámica final se logró el paralelismo radicular (Fig. 5.2).

II. DISCUSIÓN

Los bloques de mordida, descritos por Clark en 1988, actúan a través de determinada inclinación, modificando el plano oclusal, buscando un desplazamiento mandibular funcional favorable. Las fuerzas generadas durante la masticación, transmitidas a través de los dientes hacia el hueso alveolar y hueso basal subyacente, van a proporcionar estímulos propioceptivos que modificarán la estructura interna y externa del hueso basal. En la mordida abierta, los bloques gemelos buscan controlar la alteración en la dimensión vertical a través de la

aplicación de fuerzas intrusivas sobre los dientes posteriores oponentes, mientras los dientes anteriores tienen la libertad de erupcionar y cerrar la mordida anterior⁸. La posición de la lengua está muy ligada a la etiología de la mordida abierta, por ello, los hábitos linguales deben de ser tratados, independientemente a la elección de tratamiento que hagamos: ortopédico, ortodóntico o quirúrgico. Sin embargo, las fuerzas intrusivas generadas por este sistema de bloques gemelos, pueden resultar no suficientes debido a: 1) Los estímulos propioceptivos transmitidos van a tener una menor acción sobre el trabeculado y/o hueso basal, cuando el desarrollo óseo ya se ha completado, la edad del paciente es determinante para el tratamiento, en las primeras etapas, es posible controlar el crecimiento vertical del proceso alveolar y las consecuencias de los hábitos orales²⁵. 2) Las fuerzas neuromusculares generadas en un hábito lingual van a ser mayores a la fuerzas intrusivas posteriores de un sistema de bloques gemelos, 3) La actividad muscular inapropiada y la discapacidad respiratoria, ambas, instaladas durante varios años, no van a favorecer el tratamiento de este problema vertical, y 4) La incomodidad; las dificultades, masticatorias, fonéticas, así como el continuo impacto alimenticio e inflamación de áreas adyacentes, van a ser motivos por los cuales va a existir la premura por el retiro del aparato. Entonces en determinados casos, la intrusión de piezas posteriores y el cierre de la mordida anterior por parte de los incisivos, va necesitar la asociación con otras alternativas terapéuticas como: uso de elásticos intermaxilares, tracción extraoral alta⁹, mini implantes²⁴, o la elección de otra alternativa terapéutica.

La principal limitación en la ortodoncia convencional es el establecimiento de un anclaje rígido absoluto para intrusión molar, cuyos resultados deseados, solo se podía conseguir con alternativas quirúrgicas. Los sistemas de anclaje esquelético proporcionan una alternativa de tratamiento menos invasiva en pacientes con mordida anterior grave, debido a su acción sobre los plano oclusal y mandibular, actuando sobre la intrusión de dientes posteriores. Con este sistema, es posible controlar la extrusión de los dientes anteriores, más susceptibles a la reabsorción radicular y a la recidiva. Existen muchas evidencias del éxito con miniimplantes y miniplacas en el tratamiento de las mordidas abiertas^{11,26}. Sin embargo y aunque el margen de fracaso de los miniimplantes sean bajos (10%), éstos se pueden presentar y complicar nuestro protocolo de tratamiento, debemos tener en cuenta lo frágil de la mucosa bucal, la inflamación gingival propia del proceso de erupción, que dependiendo de cada paciente puede llegar a ser grave, el prolongado tiempo que están expuestos en boca, las fuerzas constantes a la que se encuentran sometidos y la escasa área para implantar, y sobre todo reimplantar, un miniimplante, aumentan la probabilidad del fracaso de éstos dispositivos, motivo por el cual debemos estar siempre preparados para un cambio en nuestro plan de tratamiento²⁵.

La alternativa de elección en el tratamiento de una mordida abierta es la cirugía ortognática. La filosofía de la técnica de arco de canto multiansas propone de una manera práctica y rápida, el tratamiento de esta anomalía a través del manejo del plano oclusal y el control vertical, el objetivo del tratamiento es la eliminación de la discrepancia posterior y la reconstrucción del plano oclusal, la cual no es posible

realizar si no solucionamos primero la erupción excesiva del segmento molar, y en la mayoría de los casos la exodoncia de las terceras molares. Entonces, el objetivo principal en la técnica arco de canto multiansas (MEAW) es la reconstrucción del plano oclusal, el mismo que permitirá una adecuada estabilidad en el largo plazo. Su aporte a la ortodoncia moderna nos brinda una alternativa revolucionaria, a los protocolos tradicionales de diagnóstico y tratamiento. Los asombrosos resultados que se producen en las estructuras dentofaciales, que se observan en toda su medida en el aspecto intra y extraoral de los pacientes, en muchas ocasiones se asemejan a los resultados de la cirugía ortognática y en espacios muy cortos de tiempo. Todo esto se logra con un manejo adecuado del plano oclusal, el cual lo conseguimos a través de la técnica arco de canto multiansas, que vamos a conseguir a base de entrenamiento, el cual nos dará la experiencia para el dominio de ésta filosofía, toda vez que en la actualidad existe la tendencia al uso de arcos preformados, que hacen perder al profesional ortodoncista la capacidad de doblar alambres, esto constituye una limitación muy importante, porque los arcos multiansas son confeccionados individualmente y son activados de acuerdo a un plan de tratamiento establecido²⁸.

III: CONCLUSIONES

- La elaboración de una adecuada secuencia de tratamiento es el resultado de un detallado diagnóstico, el cual debe contemplar la elección de un plan de tratamiento debidamente fundamentado, así como la posibilidad de tratamientos alternos. La evaluación permanente nos permitirá cambios en la terapéutica ortodóntica, por el

escaso o nulo efecto de las alternativas elegidas, las cuales pueden deberse a la escasa colaboración del usuario, la poca tolerancia de los tejidos a los aparatos seleccionados o a una elección no apropiada de la opción de tratamiento.

- El tratamiento ortopédico-ortodóntico a través de un bite block busca la eliminación de hábitos nocivos linguales y la compensación dentoalveolar de los problemas esqueléticos, los resultados son óptimos en la etapa de desarrollo, asociados a otros aparatos (tracción extraoral, por ejemplo) y cuando hay colaboración del paciente.

- Los miniimplantes han demostrado ser una alternativa eficaz en la intrusión molar, sin embargo, en períodos prolongados, debido a la estructura anatómica gingival y a las fuerzas constantes elevadas son muy susceptibles a desprenderse.

- La corrección de la mordida abierta anterior en pacientes con clase II, con arcos de canto multiansas (MEAW) se logra por un cambio en el ángulo del plano oclusal y una rotación anterior de la mandíbula, previa la eliminación de la discrepancia posterior y ha demostrado ser un tratamiento efectivo en la corrección de esta anomalía.

REFERENCIA BIBLIOGRÁFICA

1. Uribe Restrepo GA. Ortodoncia: teoría y clínica. segunda ed. Medellín: Corporación para investigaciones biológicas; 2010. pp 950.
2. Echarri Labiondo P. Diagnóstico en ortodoncia Estudio multidisciplinario. Barcelona: Editorial Quintessence, S.L. ; 1998. Pp 465-69.
3. Nanda R. Biomecánicas y Estética Estrategias en Ortodoncia Clínica. Buenos Aires: AMOLCA ; 1997. pp 156-160.
4. Escriván de saturno LD. Ortodoncia en Dentición Mixta. Caracas: AMOLCA: 2007. 540-543.
5. Matsumoto M, Romano F, Ferreira J, Valério R. Open Bite: Diagnosis, Treatment and Stability. Braz Dent. 2012; 23(6)(768-778).
6. Miranda A, Valverde A. Corrección de una mordida abierta anterior esquelética mediante minitornillos y bloques gemelos. Revista Mexicana de Ortodoncia. 2017 May; (2)(E102-E110).
7. Rodriguez D, Hernandez J, Pomar G, Rodriguez J, Orozco C. Anterior open bite correction in a skeletal class II patient. Revista Mexicana de Ortodoncia. 2016 April-June; Vol. 4(pp 93-99).
8. Clark WJ. Tratamiento Funcional con Bloques Gemelos. Aplicaciones en Ortodoncia Dentofacial. Buenos Aires: Harcourt Brace. pp13-15.

9. Gonzales LA, Yudovich M, Aguilar MP. Tratamiento ortopédico-ortodóncico en pacientes con crecimiento vertical y mordida abierta. Caso clínico. Revista Odontológica Mexicana. 2010 14(3);(168-176).
10. Graber TM. Ortopedia dentofacial con aparatos funcionales. Segunda Edición. Madrid: Harcourt Brace;1998.pp 289.
11. Garret J, Araujo J, Baker C. Open-bite treatment with vertical control and tongue reeducation. American Journal Orthodontic and Dentofacial Orthopedic.[Internet]. 2016 [citado el 24 de octubre de 2019]; 149(269-276). Disponible en <https://doi.org/10.1016/j.ajodo.2015.03.035>.
12. Viana FB, Abas FM, Dias FL, Fernandes PC, Viana FH, Bosiore SJ. Nonsurgical correction of a severe anterior open bite with mandibular molar intrusion using mini-implants and the multiloop edgewise archwire technique. American Journal orthodontic and Dentofacial Orthopedic.[Internet] 2018 [citado 24 de octubre de 2019]; 153(577-587). Disponible en <https://doi.org/10.1016/j.ajodo.2016.12.032>.
13. Ulema GL, Regla S, Alves TM, Sabatoski MAGuarlza-Filho O, Motohiro O. Multiloop edgewise archwire in the treatment of a patient with an anterior open bite and a long face. American Journal Orthodontic and Dentofacial Orthopedic.[Internet] 2010 [citado el 25 de octubre de 2019]; 138(89-95). Disponible en <https://doi.org/10.1016/j.ajodo.2008.03.036>.
14. Ghafari JG, Haddad RV. Open bite: Spectrum of treatment and limitations. Seminars in Orthodontics.[Internet] 2013 [citado el 25 de octubre de 2019]; 19(239-252). Disponible en <https://doi.org/10.1053/j.sodo.2013.07.007>.

15. Hyun-Sung J, Moon Kyung J, Bae S, Park S, Won O, MacNamara J, Alvarez J. . Microimplantes en Ortodoncia Buenos Aires: Editorial Providence.2007.
16. Shimizu R, et al. Ancoragem Esquelética em Ortodontia Sao Paulo: Grupo Editorial Nacional. Santos Editora; 2010.
17. Kim Y. Overbite depth indicator with particular reference to anterior open-bite. Am J Orthod.[Internet] 1974 [citado 26 de octubre de 2019];65(6):586-611. Disponible en [https://doi.org/10.1016/0002-9416\(74\)90255-3](https://doi.org/10.1016/0002-9416(74)90255-3).
18. Arriola L. Versatilidad de la técnica meaw en el tratamiento de las maloclusiones.[Tesis especialidad] Monografía casos clínicos. Lima: UNMSM, Facultad de Odontología ; 2012.
19. Voss R. El Desarrollo de la Mordida Abierta como Resultado de la Discrepancia Posterior y su Tratamiento Mediante Multiloop Edgewise Archwire (MEAW). Revista Chilena Ortodoncia. 2006; 23 (1)(43-52).
20. Ho H, Akimoto S, Sato S. Occlusal Plane and Mandibular Posture in the hyperdivergent Type of Malocclusion in Mixed Dentition Subjects. Bulletin of Kanagawa Dental College. 2002 September; 30(2).
21. Kato S, Chung WN ,Kim J, Sato S. Morphological Characterization of Different Types of Class II Malocclusion. Bulletin of Kanagawa Dental College. 2002 september; 30(2).
22. Sato S, Kim J, Kim K, Tokiwa O, Yoshimi H , Onodera K, Sasaguri K. Significance of Early Orthodontic Treatment of Malocclusion with Dysfunction in the Craniomandibular System. Bulletin of Kanagawa Dental College. 2004 March; 32 (1).

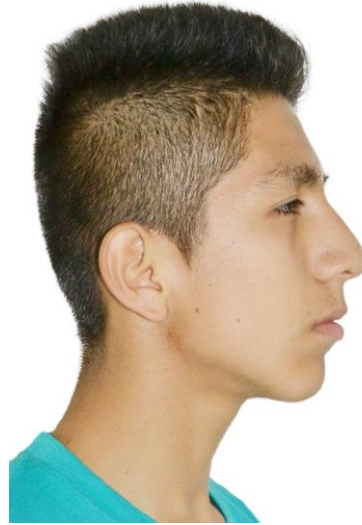23. Gonzales E. Tratamiento ortodóntico de una clase II mordida abierta severa con la filosofía MEAW y movimiento dentario acelerado por microosteoperforaciones.[Tesis Especialidad] Reporte Clínico. Lima: UNMSM, Facultad de Odontología; 2015.
24. Miranda A, Sánchez A.. Corrección de una mordida abierta anterior esquelética mediante miniimplantes y un bite block modificado. Revista Mexicana de Ortodoncia. 2017 Abril-Junio ; Vol. 5(Núm. 2).
25. Franzotti E, Carneiro da Cunha A, Paludo D, Franzotti C. Camouflage of a high-angle skeletal Class II open-bite malocclusion in an adult after mini-implant failure during treatment. American Journal Orthodontic and Dentofacial Orthopedic.[Internet] 2017 [citado el 25 de octubre de 2019] 151(583-597).Disponible en <https://doi.org/10.1016/j.ajodo.2016.01.020>.
26. García A, Castro P, Grageda E. Corrección de mordida abierta mediante intrusión de molares con miniimplantes. Revista Mexicana de Ortodoncia. 2014 Octubre-Diciembre; Vol. 2(Núm. 4).
27. Ribeiro G, Regis S, Alves T, Sabatoski M, Guariza-Filho M, Tanaka O. Multiloop edgewise archwire in the treatment of a patient with an anterior open bite and a long face. American Journal Orthodontic and Dentofacial Orthopedic.[Internet] 2010 [citado el 25 de octubre de 2019] 138(89-95). Disponible en <https://doi.org/10.1016/j.ajodo.2008.03.036>.
28. Voss R, Basili C, Cortez D. El desafío de las mordidas abiertas. Filosofía MEAW-Multiloop Edgewise. Rev Esp Ortod.2013.

ANEXOS

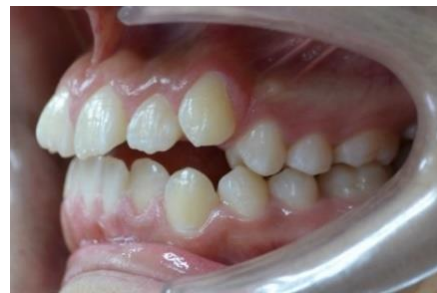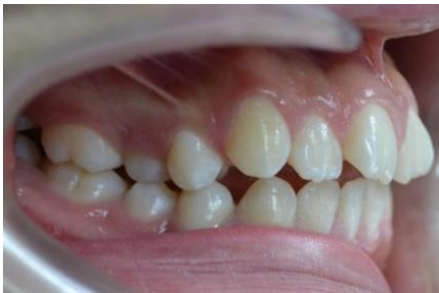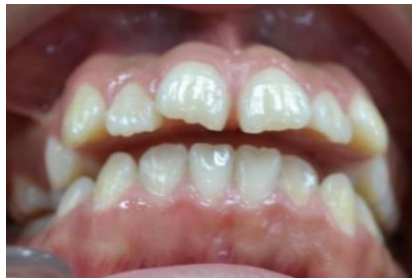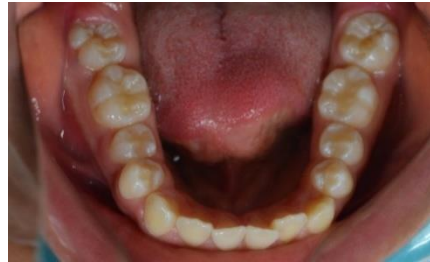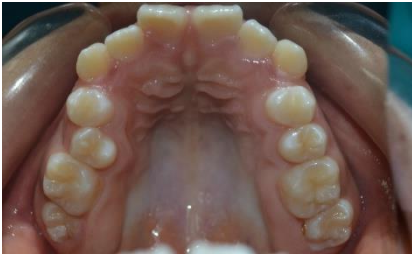ANEXO 1

I. FOTOGRAFÍAS

1. FOTOS EXTRAORALES (FIG. 1)



FOTOS INTRAORALES



2. ANALISIS DE ESPACIO (fig. 2)

MAXILAR SUPERIOR		MAXILAR INFERIOR	
DISPONIBLE	75	DISPONIBLE	67.5
REQUERIDO	74	REQUERIDO	67.5
DISCREPANCIA	+1	DISCREPANCIA	0

ANÁLISIS DE BOLTON (fig. 3)

Superior $\sum 12=95$

Inferior $\sum 12=87$

$87/95 \times 100 = 91.58$ (>91.3) Exceso de masa dentaria en maxilar inferior

$\sum \text{Mand. 12} - \sum \text{Mand. 12 ideal} = 87 - 86.7 = 0.3 \text{ mm}$

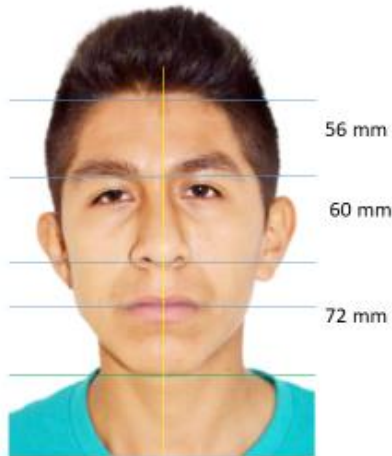
Superior $\sum 6=47$

Inferior $\sum 6=37$

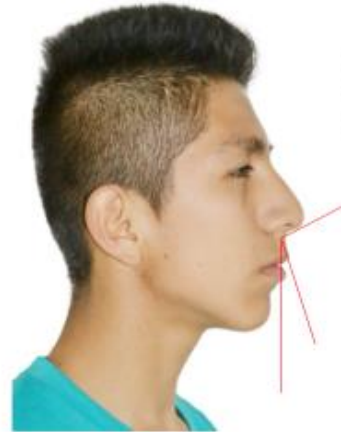$37/47 \times 100 = 78.72$ (>77.2) Exceso de masa dentaria en maxilar inferior

$\sum \text{Mand. 6} - \sum \text{Mand. 6 ideal} = 37 - 36 = 1 \text{ mm}$

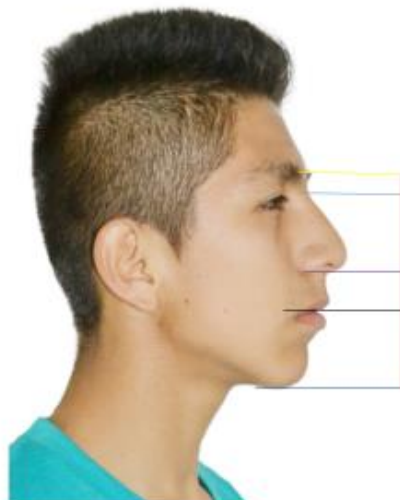
3. EVALUACIÓN FACIAL (Fig. 4)



SIMETRIA: SIMÉTRICO
 PROPORCIÓN: TERCIO INFERIOR
 AUMENTADO



Línea Sv-Ls: 3 mm (+2+5)
 Línea Sv-Li : 2 mm(0+3)
 Línea Sv-Mentón: -7mm
 ANL : 100°

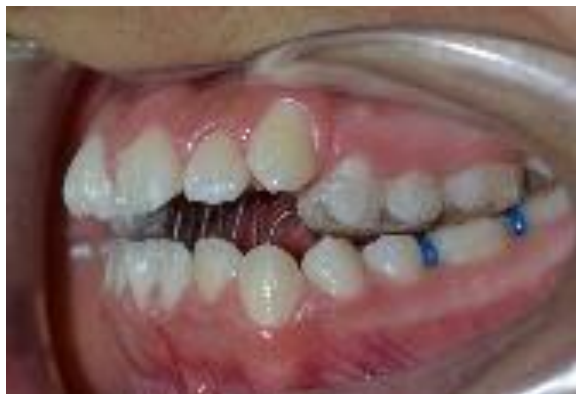
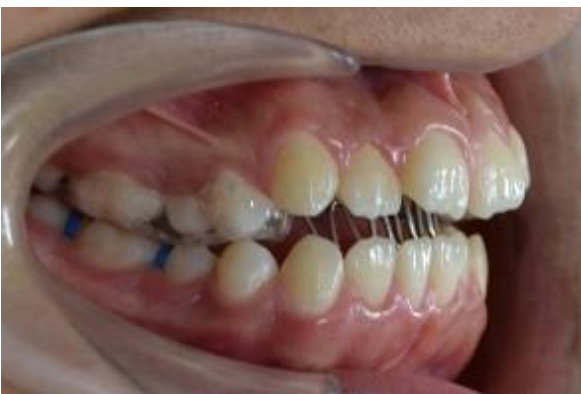
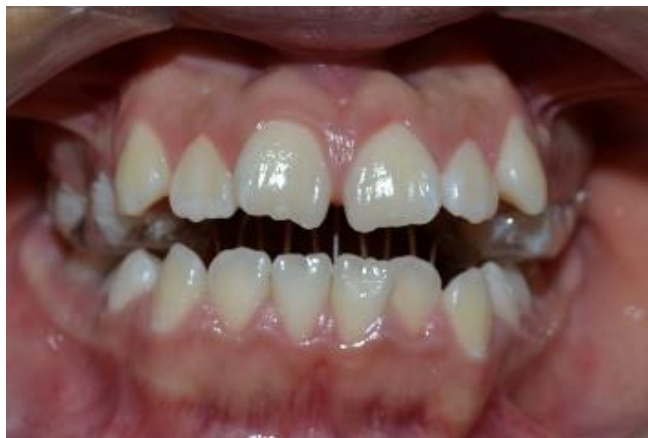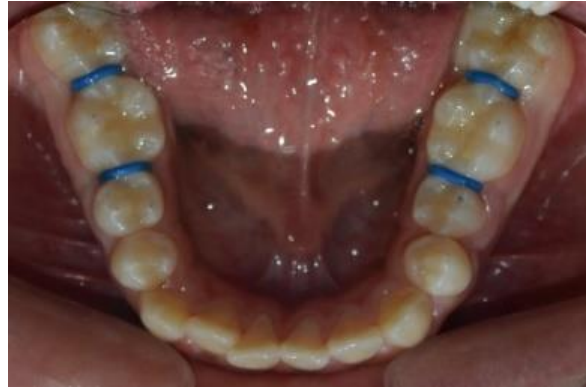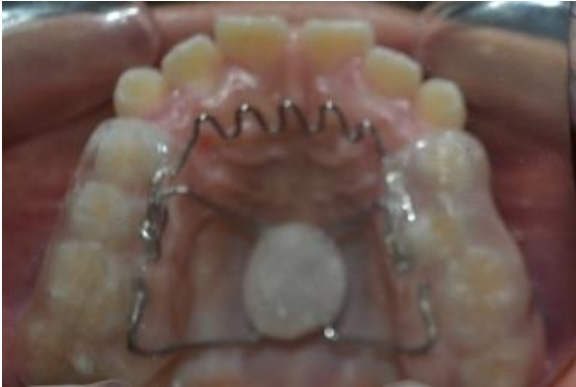$G' - Sn = 66 \text{ mm}$
 $Sn - M' = 74 \text{ mm}$
 $N' - Sn = 56 \text{ mm}$
 $Sn - stm S = 24 \text{ mm}$
 $Stm s - M' = 48 \text{ mm}$

1. $\frac{G' - Sn}{Sn - M'} = \frac{66 \text{ mm}}{74 \text{ mm}} = 1 / 1.12 (1/1)$
2. $\frac{Sn - M'}{N' - Sn} = \frac{74 \text{ mm}}{56 \text{ mm}} = \frac{51}{49} (57\% \ 43\%)$
3. $\frac{Sn - stm S}{Stm s - M'} = \frac{24 \text{ mm}}{48 \text{ mm}} = \frac{1}{2} (1/2)$
4. GAP = 0
5. $\frac{C - Gn'}{Sn - Gn'} = \frac{35}{68} = 1.94 (1.2)$

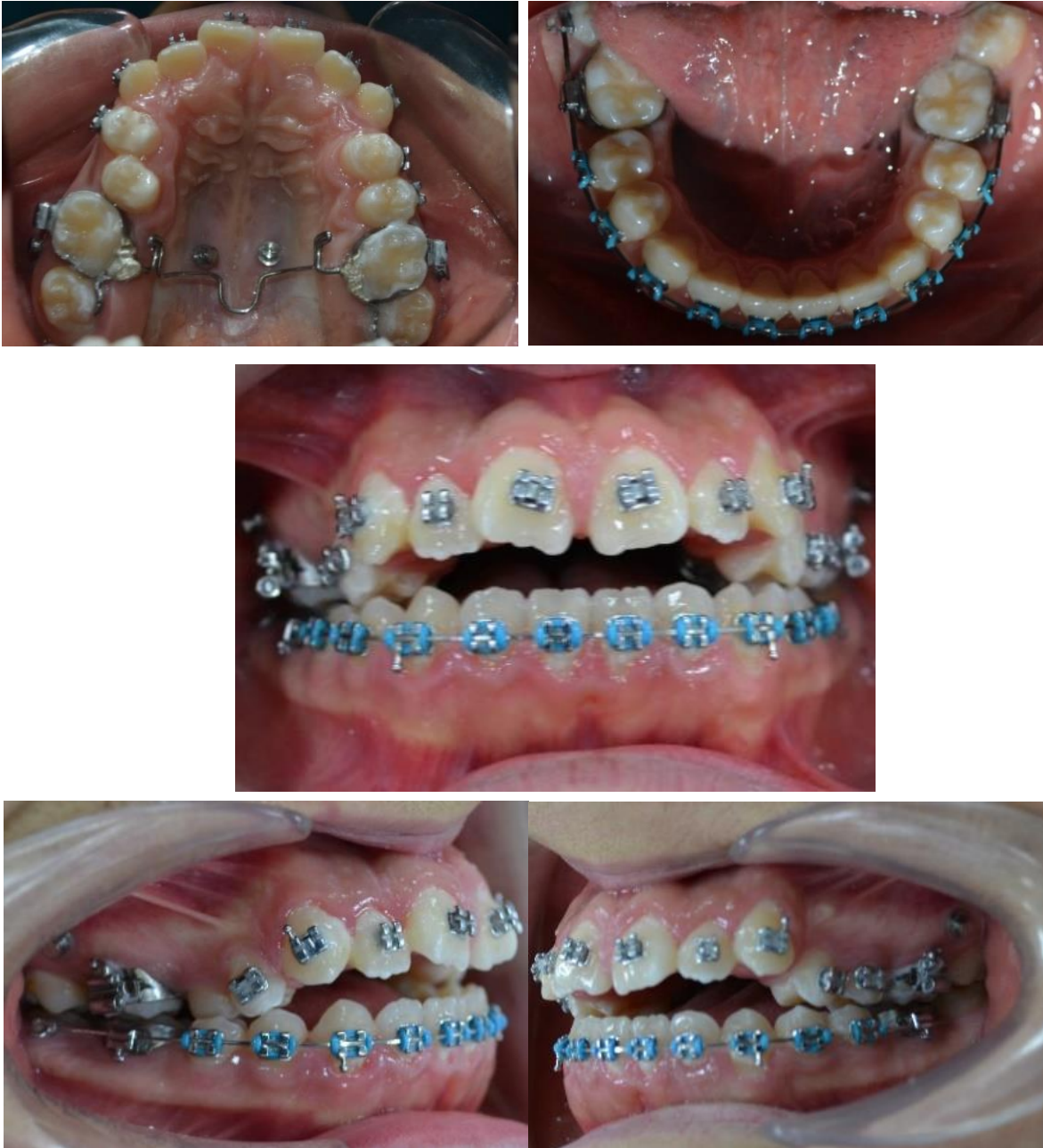FASE DE TRATAMIENTO (Fig. 6)

1. BITE BLOCK. (ifg 6.1)



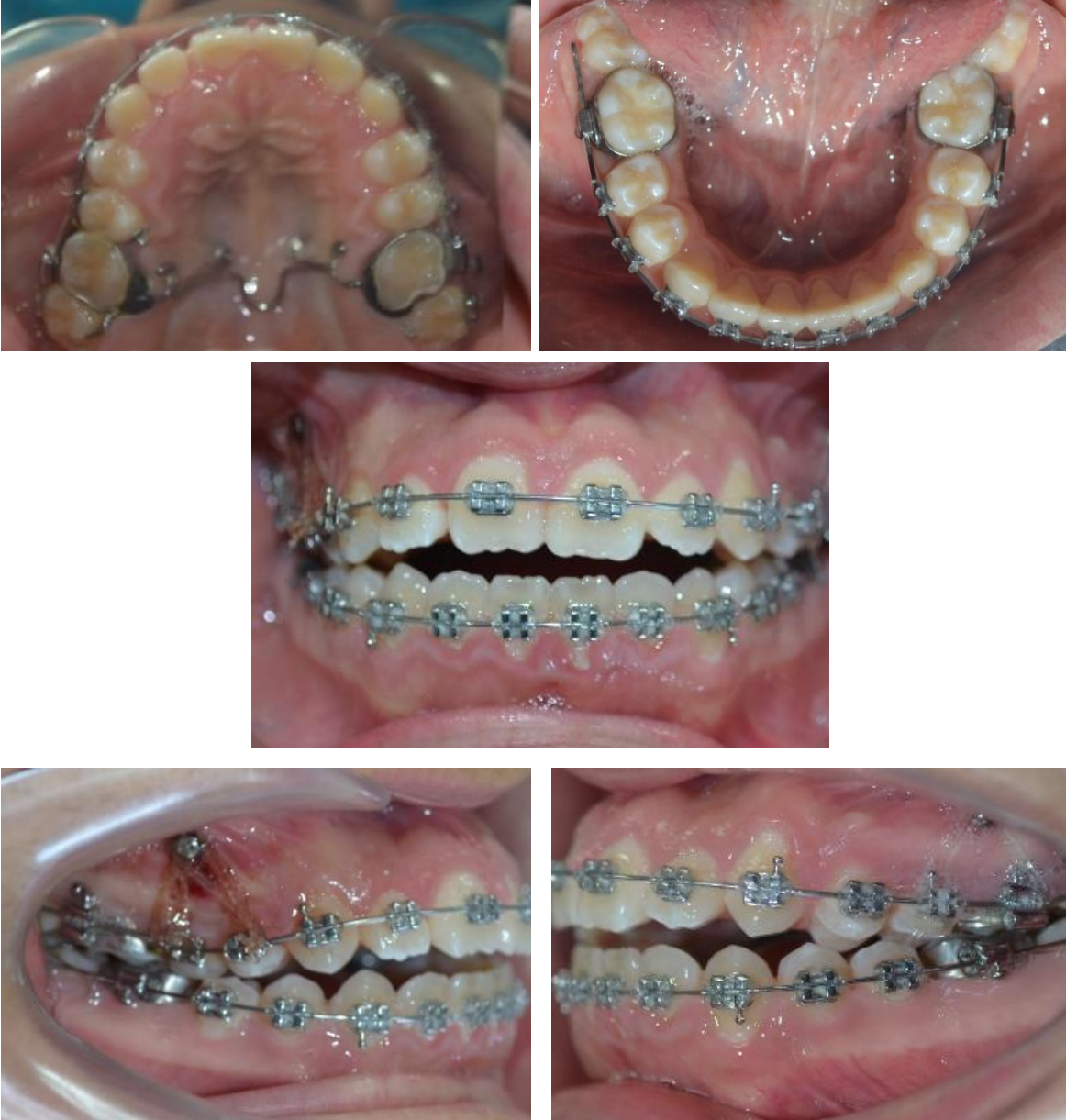2. INTRUSION DE MOLARES SUPERIORES CON ATP Y MICROTORNILLOS (Fig. 6.2)

a) Inicial



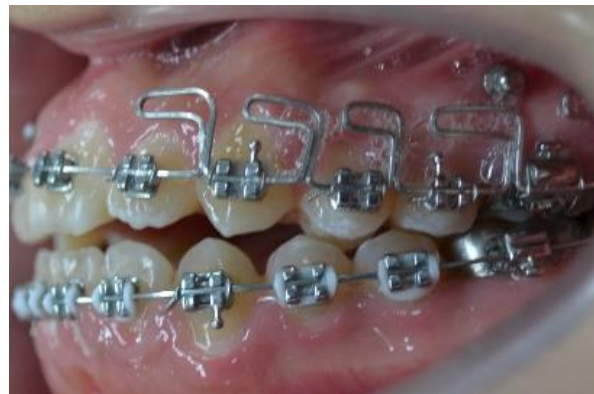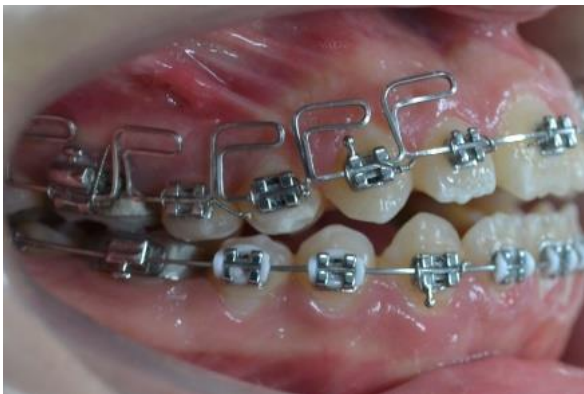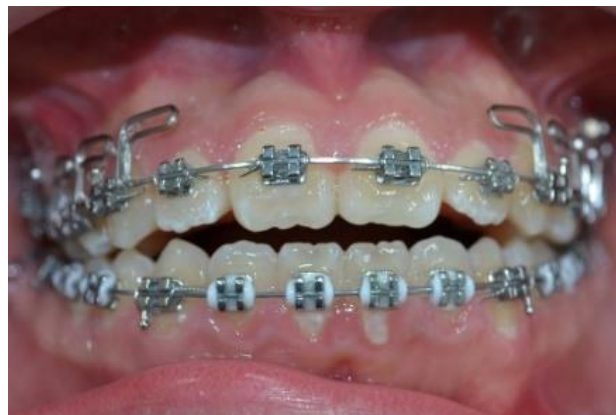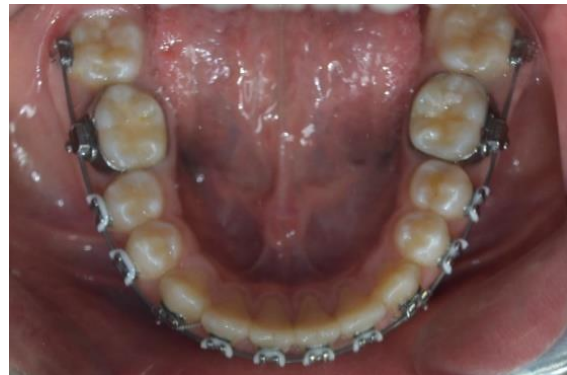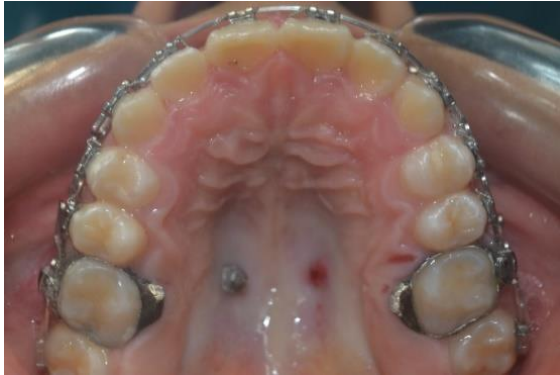3. INTRUSION DE MOLARES SUPERIORES CON ATP Y
MICROTORNILLOS (fig 6.3)

b) Final



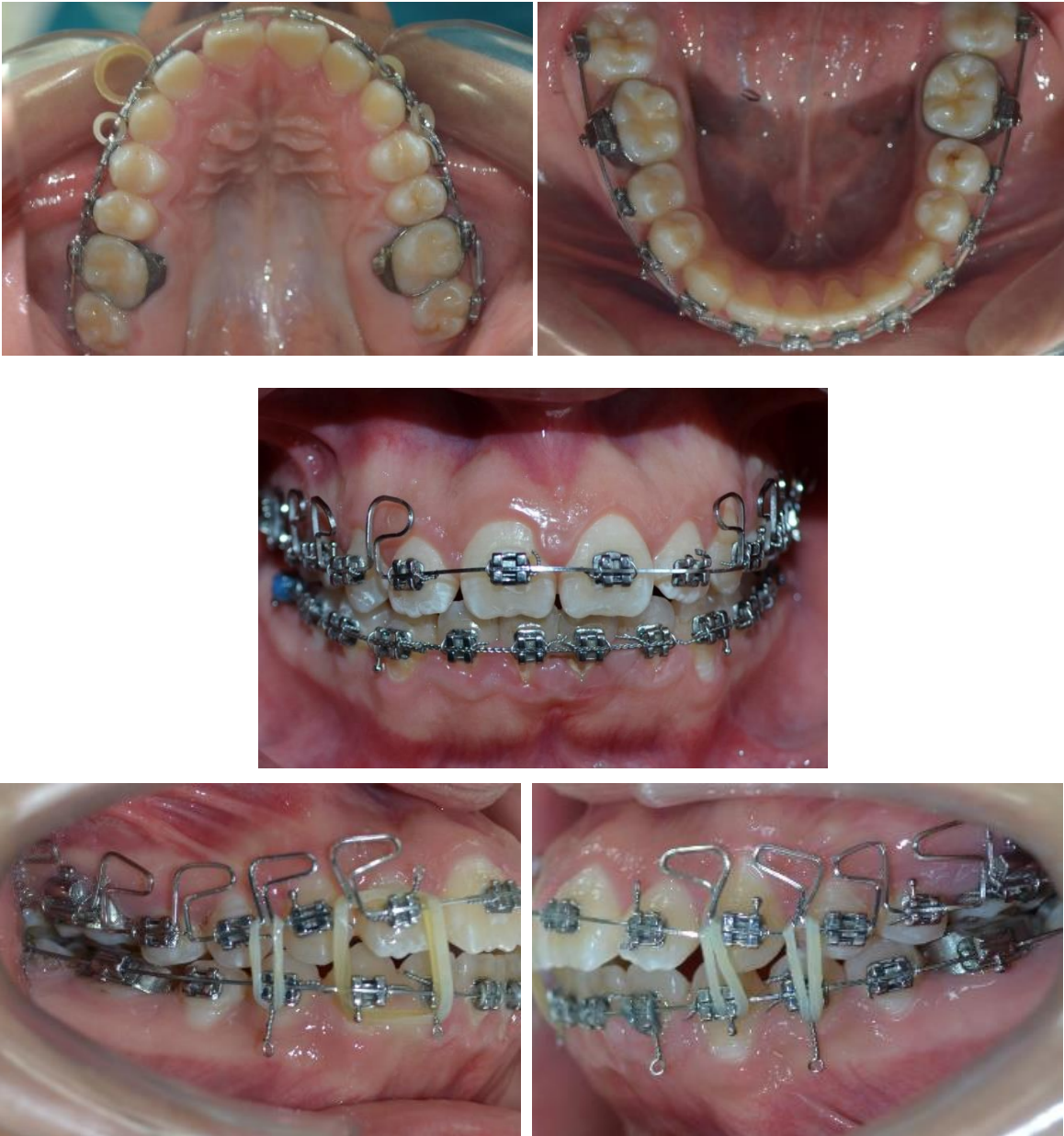4. ARCO SUPERIOR MULTIANASAS (MEAW)

a) Inicial (Fig. 6.4)



5. ARCO SUPERIOR MULTIANAS (MEAW)

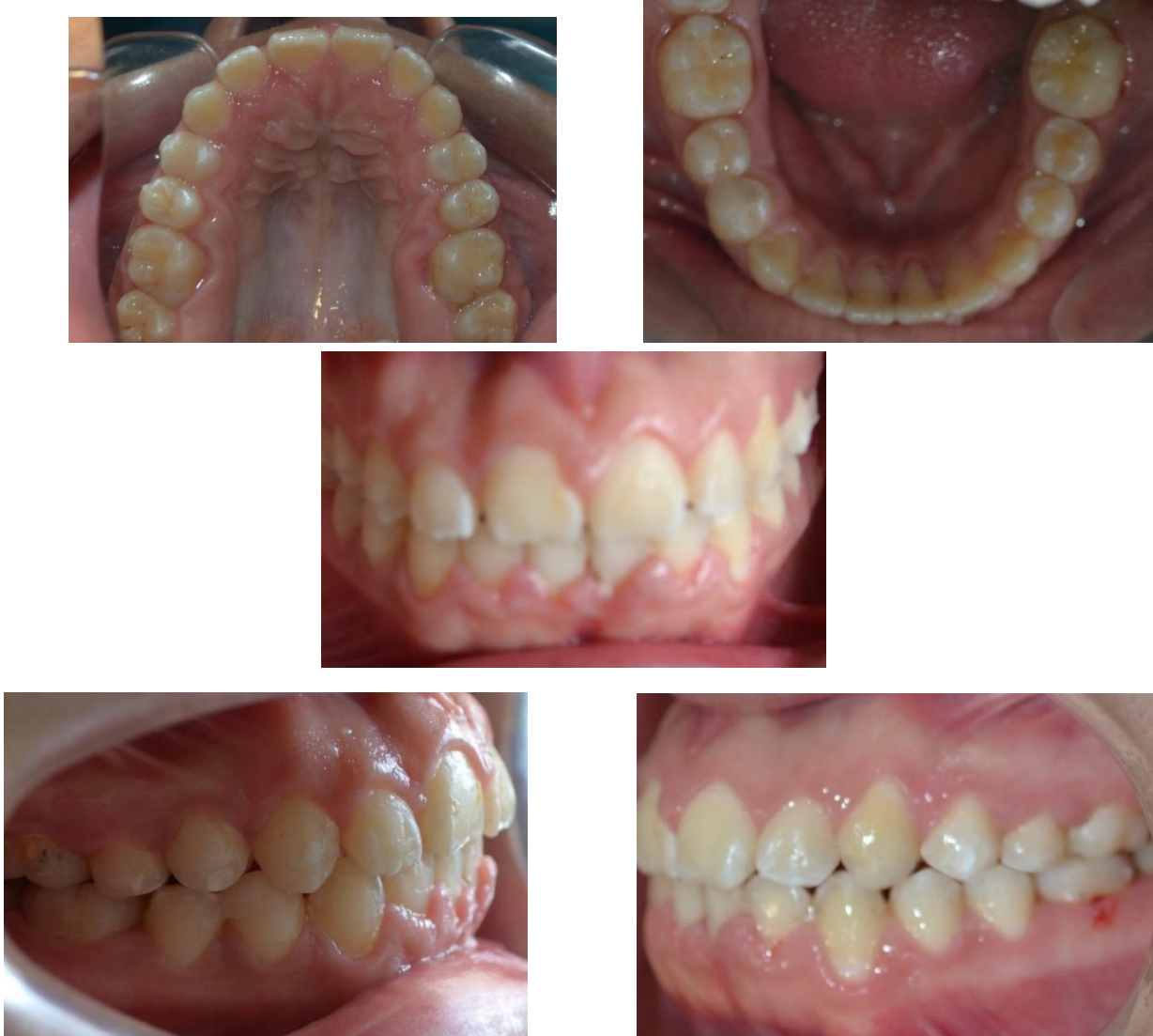b) Final (Fig. 6.5)



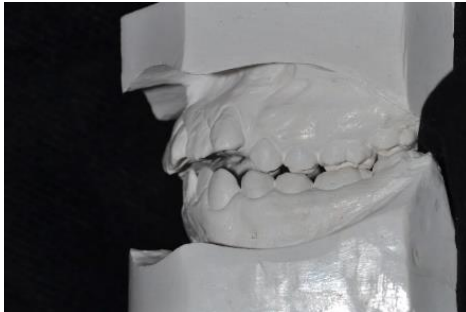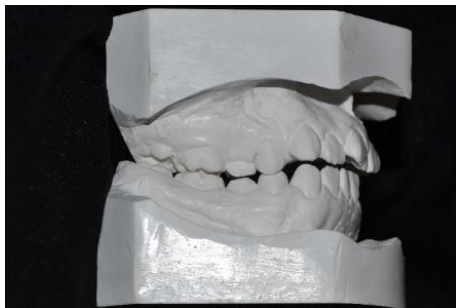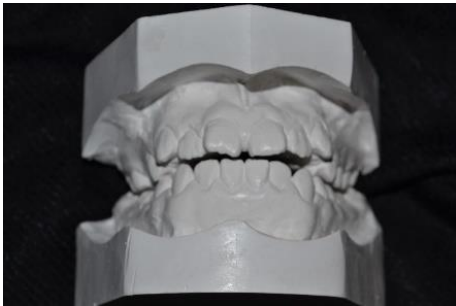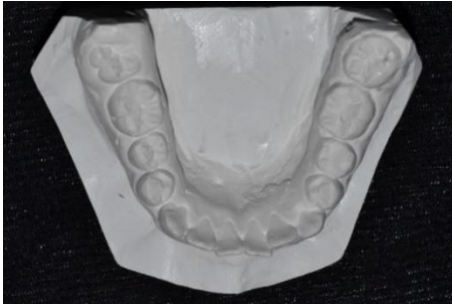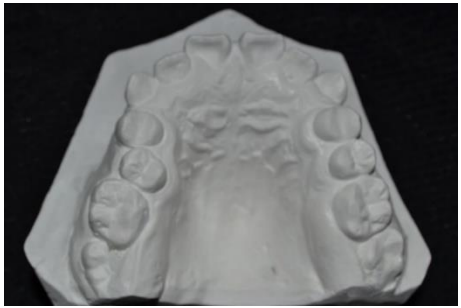6. FOTOS FINALES (Fig. 7)
a) Fotografías extraorales (Fig. 7.1)



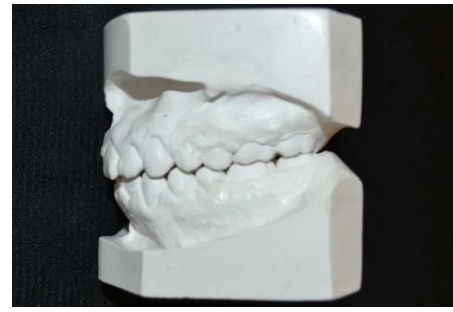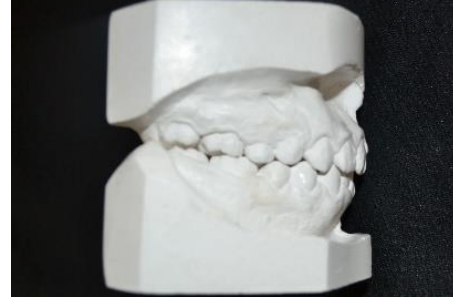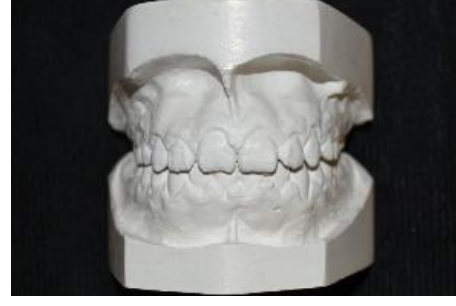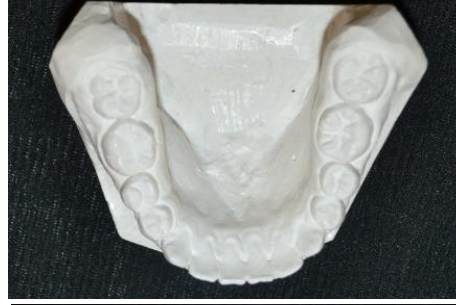b). FOTOGRAFÍAS INTRAORALES (Fig. 7.2)



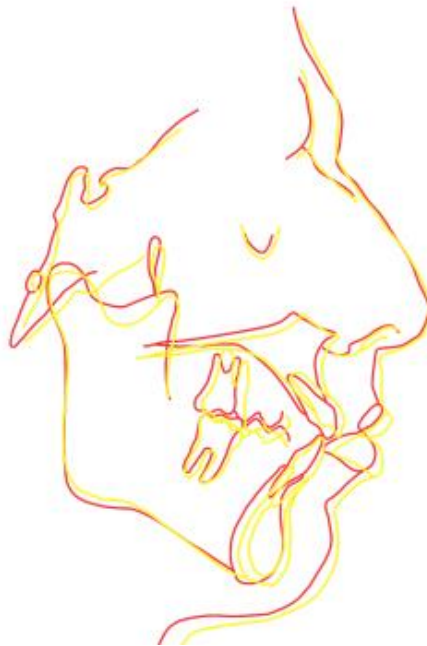II. FOTOGRAFIAS DE MODELOS (Fig. 2)
INICIAL



FINAL



III. SUPERPOSICIÓN RADIOGRÁFICA
3.1 SILLA-NASIÓN



3.2 PLANO MANDIBULAR



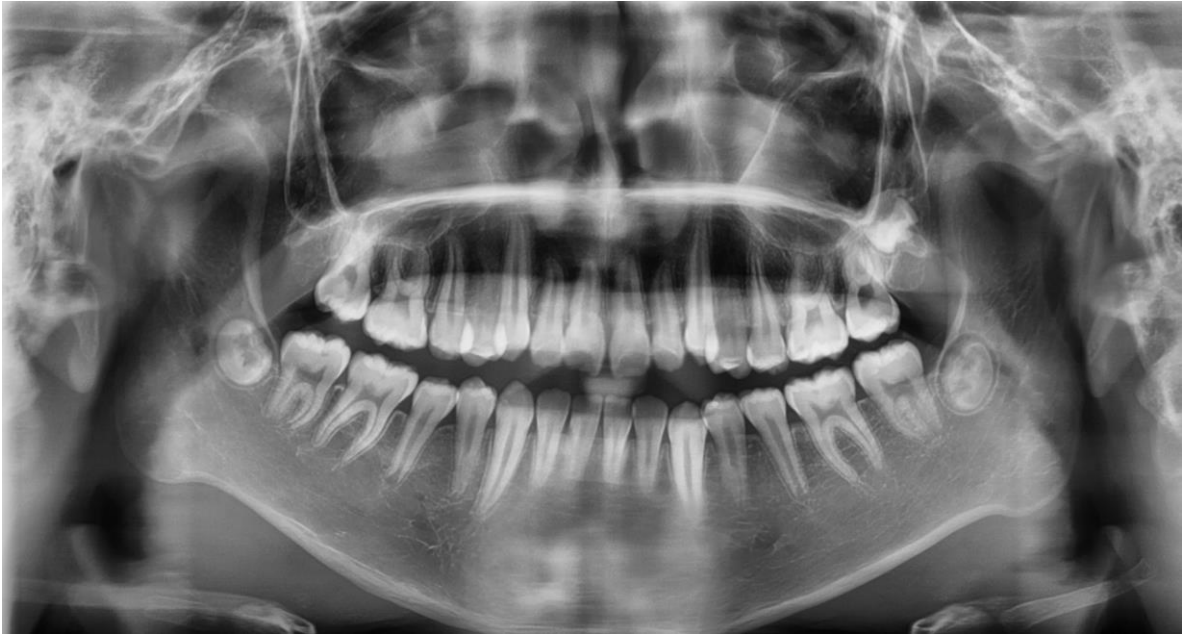3.3 PLANO PALATINO



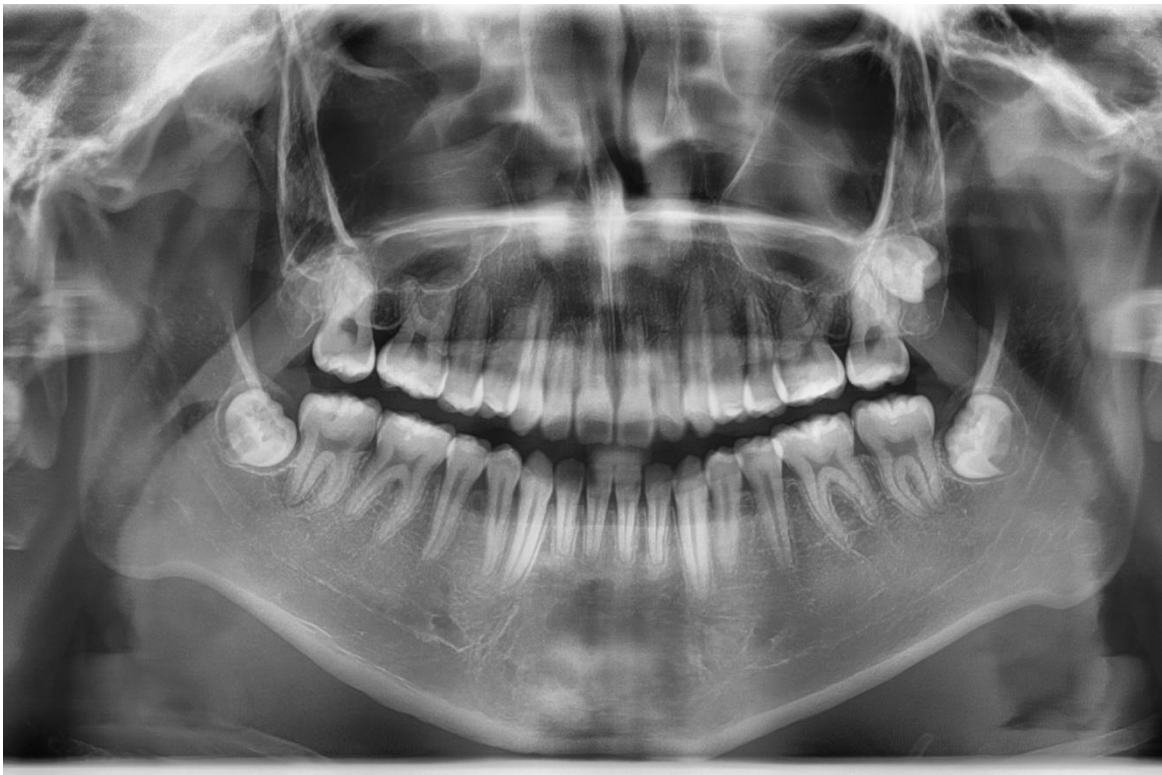INICIAL: 25/06/2016 ■

FINAL: 28 /12/2018 ■

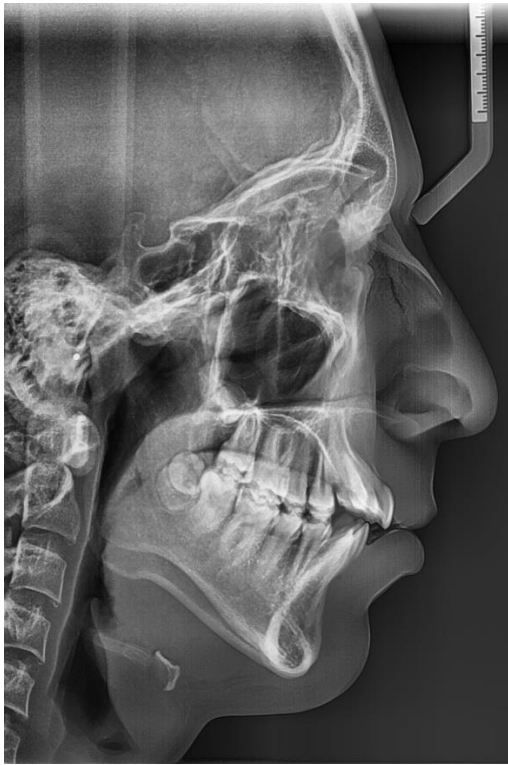- IV. ANÁLISIS RADIOGRÁFICO. (Fig. 5)
a. Radiografía Panorámica inicial (Fig. 5.1)



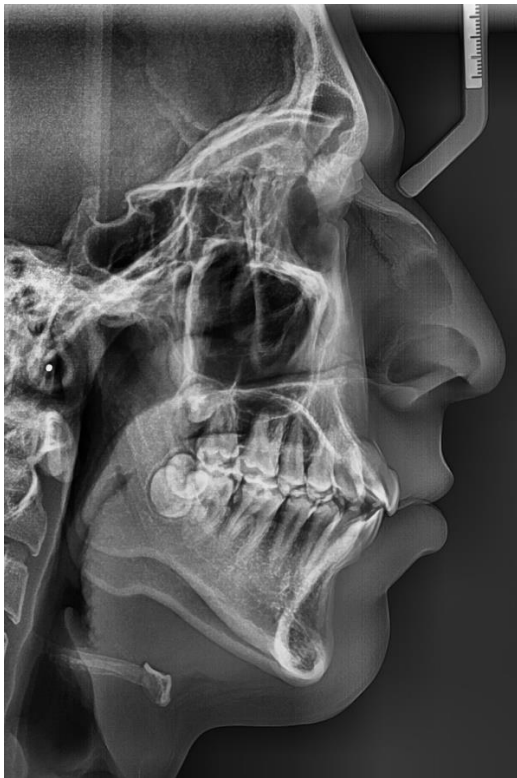- b. Radiografía Panorámica Final (Fig. 5.2)



RADIOGRAFÍA CEFALOMÉTRICA INICIAL (Fig. 5.3)

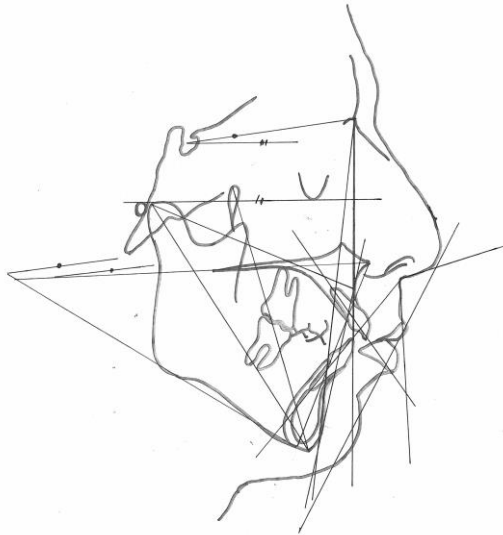


RADIOGRAFÍA CEFALOMÉTRICA FINAL (fig. 5.4)

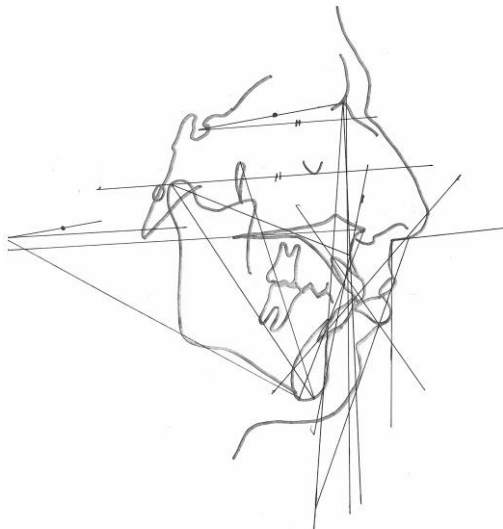


Anàlisi Radiogràfic. (Fig.5.5)

INICIAL



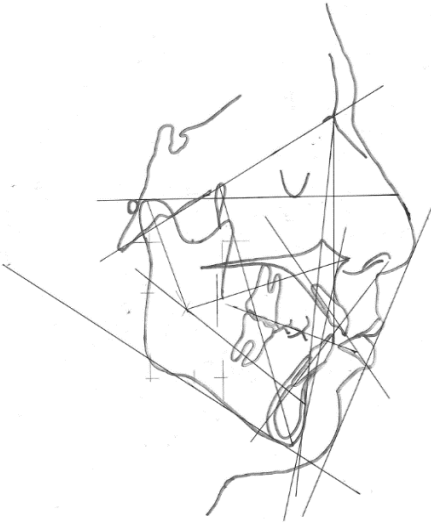FINAL



MEDIDA	PROMEDIO INICIAL	FINAL
LBC	70(+/-2)	65 mm
SNA	82(+/-3)	82°
SNB	80(+/-3)	76°
ANB	2(+/-3)	6°
A-Nper	0/1	1 mm
Pg-Nper		12 mm
Co - A	86	86 mm
Co - Gn	107-110	111 mm
AFA inf	60 -62	78 mm
F - SN	8°	8°
SN - MGo	2 (+/-5)	40°
SN - Pp	7	4°
Pp - MGo	25°	35°
F - Eje Y	60(+/- 3)	71°
I.NA	22°	31°
I-NA	4	6 mm
I.NB	26°	35°
Pg-NB		0
I - I	131(+/-7)	108°
I-APg	1(+/-2)	9 mm
I-Pp	109(+/-3)	119
IMPA	90 (+/-3)	98°
ANL	102(+/-8)	104
LS - NPer	14 (+/-8)	20
H -NB	9 - 11	15

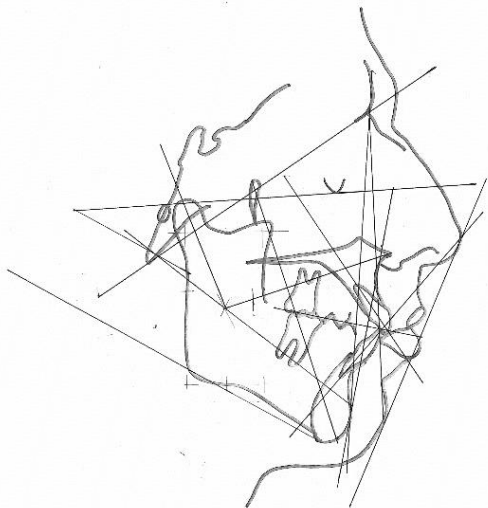ANÁLISIS DE RICKETTS (Fig. 5.6)

INICIAL



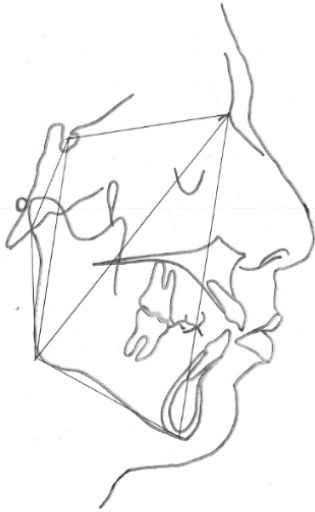	NORMAL	INICIAL	FINAL
MAX. INFERIOR			
EJE FACIAL	90 +/-3	78°	75°
PROF FACIAL	87 +/-3	84°	83°
ANG. PL. MAND.	26+/-4	32°	33°
ALT. FAC. INF.	47+/-4	55°	56°
ARCO MANDIB.	26+/-4	33	30°
MAX. SUPERIOR			
CONVEX. FAC.	2 mm+/-2	7 mm	6 mm
PROF. MAXILAR	90°+/-3	90°	88°
DIENTES			
II-APg	1mm+/-2	4 mm	5 mm
INCLIN II	22 +/-4	28°	29°
1MS-PtV	EDAD+3	14 mm	12mm
INCIC. INF-PL.O	1+/-1.25	2 mm	0 mm
ANG. INTERINC	130° +/-10°	108°	107°
PERFIL			
PROT LAB. INF.	-2mm+/-2	3 mm	2mm

FINAL



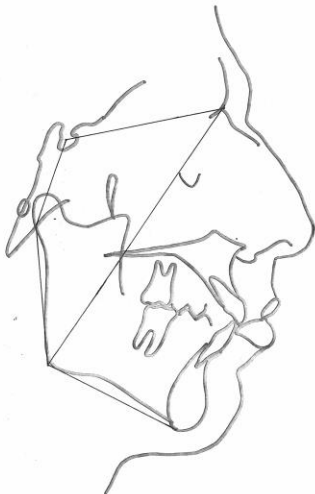
ANALISIS CEFALOMETRICO JARABAK (Fig. 5.7)

INICIAL

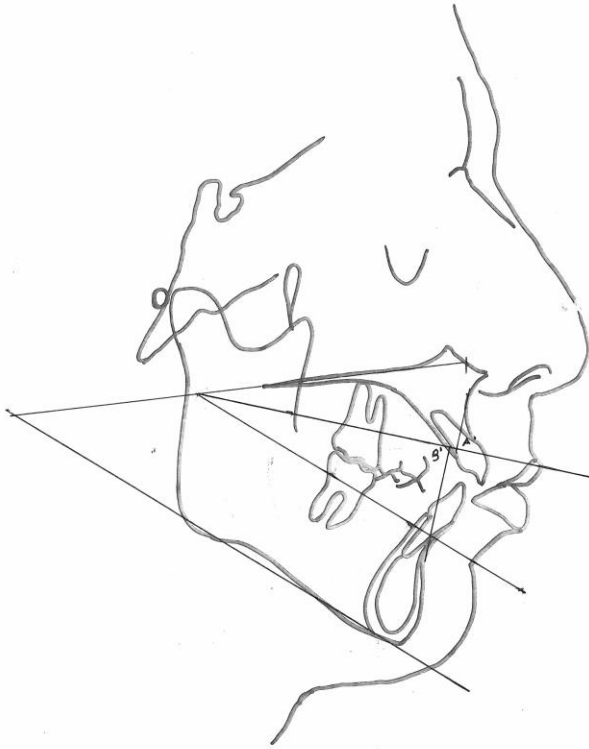


VALORES	NORMAL	INICIAL	FINAL
ANGULO DE LA SILLA	123º +/-5	119º	119º
ANGULO ARTICULAR	143+/-6	155º	155º
ANGULO GONIACO	130+/-7	124º	123º
SUMA	396+/-6	398º	397º
ANGULO GON. SUPERIOR	52°-55°	41°	40°
ANGULO GON INFERIOR	70°-75°	82°	82°
BASE CRANEAL POST.	32+/-3	41°	35 mm
ALTURA DE LA RAMA	44+/-5	51 mm	50mm
BASE CRANEAL ANT.	71+/-3	65 mm	60 mm
LONG. C. MANDIB.	71+/-5	66 mm	55 mm
ALTURA FACIAL POSTERIOR	70-85 mm	90 mm	83 mm
ALTURA FACIAL ANTERIOR	105-120mm	132mm	120 mm
ALT. F. ANT/POSTERIOR	62%-65%	68%	69%

FINAL



PROYECCIÓN USP (Fig. 5.8)



NORMA = -4.5 ± 1 mm

PACIENTE = 2 mm

CONSENTIMIENTO INFORMADO

YO,, de años de edad y con DNI nº, manifiesto que he sido informada sobre los beneficios que podría suponer la publicación de los resultados de mi hija mediante la Historia Clínica y fotografías sobre cambios faciales y esqueléticos postratamiento ortodóncico de maloclusión clase III para fines clínicos y de investigación.

He sido informado/a de los posibles perjuicios que este proceder puede tener sobre el bienestar y salud propia y de mi hija.

He sido también informada de que los datos personales de mi menor hija serán protegidos, permitiendo la muestra de fotografías que evidencien el caso.

Tomando ello en consideración, OTORGO mi CONSENTIMIENTO a que el caso de mi hija sea reportado para cubrir los objetivos especificados.

Chimbote, diciembre de 2019

Firma de la madre de la paciente

OPERADOR: CD. JUAN PORTELLA IZQUIERDO

ANEXO C

ASENTIMIENTO INFORMADO

Yo, _____ (menor de edad) luego de haber sido informado clara y exhaustivamente en forma oral sobre los beneficios que podría suponer la publicación de mi caso mediante la Historia Clínica y fotografías sobre cambios faciales y esqueléticos postratamiento ortodóncico de maloclusión clase II para fines clínicos y de investigación.

He sido informado/a de los posibles perjuicios que este proceder puede tener sobre mi bienestar y salud.

He sido también informado/a de que mis datos personales serán protegidos, permitiendo la muestra de fotografías que evidencien el caso.

Tomando ello en consideración, OTORGO mi ASENTIMIENTO para que mi caso sea reportado.

HUELLA

DNI N°

OPERADOR: CD. Juan Portella Izquierdo