UNIVERSIDAD CATÓLICA LOS ÁNGELES
CHIMBOTE

FACULTAD DE CIENCIAS DE LA SALUD
ESCUELA PROFESIONAL DE FARMACIA Y BIOQUÍMICA

EFECTO CICATRIZANTE DE LAS HOJAS DE *Tropaeolum majus L.* (MASTUERZO) EN *Rattus rattus var. albinus*

TESIS PARA OPTAR EL TÍTULO PROFESIONAL DE QUÍMICO FARMACÉUTICO

AUTOR
JAZMIN ANITA FLORES ASMAT
ORCID: 0000-0002-0070-9429

ASESOR

ZEVALLOS ESCOBAR, LIZ ELVA
ORCID: 0000-0003-2547-9831

CHIMBOTE – PERÚ

2020

TITULO:

EFECTO CICATRIZANTE DE LAS HOJAS DE *Tropaeolum majus L.* (MASTUERZO) EN *Rattus rattus var. albinus*

EQUIPO DE TRABAJO

AUTOR

Flores Asmat, Jazmin Anita

ORCID: 0000-0002-0070-9429

Universidad Católica Los Ángeles de Chimbote, Bachiller, Chimbote, Perú

ASESOR

Zevallos Escobar, Liz Elva

ORCID: 0000-0003-2547-9831

Universidad Católica Los Ángeles de Chimbote, Facultad de Ciencias de La Salud, Escuela Profesional de Farmacia y Bioquímica, Chimbote, Perú

JURADO

DIAZ ORTEGA, JORGE LUIS

ORCID: 0000-0002-6154-8913

RAMIREZ ROMERO, TEODORO WALTER

ORCID: 0000-0002-2809-709X

RODAS TRUJILLO, KAREM JUSTHIM

ORCID: 0000-0002-8873-8725

JURADO EVALUADOR Y ASESOR

Dr. Jorge Luis Díaz Ortega

Presidente

Mgtr. Walter Teodoro Ramírez Romero

Miembro

Mgtr. Karem Justhim Rodas Trujillo

Miembro

Mgtr. Liz Elva Zevallos Escobar

Asesor

AGRADECIMIENTO

A Dios, le agradezco mucho por bendecirme a convertir mis sueños en realidad, como mis metas, objetivos y superación a seguir adelante con lo que me propongo cada día de mi vida.

A mis profesores y mi tutora Liz Zevallos, por brindarme su conocimiento y su sabiduría en el desarrollo de esta investigación y que de aquí demostrare el resultado de mi esfuerzo por haber desarrollado todos mis estudios académicos en la Universidad.

DEDICATORIA

Bueno dedico esto primeramente a Dios por haberme brindado la dicha de poder hacer conocer esta investigación de la medicina natural con mucha dedicación y esfuerzo.

A mi madre Patricia, por enseñarme lo que es luchar y todo a ello fue por algo que necesito con mucha motivación y devoción, por lo cual fue poder lograr mis objetivos y por haberme apoyado en todo momento.

A mi familia, dirigido a mi abuela Anita y mi tío Luis les dedico esto porque fueron también un pilar fundamental para anhelar el futuro que iba a aprender más adelante y lo estoy logrando con esta investigación que me propuse desarrollar en

A mis compañeros, que me ayudaron con su apoyo incondicional, a través de la fe que me dieron para poder lograr poco a poco este proceso de lucha constante que me estaba planteando y por ello, siempre les voy a agradecer por la motivación que me dieron.

RESUMEN

La presente investigación proviene de la base de la investigación del estudio de la importancia terapéutica de las plantas medicinales, por lo cual, se realiza este estudio para fines terapéuticos. En este estudio corresponde a una investigación experimental, la cual se obtuvo como objetivo determinar el efecto cicatrizante en las hojas del *Tropaeolum majus L.* (mastuerzo) en ratas (*Rattus rattus)*. Por lo cual, la metodología se determinó, prepararon las muestras para la investigación con las hojas de *Tropaeolum majus L.* (mastuerzo) y demostrando la eficacia se utilizó una crema regeneradora, para ello, se formaron en 3 grupos: control (sin tratamiento), estándar Dexpantenol (Bepanthen) 5% y extracto de las hojas de *Tropaeolum majus L.* (mastuerzo), contó con 9 ratas, seguidamente, se realizó con el método de heridas inducidas por corte dorsal, fundamentando los días, los parámetros y midiendo la longitud de las heridas inducidas. Los resultados demuestran que hubo un crecimiento en la cicatrización, por los grupos del estándar y el extracto del *Tropaeolum majus L.* al 75%, por lo expuesto demuestran el efecto cicatrizante. Por último, se concluye que las hojas del *Tropaeolum majus L.* (mastuerzo) posee notablemente el efecto cicatrizante sobre las heridas inducidas en ratas (*Rattus rattus*).

Palabras clave: corte dorsal, efecto cicatrizante, extracto, heridas inducidas, plantas medicinales*, Tropaeolum majus L.*

ABSTRACT

This research comes from the research base of the study of the therapeutic importance of medicinal plants, therefore, this study is carried out for therapeutic purposes. In this study, it corresponds to an experimental investigation, the objective of which was to determine the healing effect on the leaves of Tropaeolum majus L. (mastuerzo) in rats (Rattus rattus). Therefore, the methodology was determined, they prepared the samples for the investigation with the leaves of Tropaeolum majus L. (mastuerzo) and demonstrating the efficacy, a regenerating cream was used, for this, they were formed into 3 groups: control (without treatment) , standard Dexpanthenol (Bepanthen) 5% and extract of the leaves of Tropaeolum majus L. (mastuerzo), had 9 rats, then it was performed with the method of wounds induced by dorsal cut, basing the days, the parameters and measuring the length of induced wounds. The results show that there was a growth in the healing, by the groups of the standard and the extract of the Tropaeolum majus L. at 75%, therefore they demonstrate the healing effect. Finally, it is concluded that the leaves of Tropaeolum majus L. (mastuerzo) notably have the healing effect on the wounds induced in rats (Rattus rattus).

Key words: dorsal cut, extract, healing effect, induced wounds, medicinal plants, Tropaeolum majus L.

INDICE

AGRADECIMIENTO.....v
DEDICATORIA.....vi
RESUMEN.....vii
ABSTRACT……...viii
I. INTRODUCCIÓN ……....1
II. REVISIÓN DE LITERATURA……...…….4
2.1. Antecedentes…….…4
2.2. Bases teóricas de investigación ……....…… ..5
2.2.1. Piel …….…….5
2.2.2. Herida ……..…….. 7
2.2.3. Cicatrización……...…….. ..8
2.2.4. Mastuerzo (*Tropaeolum majus L.*) …….. 12
2.2.5. Metabolitos secundarios……... 15
III. HIPÓTESIS DE LA INVESTIGACIÓN …….…. 17
IV. METODOLOGÍA ……..……... 18
4.1. Diseño de la investigación ……..... 18
4.2. Población y muestra ……..... 23
4.3. Definición y operacionalización de variables……..... 24
4.4. Técnicas e instrumentos de recolección de datos ……....25
4.5. Plan de análisis ……..…….....25
4.6. Matriz de consistencia ……...……... ..26
4.7. Principios éticos ……..……....27
V. RESULTADOS …….……....28
5.1. Resultados ……...……...28
5.2. Análisis de resultados …….…….……..30
VI. CONCLUSIÓN……..... 32
RECOMENDACIONES ……..…….....33
REFERENCIAS BIBLIOGRÁFICAS …….…….…….....34
ANEXOS ……..…..……...…….…..35

INDICE DE TABLAS

Tabla 01. Promedio de la longitud de la herida respecto a los días de cicatrización……...……...…….……38

Tabla 02. Días de cicatrización de las heridas producidas a *Rattus rattus* del extracto de *Tropaeolum majus L.* (mastuerzo) …….....…39

I. INTRODUCCION

Las plantas medicinales aportan el contenido terapéutico y benefician la salud. Por ello, los griegos y romanos fueron los creadores, a través de sus papiros (pergaminos). Han sido el método terapéutico más natural y ha estado por muchas generaciones. [1]

Tropaeolum majus L. (mastuerzo) por su origen fue en Sudamérica y oriundo de Perú, usado sus propiedades medicinales y terapéuticos, para todo tipo de infección, desinfectante y cicatrizante. [2]

Según Organización Mundial de la Salud (OMS) ha colaborado lo primordial de la medicina tradicional desde 1975. Ciertamente, aspirando restablecer la medicina tradicional y buscar alternativas con el fin de mejorar notablemente diversas enfermedades. [3]

Es importante conocer sobre las plantas medicinales en la salud su estudio, análisis y utilización para que así se utilice. Fundamentando, "Las plantas medicinales no son una alternativa para todos los países, sino una medicina para los que no encuentran una alternativa". [4]

En Perú abundan la flora, por lo cual, tienen 25000 especies en el Perú se parten en propiedades medicinales y antipiréticas. Es variado en las regiones andinas y amazónicos del Perú, desde la antigüedad conto con plantas medicinales y tratar las

enfermedades. Tanto las tres regiones cuentan con una gran variedad y que se quiere lograr en rápida medida los descubrimientos para el desarrollo de nuevas medicinas. [5] Se cuenta con estudios etnobotánicos en los Andes del Perú, incluyendo el Callejón de Huaylas (Ancash). Considerando, los departamentos con evidencias etnobotánicas en el norte y el sur. [6]

Tropaeolum majus L. (mastuerzo) desde la antigüedad; se trató en infecciones respiratorias y en infecciones urinarias. Por lo cual contiene acción farmacológica antibiótica. Esto beneficia a la piel, debido a su contenido elevado de azufre y además por los taninos. [7]

Esta investigación tiene como finalidad de otorgar alternativas para el tratamiento de heridas, que suelen ser difícilmente curadas en algunas personas dejando cicatrices inestéticas.. [8]

La curación de heridas hasta ahora es un problema para la salud, ya que la piel es el más extenso del cuerpo y a ciertas personas le retardan en cerrar sus heridas pueden ser más problemáticas. Mientras tanto, la salud de la población es muy importante necesitan tener recursos económicos para poder curarse, no pueden cubrir tratamientos caros y si es útil tratan con alternativas no farmacológicas. [9]

Los problemas de salud como rajaduras u otro tipo de dolencia, son causados por accidentes de trabajo, por lo tanto, ocurre mayormente en personas de campo, esta labor permanecer haciéndose, si no se buscan régimen concretos y eficientes. [10]

El empleo adecuado de las heridas en los pacientes se ha hecho una responsabilidad prioritaria en el sector salud, se tratan propiciamente si se da el procedimiento oportuno. Por esta razón; la buena información y la investigación por profesionales de la salud siempre serán eficaces en la curación de las heridas. [11]

Terapéuticamente, las hojas de *Tropaeolum majus* (mastuerzo) tiene efecto cicatrizante y antibacteriano, lo cual es propicio en enfermedades de la piel**.** [12]

Por todo lo expuesto se formula el siguiente enunciado del problema de investigación: ¿Tendrá efecto cicatrizante las hojas del *Tropaeolum majus* (mastuerzo) sobre heridas inducidas en ratas (*Rattus rattus*)??

Para lo cual se propuso como objetivo general y específicos:

OBJETIVO GENERAL:

- Determinar el efecto cicatrizante de las hojas del *Tropaeolum majus L.* (mastuerzo) sobre heridas inducidas en ratas (*Rattus rattus*).

OBJETIVO ESPECÍFICO:

1. Determinar el promedio de la longitud de la herida respecto a los días de cicatrización del extracto de las hojas del *Tropaeolum majus L.* (mastuerzo)
2. Determinar los días de cicatrización de las heridas inducidas en ratas (*Rattus rattus)* del extracto de las hojas del *Tropaeolum majus* L. (mastuerzo).

II. Revisión de literatura

2.1. ANTECEDENTES

Cabezas G, en el 2014. Estudio del efecto cicatrizante de extractos a base de mastuerzo (*Tropaeolum majus L.*) en ratas (*Mus mussculus*). Los resultados indicaron que el extracto hidroalcohólico de las flores de *Tropaeolum majus L.* "mastuerzo" muestran efecto antioxidante y se encuentra en el color anaranjado de algunas flores, también contienen sustancias bioactivas con actividad terapéutica. [13]

Pichilingue M, en el 2015. Estudio el efecto cicatrizante de una crema dérmica formulada con la tintura *Árnica montana* "árnica" en heridas inducidas en el lomo de ratas albinos y comparación con el "Hipoglos crema". Los resultados indicaron que la crema a base de la tintura del Árnica Montana "árnica" tiene efecto cicatrizante a las concentraciones al 0.5% y 1.5%. [14]

Paco K, en el 2016. Estudio el efecto cicatrizante de *Piper aduncum* (matico) en fibroblastos humanos. Como resultado se obtuvo que el extracto hidroetanólico, de Piper aduncum, aumentando la proliferación y migración de fibroblastos dermales humanos (hDFa); asimismo, aumentando la expresión de factores de crecimiento que intervienen en el proceso de cicatrización. [15]

Caruajulca A, Micha J, en el 2015. Estudio el efecto cicatrizante de la crema a base de cáscara de *Vitis vinifera* (uva) sobre lesiones en la piel producidas por ácido

clorhídrico en *Rattus norvegicus* var. *Albinus*. Se encontró que los principios activos responsables de la actividad farmacológica (cicatrizante) presentes en la cáscara de uva, tales como: taninos y flavonoides como el resveratrol, quercetina, msericetina y el kaemferol y sus glicósidos, ayudan a la estimulación de la Fosfolipasa A2. [16]

2.2. BASES TEORICAS DE LA INVESTIGACION

2.2.1. LA PIEL

La piel es el órgano más extenso en los animales y los seres humanos. Está divida por la: epidermis, dermis e hipodermis. [17]

A. LA EPIDERMIS:

Es la capa epitelial derivada de la capa germinal epidérmica del embrión. Está formada por varios tipos de células epiteliales: los queratinocitos y los melanocitos aporta el color de piel y filtra de rayos ultravioletas. [18]

B. LA DERMIS:

Es la segunda capa de la piel. Se le denomina también "piel verdadera", ya que no se descama. Es de mayor grosor que la epidermis y puede superar los 4 mm en las plantas de los pies y en las palmas de las manos. [18]

C. HIPODERMIS:

Es la capa más profunda de la piel. Formada por una red de colágeno y células grasas, que sirven para conservar el calor del cuerpo y proteger de las lesiones como un "amortiguador de los golpes". [18]

CARACTERISTICAS DE LA PIEL

Se define por su forma glandular, pigmentación, flexibilidad, grosor y pilosidad. Tiene una membrana suave y resistente, plegada o surcada (huellas digitales), espesa de 0.5 a 2 mm. [19]

FUNCIONES DE LA PIEL

Las funciones de la piel más importantes son:

a) Regulación de la temperatura, metabolismo y equilibrio de hidrico y electrolítico.
b) Tiene una barrera de protección contra las infecciones y las agresiones exteriores.
c) Proporciona información para la recepción de los estímulos táctiles, térmicos (frio y calor) y dolorosos.
d) Reservorio de múltiples sustancias como: minerales, sustancias grasas, sustancias orgánicas, hormonas, vitaminas.

e) Tiene la proporción de la absorción porque hay sustancias liposolubles en la piel y por eso se produce formas farmacéuticas entre ellas tenemos los geles, pomadas, cremas, ungüentos, por vía local. [20]

Anexos de la pie1

Son formaciones anexas a la piel entre las que destacan: pelos, uñas, glándulas (sebáceas, sudoríparas y odoríferas). [21]

2.2.2. HERIDA

Se define como una solución de continuidad de los tejidos con mayor o menor desvitalización y pérdida de sustancia. [22]

Las heridas pueden clasificarse de múltiples formas, se han dividido en:

a) **Incisas:** bordes limpios, generalmente producidas por objetos cortantes y afilados.
b) **Contusas**: bordes irregulares, con tejidos aplastados, a veces con pérdida de sustancia. En esta categoría se incluye la mayoría de las mordeduras.
c) **Punzantes**: bordes netos y puerto de entrada pequeña, pero con trayectoria larga y daños profundos. Son producidas con objetos como agujas.
d) **Desgarros**: ir-regularidades en los bordes, pérdida de sustancia y separación de los bordes.

e) **Erosiones o rozaduras**: son superficiales, aunque pueden ser extensas. Suelen ser provocadas por mecanismo de fricción. [22]

2.2.3. CICATRIZACIÓN

El proceso de cicatrización es una secuencia de eventos que depende de la dinámica celular del tejido celular lesionado y circundante. Estas células permiten la liberación de factores de crecimiento y citosinas para llevar a cabo la reparación en tres fases: inflamatoria, proliferación celular y remodelación de tejidos. [23]

PROCESO DE CICATRIZACIÓN EN LA PIEL

A) FASE INFLAMATORIA.

La fase inflamatoria tiene dos etapas, temprana y tardía, según el tiempo y la duración de la respuesta y el tipo de células inflamatorias involucradas. Entre el primer y segundo día. Manifestado por vasodilatación, aumento de la permeabilidad vascular y aparición de leucocitos, formándose una costra que sella la herida. [25]

B) FASE DE FIBROPLASIA (O DE MIGRACIÓN/ PROLIFERACIÓN).

Anteriormente en fase de inflamación proporciona para la fase de proliferación por lo cual prevalece la actividad celular. Entre el tercer y decimocuarto día. Los eventos más representativos dentro de esta fase son la creación de una barrera permeable (reepitelización), el reestablecer el suministro de sangre y oxígeno (angiogénesis) y reforzar el tejido dermal (fibroplasia). [26]

C) FASE DE MADURACIÓN O REMODELACION

Se extiende entre el 15º día hasta que se logra la cicatrización completa (6 meses a un año). En la fase de remodelamiento, luego de la formación de la costra (formada por fibrina y fibronectina) y la consecuente unión de los bordes de la herida (según el tipo de cicatrización). Por último, dentro del tejido formado por colágeno, elastina y otros compuestos de la matriz extracelular cierran la herida y permitiendo la maduración de la cicatriz aumentando la fuerza de fricción. [26]

TIPOS DE CICATRIZACIÓN

a) Cicatrización primaria o por primera intención.

Los tejidos cicatrizan por unión primaria cumpliendo así las siguientes características: mínimo edema, sin secreción local, en un tiempo breve, sin separación de los bordes de la herida y mínima formación de cicatriz. [27]

B) Cicatrización secundaria o por segunda intención.

Habitualmente se forma tejido de granulación que contiene miofibroblastos y la herida cierra por contracción. El proceso de cicatrización es lento y generalmente deja una cicatriz inestética. [27]

C) Cicatrización terciaria o por tercera intención (cierre primario diferido).

Este es un método seguro de reparación en heridas muy contaminadas o en tejidos muy traumatizados. [27]

OTROS FACTORES RELACIONADOS CON CICATRIZACIÓN

A) CARACTERÍSTICAS ANTIMICROBIANAS

Las heridas infectadas cicatrizan con menos rapidez y a menudo resultan exudados desagradables, que junto con las toxinas producidas conducen a la muerte concomitante de las células regeneradas. Los tratamientos tradicionales, como las actividades antibacterianas y antifúngicas, pueden prevenir estos eventos y pueden usarse para tratar heridas. [28]

B) POTENCIAL ANTIINFLAMATORIO

Estos son síntomas clásicos (dolor, calor, enrojecimiento (eritema) y edema.) De inflamación y son causados por la participación de varios tipos de células y mediadores químicos como PMN, eicosanoides, citocinas, prostaglandinas, leucotrienos y especies reactivas de oxígeno (ROS) entre otros. Se llevaría a cabo un tratamiento tradicional para potenciar la acción inflamatoria del proceso que puede utilizarse como cicatrizante. [28]

C) PROPIEDADES ANTIOXIDANTES

El papel de los antioxidantes ayuda a destruir algunos productos inflamatorios, pero estos también son beneficiosos para la curación. Los antioxidantes responden al exceso de ROS, a menudo formado por la acumulación de neutrófilos en el área de la herida, y al exceso de proteasas, ya que protegen a los inhibidores de proteasas del daño oxidativo. [28]

TRATAMIENTO

El tratamiento de las heridas se puede mejorar si se encuentra el método o instrumento eficaz, por lo tanto, lograr obtener más rápido la cicatrización y disminuir las molestias al paciente, incluyéndolo con medicamentos que ayuden a tratar. [29]

2.2.4. MASTUERZO (*Tropaeolum majus L.*)

NOMBRE COMÚN

Es muy conocida como mastuerzo, entre otras como capuchina, taco de reina, espuela de galán, flor de la sangre, llagas de cristo, marañuela, pelón, capucha de monje, mastuerzo de las indias, berro del Perú y berro de los jesuitas. [30]

FIGURA N° 10 (*Tropaeolum majus L.* "mastuerzo") [31]

PARTES UTILIZADAS

Principalmente toda la planta, como hojas, flores, frutos; excepto las raíces. [32]

DESCRIPCIÓN BOTÁNICA

Tiene hojas orbiculares, lobulado o peltadas con el limbo entero, alrededor de 4 a 10 cm de diámetro; largos pecíolos, en espiral. Flores tubulares rojizas, anaranjadas o amarillas, abiertas al final en forma de trompeta, de 3 a 4 cm de diámetro; cáliz amarillento, prolongado hacia atrás en un espolón de 2 a 3 cm de largo, depreso globoso, con tres ángulos redondeados. Florece desde la primavera hasta el otoño y se reproduce por gajos y semillas. [33]

HÁBITAT

Tropaeolum majus L. es originaria de los Andes peruanos, se cultiva en distintas partes del mundo como ornamental. Al cultivarlo posee un desarrollo en terrenos

húmedos y con buen drenaje. Esta planta se desarrolla de manera silvestre, así como en jardines, campos agrícolas y matorrales. [34]

TAXONOMÍA

Reino: Plantae

División: *Magnoliophyta*

Clase: *Magnoliopsida*

Orden: Geraniales

Familia: *Tropaeolaceae*

Género: *Tropaeolum*

Especie: *Tropaeolum majus L.* [35]

COMPOSICIÓN QUÍMICA

Las hojas del mastuerzo poseen quercetina, isoquercetina de compuesto flavonoides, luteína, kaempferol, zeaxantina. Ácido cloro génico, taninos, sales minerales, ácido oxálico, espilantol. Compuestos de azufre como Glucotropaelósido que posee propiedades antioxidantes y cardiotónicas. Las hojas contienen ácido ascórbico e isoquercitrósido. Las flores contienen helenina, merosina. Además, tiene pigmentos: la sorbusina y carotenoides, resinas, pectinas. [35]

USOS MEDICINALES

Se trata en infecciones de las vías respiratorio. Usado en infecciones de las vías urinarias como cistitis y pielonefritis. Localmente tiene un efecto cicatrizante y regenerativo sobre la piel y en heridas y úlceras. [36]

CONTRAINDICACIONES

No es recomendable en problemas en embarazo, lactancia, insuficiencia cardíaca o renal. [37]

2.2.4. METABOLITOS SECUNDARIOS Y SU RELACION EN LA CICATRIZACION

- **Taninos**

Favorece la coagulación y cicatrización de la piel. La función cicatrizante acelera la cicatrización de las heridas, la costra se formará con la unión de las proteínas de los taninos y creará un ambiente seco que evitará el desarrollo de bacterias. Y también tiene una función hemostática, ya que ayuda a que la sangre se coagule cuando aprieta los vasos sanguíneos, lo que favorece la cicatrización de heridas. Además, es de gran importancia para el cuidado de la piel. [38]

- **Flavonoides**

Ciertos flavonoides en presencia de vitamina C producen un aumento en la síntesis de fibronectina extracelular y colágeno, al producir la proliferación de fibroblastos cutáneos normales. Las antocianinas promueven la angiogénesis en las heridas y en los problemas de cicatrización al acelerar la contracción de la herida y su posterior cierre. Además, aumenta la expresión del factor de crecimiento endotelial del borde de la herida. [38]

ESTUDIOS RELACIONADOS A LA INVESTIGACIÓN

Arellano K, en 2015. Estudio los compuestos fenólicos y capacidad antioxidante de tres colores de pétalos de mastuerzo (*Tropaeolum majus L.*). Se evidencio mayor contenido en las flores naranjas, seguido por la amarilla y la roja. [39]

Márquez A, en el 2017. Estudio la actividad, antioxidante y antiinflamatoria in vitro del extracto hidroalcohólico de las hojas y flores de *Tropaeolum majus L.* se demostró que las hojas de *Tropaeolum majus L.*, presentando actividad antiinflamatoria. [40]

Aguilar D, en el 2017. Estudio el efecto del extracto etanólico de *Tropaeolum majus L.* "mastuerzo" sobre la micosis inducida por *Trichophyton mentagrophytes* en *Rattus*

norvegicus. Se demostró que el extracto etanólico de *Tropaeolum majus L.* "mastuerzo" poseen efecto antimicótico sobre la micosis inducida por TM en RN. [41]

Ayala C, en el 2018. Estudio del desarrollo y efecto antimicótico in vitro de una crema de *Tropaeolum majus L.* L. (*Tropaeolaceae*) sobre *Trichophyton rubrum* (*Arthrodermataceae*). Como resultado evidencio que la crema antimicótica con calidad farmacéutica; la evaluación del efecto in vitro en cepas de *Trichophyton rubrum*, con halos de inhibición semejantes de 33,15 + 3,26 mm, muestran que tiene efecto antimicótico similar a la crema patrón de isoconazol al 1%. [42]

III. HIPÓTESIS DE LA INVESTIGACION

- Hipótesis nula: El extracto de las hojas del *Tropaeolum majus L.* (mastuerzo) no tiene efecto cicatrizante en ratas (Rattus rattus).
- Hipótesis alternativa: El extracto de las hojas del *Tropaeolum majus L.* (mastuerzo) tiene efecto cicatrizante en ratas (Rattus rattus).

IV. METODOLOGÍA

4.1 Diseño de la investigación

La investigación corresponde a un estudio de enfoque cuantitativo, de tipo básico, **c**on un nivel explicativo, de diseño experimental (grupos: control negativo y positivo, así como el grupo experimental).

El esquema del diseño pre-experimental planteado fue el siguiente:

G1 ----------X1---------O1

G2 ----------X2---------O2

G3 ----------X3---------O3

Donde:

G1: Es el Grupo control negativo.

G2: Es el grupo control positivo.

G3: Es el grupo experimental.

O1, O2 y O3: Observaciones del proceso de cicatrización de las heridas en lomo de *Rattus rattus*

X1: Sin tratamiento.

X2: Tratamiento con dexpantenol en gel 5%

X3: Tratamiento con el extracto a base de *Tropaeolum majus L.* 75%

4.1.1. Lugar de investigación

El presente estudio se realizó en el Laboratorio de la Facultad de Ciencias de la salud, Escuela de Farmacia y Bioquímica en la Universidad Católica Los Ángeles De Chimbote, en la ciudad de Chimbote, Provincia del Santa.

Materiales, equipos y reactivos

Materia prima

Las materias primas que se utilizó para realizar esta investigación son las hojas del *Tropaeolum majus L.* también conocida como mastuerzo, la mismas que fue recolectada en la provincia del Santa, distrito Nuevo Chimbote.

Limpieza de la materia vegetal

Se recolecto el *Tropaeolum majus L.* (mastuerzo) y se llevó a cabo el proceso de limpieza que consto de los siguientes pasos:

- Se selecciono partes de la planta: hojas del *Tropaeolum majus L.* (mastuerzo).

- Se excluyó las partes deterioradas y proceso de degradación, en base a su color y estado físico.

- Se lavó totalmente la planta, se procedió al secado de la misma, temperatura de 50 °C.

- Se troceo la planta: hojas en pequeños fragmentos; para una mejor extracción.

- Estos fragmentos se almaceno en bolsas plásticas en ausencia de luz y humedad.

4.1.2 EXTRACTO HIDROALCOHÓLICO DEL *Tropaeolum majus L.* (mastuerzo)

Proceso de extracción

Se pesó 100grs. de la planta y se llevó a un envase de vidrio al cual se le añadió el solvente (Alcohol 80%), hasta cubrir la planta en su totalidad. Se dejó macerar en el recipiente cerrado por 7 días, en ausencia de luz y con agitación. Pasado este periodo de tiempo se filtró el extracto y se llevó a rota vapor por 1 hora y se colocó en un envase, el cual se dejó reposar en refrigeración, hasta su uso.

Reactivo biológico

Para realizar el ensayo *in vivo* se utilizó ratas de laboratorio que pertenecen a la especie *Rattus rattus*, los mismos que fueron obtenidos en el Bioterio de la Facultad de Ciencias, Escuela de Bioquímica y Farmacia de la universidad ULADECH católica. Tendrán un lapso de adaptación a las condiciones necesarias de la investigación por 12 días.

4.1.3 TÉCNICAS Y MÉTODOS

Se utilizaron 9 ratas (*Rattus rattus)*, divididos en 3 grupos control de 3 individuos cada uno.

Esquema de tratamientos para la actividad cicatrizante [5]

Grupo Control		
Blanco	**Estandar**	**Extracto**
Sin tratamiento	Dexpantenol (Bepanthen) al 5%	Extracto hidroalcoholico de las hojas del *Tropaeolum majus* L. (mastuerzo) al 75%

INDUCCIÓN A LA HERIDA

Se procedió a realizar la depilación, de la parte dorsal de las ratas, Para realizar este proceso se le anestesio con Ketamina de acuerdo al peso de las ratas y se le administro por vía IP (intraperitoneal) y se procedió a depilar, a un día antes de hacer el corte, tomar en cuenta algunas reacciones alérgicas que podrían ocurrir en el periodo de experimentación. Se marcó el tamaño del corte 2 cm perpendicularmente al eje longitudinal del ratón seguidamente. Se desinfecto la zona depilada con Yodo povidona y se procedió a anestesiar con Ketamina para hacer con el bisturí la incisión en la zona a tratar con una profundidad de 2 mm. Se colocó 0,2 ml con jeringa para la aplicación del extracto de *Tropaeolum majus L.* a la concentración que se usó hasta que

la herida se haya cicatrizado y se midió la longitud de la herida diariamente con una regla centimetrica.

TRATAMIENTO

Ya obtenido el extracto madre, se realizaron los cortes depilados para obtener el extracto a concentración del 75%. Con el objetivo de identificar si la concentración escogida es la indicada para presentar mayor actividad cicatrizante entre la crema regeneradora "Dexpantenol (Bepanthen) 5%". Para obtener este extracto se realizó una dilución del extracto diluido con agua. Se administró por vía tópica por separado por grupo control, correspondientes, cada día, hasta su cicatrización completa.

TIPOS DE RESPUESTA

El tipo de respuesta que se evalúo durante y después de la administración de los tratamientos fueron:

- **Días de cicatrización de la herida:** Se consideró los días en que tarda en cerrar y cicatrizar completamente las heridas inducidas de cada grupo.

- **Longitud final de la cicatriz:** Se tomó la medida en centímetros de las cicatrices finales, después de las caídas de las costras de los grupos experimentales.

4.2. Población y muestra.

a) **Población vegetal:** Conjunto de las hojas del *Tropaeolum majus L.* (mastuerzo)

b) **Muestra vegetal:** Se empleó aproximadamente 1Kg de las hojas.

Criterios de exclusión: Hojas en mal estado vegetativo del *Tropaeolum majus L.* (mastuerzo)

Criterios de inclusión: Hojas en buen estado vegetativo del *Tropaeolum majus L.* (mastuerzo)

c) **Población animal:** *Rattus rattus* de ambos sexos de 200 gr aproximadamente.

d) **Muestra animal:** se escogio 9 ratas (*Rattus rattus)* obtenidas en el Bioterio de ULADECH CATÓLICA.

4.3. Definición y operacionalización de variables [5]

Variable	Definición conceptual	Definición operacional	Indicadores
Variable dependiente Efecto cicatrizante	Se procedió a realizar la incisión de la herida en la parte dorsal de las ratas. Se colocó 0,2 ml con jeringa para la aplicación del extracto de *Tropaeolum majus L.* a las ratas (*Rattus rattus*).	Restauración del tejido debido a cicatrización	- Parámetros de cicatrización: **CH**= Coagulación y hemostasia **EA**= Enrojecimiento y aumento de t° local **E**= Enrojecimiento **ifc**= Inicio de Formación de Costra **FC**= Formación de costra **FCC**= Formación de costra completa **PC**= Presencia de Costra **Icc**= Inicia la caída de costra **Crt**= Costra Reducida en Tamaño **Cc**= Caída de la costra **Ccc**= Caída de la costra Completa **Pr**= Piel Rojiza **ZC**= Cicatrización Completa Longitud de la herida: cm - Días de cicatrización
Variable independiente Extracto hidroalcoholico en las hojas del *Tropaeolum majus L.* (mastuerzo)	Cantidad de gramos de las hojas de *Tropaeolum majus*	Niveles diferentes de concentraciones asumidos según el dicho popular	Extracto al 75% de las hojas de *Tropaeolum majus L.* (mastuerzo)

4.4. Técnicas e instrumentos de recolección de datos

Se utilizó la observación directa, medición, registro y otras características que se observen en la evaluación del efecto cicatrizante. Los datos obtenidos fueron registrados en fichas de recolección de datos.

4.5. Plan de análisis

El análisis se presentó a través de tablas y gráficos. Las tablas indico los estadios de maduración y el porcentaje de heridas cerradas en los diferentes grupos tanto para el grupo experimental como para el grupo control.

4.6. MATRIZ DE CONSISTENCIA

TÍTULO DE LA 1INVESTIGACIÓN	FORMULACIÓN DEL PROBLEMA	OBJETIVOS	HIPOTESIS	VARIABLES	TIPO DE INVESTIGACIÓN	DISEÑO DE INVESTIGACIÓN	PLAN DE ANALISIS
Efecto cicatrizante en las hojas del *Tropaeolum majus L.* (mastuerzo) en ratas (*Rattus rattus*)	¿Tendrá efecto cicatrizante en las hojas del *Tropaeolum majus* (mastuerzo) en ratas (*Rattus rattus*)?	Determinar el efecto cicatrizante en las hojas del *Tropaeolum majus L.* (mastuerzo).	**Hipótesis nula**: El extracto de las hojas del *Tropaeolum majus L.* (mastuerzo) no tiene efecto cicatrizante en ratas (*Rattus rattus*). **Hipótesis alternativa**: El extracto de las hojas del *Tropaeolum majus L.* (mastuerzo) tiene efecto cicatrizante en ratas (*Rattus rattus*).	**Variable dependiente:** Efecto cicatrizante **Variable independiente:** Extracto hidroalcoholico en las hojas del *Tropaeolum majus L.* (mastuerzo)	Explicativo	Experimental	Estadístico descriptivo

4.7. Principios éticos

Cuidado del medio ambiente y la biodiversidad. Las investigaciones que involucran el medio ambiente, plantas y animales, deben tomar medidas para evitar daños. Las investigaciones deben respetar la dignidad de los animales y el cuidado del medio ambiente incluido las plantas, por encima de los fines científicos; para ello, deben tomar medidas para evitar daños y planificar acciones para disminuir los efectos adversos y maximizar los beneficios.

V. RESULTADOS

5.1. RESULTADOS

Tabla 1: Promedio de la longitud de la herida respecto a los días de cicatrización.

Días de cicatrización	Longitud de la herida (cm)		
	Blanco	Estándar	Extracto 75%
1er DIA	2.0	2.0	2.0
2 do DIA	1.9	1.8	1.7
3 ro DIA	1.5	1.3	1.5
4 to DIA	1.3	1.1	1.2
5 to DIA	1.1	0.8	0.9
6 to DIA	1.0	0.6	0.6
7 mo DIA	0.8	0.2	0.4
8 vo DIA	0.6	0.1	0.4
9 no DIA	0.4	0.0	0.0
10 mo DIA	0.3	0.0	0.0
11 vo DIA	0.1	0.0	0.0
12 vo DIA	0.0	0.0	0.0

Fuente: Datos de la investigación

Tabla 2: Días de cicatrización de las heridas producidas a *Rattus rattus* del extracto de *Tropaeolum majus L.* (mastuerzo) [5]

Grupo control	Días de cicatrización de la herida
Blanco	11.0±1.73
Estandar	8.3±1.15
Extracto 75%	8.3±1.15

Fuente: Datos de la investigación

5.2. ANALISIS DE RESULTADOS

En la Tabla 1 en el promedio de la longitud de la herida respecto a los días de cicatrización. Se realizó el seguimiento por 12 días, se contó con 9 ratas. Se realizó un corte y se le hizo una medición periódicamente, revisando la reducción de las heridas inducidas en los grupos control, entonces. Se observó, que duro más días en reducir la herida en cicatrizar en el grupo blanco que no se realizó ningún tratamiento, mientras que con el estándar y el extracto *Tropaeolum majus L.* 75%, se reduce la herida eficazmente.

En la Tabla N° 2, en el promedio y desviación estándar de los días de cicatrización de las heridas producidas en *Rattus rattus* del extracto de *Tropaeolum majus L.* (mastuerzo). Se obtuvo como referencia en 11.0±1.73 días de cicatrización del Control (blanco) sin tratamiento, siguió procediendo normal. Mientras, que el estándar y el extracto fue durante 8.3±1.15 días de cicatrización. Siendo un menor promedio en días en comparación al blanco. Por lo cual, no solo puede ser utilizado el Dexpantenol (Bepanthen) 5%, sino que también el extracto *Tropaeolum majus L.* para el regeneramiento en las heridas en la piel.

La diferencia que se puede diferencia no es mucho del extracto comparado con el estándar puede verse diferente en si con el que no se aplicó ningún tratamiento, por ello, se realizó procedimientos como el corte dorsal para la inducción de la herida, también revisando las medidas periódicamente como va reduciendo las heridas y los días de cicatrización.

También hubo resultados similares al de Ñaccha J (2015), posteriormente el promedio de la cicatrización de la herida a base de la crema de hojas de “ñuñunga” (*Solanum nitidum*) fue durante 7 a 9 días, y con la violeta de genciana es de 7 a 10 días notándose una leve diferencia al tiempo de cicatrización. [43]

Hubo otros resultados existentes como el de Guevara R (2013), sus resultados por efecto cicatrizante fueron de 10 días de tratamiento por orden de mayor a menor medida de actividad cicatrizante se evidencia por la fitocrema al 2 % (100 %) y el Cicatricure en gel (83,3 %). [44]

El fundamento del efecto cicatrizante de las hojas de *Tropaeolum majus L.* "mastuerzo”, donde de acuerdo a los datos obtenidos en las tablas (1 y 2). Nos evidencia el efecto cicatrizante presente en el extracto al 75% “mastuerzo”, en la que se observó que el tiempo promedio de reducción de la herida fue significativo hasta su previa cicatrización. Para comparar, estos resultados se usaron el grupo blanco y la crema regeneradora “Dexpantenol (Bepanthen) 5%”. El extracto de las hojas del *Tropaeolum majus L.* “mastuerzo”, de acuerdo a los ensayos ejecutados se determinó el efecto cicatrizante, para obtener el efecto deseado, se utilizó el método de inducción a la herida. El efecto cicatrizante del extracto de *Tropaeolum majus L.* se comparó con un producto tópico Dexpantenol (Bepanthen) 5%”, obteniéndose una misma respuesta con el extracto en diferentes concentraciones (ver tabla N°2).

VI. CONCLUSIONES

1. El extracto de las hojas del *Tropaeolum majus L*. (mastuerzo) tuvo efecto cictrizante sobre heridas inducidas en ratas (*Rattus rattus*).
2. La longitud de la herida respecto a los días de cicatrización del extracto de las hojas del *Tropaeolum majus L.* (mastuerzo), según el grupo del extracto *Tropaeolum majus L.* fue eficaz la reducción en heridas inducidas en *Rattus rattus*.
3. Los días de cicatrización de las heridas producidas en ratas (*Rattus rattus)* del extracto de las hojas del *Tropaeolum majus* L. (mastuerzo), fueron para el grupo blanco 11 días, a diferencia del grupo estándar y extracto en 8 días.

RECOMENDACIONES

- ✓ Es necesario realizar más ensayos sobre el efecto cicatrizante de las hojas de mastuerzo (*Tropaeolum majus L.*) y realizar un producto farmacéutico que sea accesible para todos.

REFERENCIAS BIBLIOGRÁFICAS

1) Gallegos M. Las plantas medicinales: principal alternativa para el cuidado de la salud, en la población rural de Babahoyo, Ecuador. [Tesis]. Ecuador: Universidad Técnica de Babahoyo. 2016. Vol. 77 (4): pág. 327-32. [Citado el 3 de octubre del 2017]. Disponible en: http://www.scielo.org.pe/pdf/afm/v77n4/a02v77n4.pdf

2) Camavilca L. Identificación de Antocianinas y Carotenoides En Flores de mastuerzo (*Tropaeolum Majus*) por Cromatografía en Capa Fina. [Tesis]. Perú: Universidad Nacional del Centro del Perú. 2015. pág. 2-26. [Citado el 17 de octubre del 2017]. Disponible en: http://repositorio.uncp.edu.pe/bitstream/handle/UNCP/1226/CAMAVILCA%20CORDOVA.pdf?sequence=1

3) **Pacheco A. La Medicina Natural En La Salud.** [Internet]. **Libro: Editorial** Palibrio, 2015. Pág. 59-122. [Citado el 21 de octubre del 2017]. Disponible en: **https://books.google.com.pe/books?id=jcFbklf671kC&dq=medicina+natural&source=gbs_navlinks_s**

4) Fonnegra R. Plantas usadas como medicinales en el altiplano del oriente antioqueño. [Internet]. España: Revista ISSU. 2016. [Citado el 21 de octubre del 2017]. Disponible en: https://issuu.com/herbariohua/docs/plantas_usadas_como_medicinales_en

5) Cecchini T, Ticli B. El libro de las hierbas medicinales. [Internet]. Libro: Editorial Parkstone International. 2016. [Citado el 21 de octubre del 2017].

Disponible en: https://books.google.com.pe/books?id=HnNrDQAAQBAJ&source=gbs_navlinks_s

6) Castañeda R, Albán J. Importancia cultural de la flora silvestre del distrito de Pamparomás, Ancash, Perú. [Internet]. Perú: Revista Ecología Aplicada. 2016. Vol.15 (2). [Citado el 21 de octubre del 2017]. Disponible en: http://www.scielo.org.pe/scielo.php?script=sci_arttext&pid=S1726-22162016000200011

7) Bastidas Y, Llacua L. Evaluación de la Actividad Antimicrobiana del Extracto Metanólico de las Flores de la Especie Vegetal mastuerzo (*Tropaeolum Majus L*). Frente al Crecimiento del Microorganismo *Penicillium Sp.* [Tesis]. 2015. pág. 4-28. [Citado el 21 de octubre del 2017]. Disponible en: http://repositorio.uncp.edu.pe/handle/UNCP/619

8) Pataquiva J. Terapia no farmacológica para el manejo de heridas. [Tesis]. Colombia: Universidad de Ciencias Aplicadas y Ambientales. 2016. pág.9-29. [Citado el 21 de octubre del 2017]. Disponible en: https://repository.udca.edu.co/bitstream/11158/588/1/TERAPIA%20NO%20FARMACOLOGICA%20PARA%20EL%20MANEJO%20DE%20HERIDA.pdf

9) Velásquez M, Cobos J. Situación actual del manejo de heridas crónicas de los profesionales de enfermería en el hospital departamental de Villavicencio Meta. [Tesis]. Colombia: Universidad de los Llanos. pág. 29-30 2015. [Citado el 21 de octubre del 2017]. Disponible en: https://repositorio.unillanos.edu.co/jspui/bitstream/001/964/1/RUNILLANOS

%20ENF%200833%20SITUACIÓN-ACTUAL-DEL-MANEJO-DE-HERIDAS-CRÓNICAS-DE-LOS-PROFESIONALES-DE-ENFERMERÍA-EN-EL-HOSPITAL%20DEPARTAMENTAL%20DE%20VILLAVICENCIO %20META.pdf

10) Suarez S, Ariza E. Prevención de lesiones, manejo y abordaje de heridas en la clínica Chicamocha S.A. [Tesis]. Colombia: Universidad de Santander Udes. pág. 68-100. 2013. [Citado el 21 de octubre del 2017]. Disponible en: https://repositorio.udes.edu.co/bitstream/001/852/1/Prevención%20de%20lesiones %2C%20manejo%20y%20abordaje%20de%20heridas%20en%20la%20Clínica %20Chicamocha%20S.A..pdf

11) González C. Comparación del efecto cicatrizante de la pomada a base de milenrama (*Achillea millefolium*), corteza de encino (*Quercus acatenangensis trelease*), sábila (Aloe vera) y clavo de olor (*Syzygium aromaticum*) versus violeta de genciana en heridas post-castración de lechones. [Tesis]. Guatemala: Universidad De San Carlos. 2015. [Citado el 21 de octubre del 2017]. Disponible en: http://www.repositorio.usac.edu.gt/625/1/Tesis%20CristianFinal.pdf

12) Bezada S, Ramírez F, Ruiz J, Guevara J, Carcelén F. Evaluación del extracto hidroalcohólico de mastuerzo (*Tropaeolum majus*) en formulación crema para el tratamiento de la dermatomicosis causada por *Trichophyton mentagrophytes* en el cuy (*Cavia porcellus*). [Internet] Rev: Ingeniería Química. 2016. Vol. 19. 55-61 pág. [Citado el 29 de noviembre del 2017]. Disponible en: http://alicia.concytec.gob.pe/vufind/Record/NMSM_fa355106a846738785c56a415 4745e65/Details

13) Cabezas D. Evaluación del Efecto Cicatrizante de Extractos a Base de mastuerzo (*Tropaeolum majus*) en ratones (*Rattus rattus*). [Tesis]. Ecuador: Escuela Superior Politécnica de Chimborazo. 2014. pág. 24-38. [Citado el 29 de noviembre del 2017]. Disponible en: http://dspace.espoch.edu.ec/bitstream/123456789/3737/1/56T00480%20UDCTFC.pdf

14) Pichilingue M. Efecto cicatrizante de una crema dérmica formulada con la tintura *Árnica montana* "árnica" en heridas inducidas en el lomo de ratones albinos y comparación con el "Hipoglos crema". [Tesis]. Perú: Universidad Alas Peruanas. 2015. pág. 1-3. [Citado el 29 de noviembre del 2017]. Disponible en: https://www.google.com/url?sa=t&rct=j&q=&esrc=s&source=web&cd=1&cad=rja&uact=8&ved=2ahUKEwjaw9HboufeAhWCtVkKHegEDx8QFjAAegQIBBAB&url=http%3A%2F%2Frepositorio.uap.edu.pe%2Fhandle%2Fuap%2F550&usg=AOvVaw2OzYxQWebdWYGR8TbKraRH

15) Paco K, Ponce L, López M, Aguilar L. Determinación del efecto cicatrizante de *Piper aduncum* (matico) en fibroblastos humanos. [Internet]. Perú: Revista salud pública. Vol.33 (3). 2016. [Citado el 9 de noviembre del 2017]. Disponible en: http://www.scielo.org.pe/scielo.php?script=sci_arttext&pid=S1726-46342016000300008

16) Caruajulca A, Micha J. Efecto cicatrizante de la crema a base de cáscara de *Vitis vinifera* (uva) sobre lesiones en la piel producidas por ácido clorhídrico en *Rattus norvegicus var. albinus*. [Tesis]. Perú: Universidad Privada Antonio Guillermo

Urrelo. 2015. pág. 1-3. [Citado el 9 de noviembre del 2017]. Disponible en: http://repositorio.upagu.edu.pe/bitstream/handle/UPAGU/287/FYB-008-2013.pdf?sequence=1&isAllowed=y

17) Prezzavento G, Racca L, Bottai H. Cicatrización: evaluación de dos tratamientos tópicos de uso habitual en la cicatriz postcirugía estética. [Tesis]. Argentina: Universidad Nacional de Rosario. 2017. Vol. 43 - Nº 3. pág. 255-263. [Citado el 29 de noviembre del 2017]. Disponible en: http://scielo.isciii.es/pdf/cpil/v43n3/0376-7892-

18) Guillamás C, Gutiérrez E, Hernando A, Méndez J, Tordesillas L. Anatomía, fisiología y patología de la piel y anejos (Técnicas básicas de enfermería). [Internet]. España: Editorial Editex. 2017. pág. 24 – 26. [Citado el 9 de abril del 2018]. Disponible en: https://books.google.com.pe/books?id=_P4sDwAAQBAJ&dq=Anatomía+de+la+fisiología+de+la+piel&source=gbs_navlinks_s

19) Fernández N, Cabral S, Estigarribia G, Ortiz A, Ríos P. Condiciones higiénico-sanitarias basadas en las cinco claves de la OMS de los servicios de alimentación de hospitales del departamento de Caaguazú, Paraguay. [Tesis]. Paraguay: Universidad Nacional de Caaguazú. 2018. Vol. 16(2). pág. 21 – 31. [Citado el 9 de abril del 2018]. Disponible en: http://scielo.iics.una.py/pdf/iics/v16n2/1812-9528-iics-16-02-21.pdf

20) Bazán R, Jesús G, Morante C. Cumplimiento de higiene de manos clínico y quirúrgico por enfermeros en centro quirúrgico de un Hospital Público, Lima, junio 2018. [Tesis]. Perú: Universidad Peruana Cayetano Heredia. 2018. pág. 37 – 39.

[Citado el 9 de abril del 2018]. Disponible en: http://repositorio.upch.edu.pe/bitstream/handle/upch/3818/Cumplimiento_BazanCubas_Ruth.pdf?sequence=3&isAllowed=y

21) Mejía C. Representaciones sociales sobre ideales de belleza en redes sociales y su relación con el auto concepto físico: estudio de caso con jóvenes universitarias de la ciudad de Medellín. [Tesis]. España: Universidad EAFIT. 2018. pág. 29 – 110. [Citado el 12 de mayo del 2018]. Disponible en: https://repository.eafit.edu.co/bitstream/handle/10784/13816/Daniela_MejiaCalle_2018.pdf?sequence=2&isAllowed=y

22) Paco K. Determinación del efecto cicatrizante del extracto etanólico de *Piper aduncum* (matico) en línea celular de fibroblastos humanos hDFa, análisis de expresión de genes EGF, FGF, PDGF y su efecto en heridas inducidas en *Rattus norvegicus*. [Tesis]. Perú: Universidad Católica De Santa María. 2017. [Citado el 12 de mayo del 2018]. Disponible en: https://alicia.concytec.gob.pe/vufind/Record/UCSM_44b232caa396a505b638e7da45181091

23) Alcedo C. Efecto cicatrizante del extracto hidroalcohólico de las hojas de Gamochaeta purpurea (L.) Cabrera "keto keto", en ungüento aplicados en ratones Mus musculus Balb. [Tesis]. Perú: Universidad Maria Auxiliadora. 2018. [Citado el 12 de mayo del 2018]. Disponible en: http://repositorio.uma.edu.pe/bitstream/handle/UMA/170/2018-11%20FYB.pdf?sequence=1&isAllowed=y

24) Carranza R, Huamanchaqui A. Efecto cicatrizante de una crema a base de Solanum tuberosum (tocosh) y membrana testácea de huevo de gallina en ratones albinos con

lesiones por heridas punzo cortantes. [Tesis]. Perú: Universidad Inca Garcilaso de la Vega. 2017. [Citado el 12 de mayo del 2018]. Disponible en: http://repositorio.uigv.edu.pe/bitstream/handle/20.500.11818/2135/Tesis-%20Carranza%20%20Rosa-%20Huamanchaqui%20Ayme.pdf?sequence=3

25) Ramírez R, Dagnino B. Curación de heridas. Antiguos conceptos para aplicar y entender su manejo avanzado. [Tesis]. Chile: Universidad Católica de Chile. 2018. pág. 92-99. [Citado el 21 de octubre del 2018]. Disponible en: http://revistas.uach.cl/pdf/cuadcir/v20n1/art16.pdf

26) Arauco K. Efecto antiinflamatorio y analgésico del extracto etanólico de *Muehlenbeckia volcánica* (Bentham) *endlincher* (mullaca) sobre el granuloma inducido por carragenina en ratas. [Tesis]. Perú: Universidad Nacional Mayor de San Marcos. 2016. [Citado el 21 de octubre del 2018]. Disponible en: http://cybertesis.unmsm.edu.pe/bitstream/cybertesis/5978/1/Arauco_pk.pdf

27) Altamirano C, Martínez R, Chávez E. Cicatrización normal y patológica: una revisión actual de la fisiopatología y el manejo terapéutico. [Internet]. Argentina: Revista Argentina De Cirugía Plástica. 2019. Vol. 25(1): pág. 11-15 [Citado el 21 de octubre del 2018]. Disponible en: http://adm.meducatium.com.ar/contenido/articulos/20600110015_1512/pdf/20600110015.pdf

28) Jiménez R, García F. Manejo de las quemaduras de primer y segundo grado en atención primaria. [Tesis]. España: Universidad de Jaén. 2018. [Citado el 21 de octubre del 2018]. Disponible en: http://scielo.isciii.es/scielo.php?script=sci_arttext&pid=S1134-928X2018000100045

29) Saavedra J, Zúñiga L. Microfotografía: generalidades en la matriz extracelular, colágeno y piel. [Tesis]. Colombia: Universidad del Cauca. 2007. Volumen 10, Número 3, p. 26 - 46, 2018 [Citado el 21 de octubre del 2018]. Disponible en: https://books.google.com.pe/books?id=NxYmSERZQi2oC&source=gbs_navlinks_s

30) Tárrega C. Protocolo asistencial de cirugía menor en atención primaria. [Tesis]. España: Universidad Jaime I De Castellón. 2017. pág. 93–95. [Citado el 21 de octubre del 2018]. Disponible en: http://repositori.uji.es/xmlui/bitstream/handle/10234/169843/TFG_2017_TarregaFelip_Celia.pdf

31) Cucat R. Mitos y costumbres en el cuidado de heridas en pobladores de zonas rurales de Monsefú, en el período julio - diciembre 2016. [Tesis]. Perú: USMP. 2012. pág. 93-96. [Citado el 21 de octubre del 2018]. Disponible en: http://docs.bvsalud.org/biblioref/2018/09/912175/mitos-y-costumbres-en-el-cuidado-de-heridas-en-pobladores-de-zo_vZm0U42.pdf

32) Ibarra P, Zárate E, Robledo B, Arango E, Bille E, Sarmiento A, Et. Al. Manual de práctica clínica basado en la evidencia: preparación del paciente para el acto quirúrgico y traslado al quirófano. [Internet]. Colombia: Revista Colombiana de Anestesiología. 2016. Vol. 44, pág. 69-70. [Citado el 21 de octubre del 2018]. Disponible en: https://www.sciencedirect.com/science/article/pii/S0120334714001464

33) Arias G, Villalobos L. Evaluación del efecto cicatrizante de los preparados tópicos a partir de Plantago major "llantén" en *Rattus rattus* var. albinus. [Tesis]. Perú:

Universidad Privada Antonio Guillermo Urrelo. 2018. [Citado el 29 de noviembre del 2018]. Disponible en: http://repositorio.upagu.edu.pe/bitstream/handle/UPAGU/730/FyB-011-2018.pdf?sequence=1&isAllowed=y

34) Malvehy J, Puig S, Carrera C, Aguilera P, Gamboa M, América M. Comprender el melanoma y otros cánceres de piel: Factores de riesgo. Diagnóstico y tratamiento. Foto protección. Claves de autoexploración. [Internet]. España: Editorial AMAT. 2015. pág. 17 – 40. [Citado el 29 de noviembre del 2018]. Disponible en: https://books.google.com.pe/books?id=J5jQCgAAQBAJ&dq=Comprender+el+melanoma+y+otros+c%C3%A1nceres+de+piel:+Factores+de+riesgo.+Diagn%C3%B3stico+y+tratamiento.+Fotoprotecci%C3%B3n&source=gbs_navlinks_s

35) Monserreat A. Las Plantas Aromáticas y/o Medicinales. [Tesis]. España: Universidad de Jaume. 2016. [Citado el 29 de noviembre del 2018]. Disponible en: http://Bibliotecavsertualsenior.Es/Wp-Content/Uploads/2017/05/PlantasSaludables-4-2017---Ngel-Montserreat.Pdf

36) Tello G. Etnobotánica de Plantas con Uso Medicinal en la Comunidad de Quero, Jauja, Región Junín. [Tesis]. Perú: Universidad Nacional Agraria la Molina. 2015. [Citado el 29 de noviembre del 2018]. Disponible en: http://repositorio.lamolina.edu.pe/bitstream/handle/UNALM/1886/F70.T64-T.pdf?sequence=1&isAllowed=y

37) Castillo C. Medicamentos a base de plantas en dermatología: últimos avances. [Tesis]. España: Universidad Complutense. 2016. pág. 3-18. [Citado el 29 de

noviembre del 2018]. Disponible en: http://147.96.70.122/Web/TFG/TFG/Memoria/CELIA%20GAEL%20DEL%20CASTILLO%20DEVILLARD.pdf

38) Urióstegui A. Hierbas medicinales utilizadas en la atención de enfermedades del sistema digestivo en la ciudad de Taxco, Guerrero, México. [Tesis]. México: Universidad Autónoma de Guerrero, Taxco el Viejo. México. 2015. [Citado el 29 de noviembre del 2018]. Disponible en: https://www.scielosp.org/article/rsap/2015.v17n1/85-96/

39) Arellano K, Herrera J, Quispe M, Espinoza C, Veliz N, Orihuela W. Evaluación de los Compuestos Fenólicos y Capacidad Antioxidante de Tres Colores de Pétalos de Mastuerzo (*Tropaeolum Majus L.*). [Internet]. España: Revista Sociedad Química. 2015. [Citado el 29 de noviembre del 2017]. Disponible en: http://Www.Scielo.Org.Pe/Pdf/Rsqp/V81n4/A04v81n4.Pdf

40) Márquez A. Evaluación de la actividad, antioxidante y antiinflamatoria in vitro de extracto hidroalcohólico de las hojas y flores de *Tropaeolum majus. [*Tesis]. Ecuador: Escuela Superior Politécnica De Chimborazo. 2017. pág. 5-26. [Citado el 29 de noviembre del 2017]. Disponible en: http://dspace.espoch.edu.ec/bitstream/123456789/8893/1/56T00783.pdf

41) Aguilar D, Avalos S, Rojas P, Marquillo I, Ayala MS. Efecto del extracto etanólico de *Tropaeolum majus* "mastuerzo" sobre la micosis inducida por *Trichophyton mentagrophytes* en *Rattus norvegicus*. [Tesis]. Perú: Universidad Nacional de Trujillo. 2017; 34(3): pág. 196-202. [Citado el 29 de noviembre del 2017]. Disponible en: http://www.amp.cmp.org.pe/index.php/AMP/article/view/403/224

42) Ayala C. Desarrollo y efecto antimicótico in vitro de una crema de *Tropaeolum majus* (*Tropaeolaceae*) sobre *Trichophyton rubrum*. [Tesis]. Perú: Universidad Nacional de Trujillo. 2018. Vol. 25 (1): pág. 105 – 114. [Citado el 29 de noviembre del 2017]. Disponible en: http://www.scielo.org.pe/pdf/arnal/v25n1/a06v25n1.pdf

43) Ñaccha J. Efecto cicatrizante de la crema de "ñuñunga" (Solanum nitidum R&P) en el tratamiento de heridas externas de canes, Ayacucho 2015. [Tesis]. Perú: Universidad Nacional De San Cristóbal De Huamanga. 2016. [Citado el 20 de mayo del 2019]. Disponible en: http://repositorio.unsch.edu.pe/bitstream/handle/UNSCH/2647/TESIS%20MV134_Nac.pdf?sequence=1&isAllowed=y

44) Guevara R, Rodríguez J. Efecto cicatrizante de la fitocrema a base del extracto seco de las vainas de Caesalpinia spinosa (Molina) Kuntze "Tara" en Rattus rattus var. albinus con heridas inducidas. Cajamarca – Perú. [Tesis]. Perú: Universidad Privada Antonio Guillermo Urrelo. 2015. [Citado el 20 de mayo del 2019]. Disponible en: http://repositorio.upagu.edu.pe/bitstream/handle/UPAGU/296/FYB-011-2013.pdf?sequence=1&isAllowed=y

ANEXOS

Parámetros de cicatrización del extracto de las hojas del *Tropaeolum majus L.* (mastuerzo).

	Dias de Cicatrización												
Tratamientos	**0**	**1**	**2**	**3**	**4**	**5**	**6**	**7**	**8**	**9**	**10**	**11**	**12**
Blanco	CH	EA	IFc	Fcc	Icc	Crt	Cc	Cc	Cc	Cc	Ccc	Pr	Zc
Dexpantenol al 5%	CH	Ifc	Fcc	Icc	Crt	Cc	Cc	Ccc	Pr	Zc			
Extracto 75%	CH	EA	Ifc	Fcc	Crt	Icc	Cc	Ccc	Pr	Zc			

Fuente: Datos de la investigación

Leyenda: Coagulación y hemostasia (CH), Enrojecimiento y aumento de temperatura (EA), Inicio de la formación de costra (IFc), Formación de costra (Fc), Formación de costra completa (Fcc), Presencia de costra (Pc), Costra reducida en tamaño (Crt), Inicio de la caída de la costra (Icc), Caída de costra (Cc), Caída de la costra completa (Ccc), Piel rojiza (Pr), Cicatrización completa (Zc)

- **Recolección de la planta de las hojas de mastuerzo (*Tropaeolum majus L)***



- **Taxonomía de la planta de *Troaeolum majus L.* (mastuerzo), la Universidad Nacional de Trujillo en HERBARIUM TRUXILLENSE (HUT)**

PROCEDIMIENTO DEL EFECTO CICATRIZANTE DE LAS HOJAS DE *Tropaeolum majus L.* (MASTUERZO) EN RATAS (*Rattus rattus*)

Se empleó aproximadamente 1Kg de las hojas, luego serán secadas a 60° por 24 horas cada una en la estufa luego serán licuadas y se obtendrá un polvillo de aproximadamente 100g que será utilizado para el extracto alcohólico.

Se pesó 100g de la planta y se llevó a un envase de vidrio al cual se le añadió el solvente (Alcohol 80%), hasta cubrir la planta en su totalidad. Se dejó macerar en el recipiente cerrado por 7 días, en ausencia de luz y con agitación. Pasado este periodo de tiempo se filtró el extracto, luego a rota vapor por 1 hora y se colocó en un envase, el cual se dejó reposar en refrigeración.



a) Blanco

- Se pesaron 3 ratas aproximadamente alrededor de 175 grs (blanco y estándar)

- Para realizar la depilación se le anestesio con Ketamina, de acuerdo al peso de la rata, se le administro por vía IP (intraperitoneal)

- Se procedió a realizar la depilación de la zona dorsal de los ratones; a un día antes de hacer el corte, respectivamente.

- Seguidamente, se le desinfecto en la zona depilada con Yodo povidona y posteriormente, se le anestesio con Ketamina, por vía IP.

- Se marcó el tamaño del corte 1 cm perpendicularmente al eje longitudinal del ratón y se procedió a realizar el corte con un bisturí en la zona delimitada con una profundidad de 2 mm (milímetro).

- Con ayuda de gasas cubriremos la zona del corte, luego enrollamos en la zona del corte de la rata con esparadrapo y después se revisa como ha ido evolucionando la cicatrización.

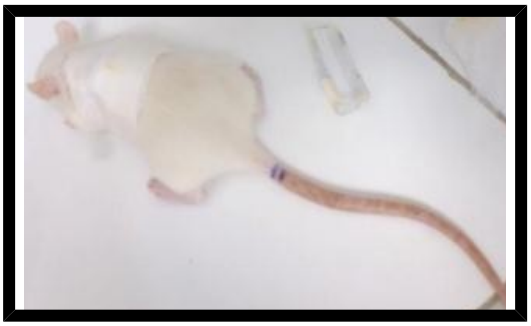

b) Estándar con Dexpantenol (Bepanthen) al 5%

- Se hizo el mismo procedimiento anterior. En este caso se hizo con la prueba con Dexpantenol (Bepanthen) 5%.

- Se colocó la crema regeneradora Dexpantenol (Bepanthen) 5%, en la zona del corte

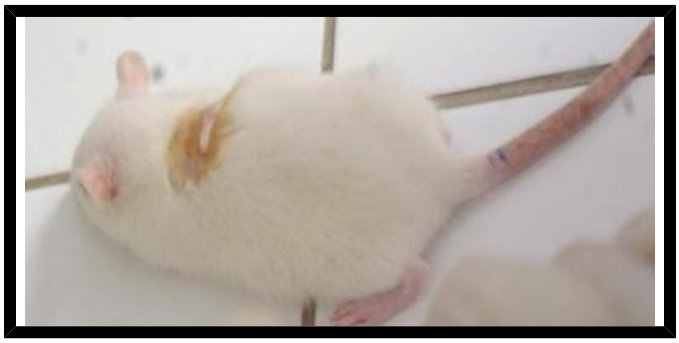

- Con ayuda de gasas cubriremos la zona del corte encima de la crema regeneradora, luego enrollamos en la zona del corte de la rata con esparadrapo y después se revisará como ha ido evolucionando la cicatrización.

c) Extracto de la muestra *Tropaeolum majus L.* (mastuerzo)

- Se pesaron 3 ratas para la ejecución de la investigación, aproximadamente 169 – 250 grs.

- Para realizar la depilación se le anestesio con Ketamina, de acuerdo al peso de la rata y se le administro por vía IP (intraperitoneal)

- Se procedió a realizar la depilación de la zona dorsal de la rata; a un día antes de hacer el corte.

- Seguidamente, se le desinfecto en la zona depilada con Yodo povidona y posteriormente, se le anestesio con Ketamina, por vía IP.

- Se marcó el tamaño del corte 1 cm perpendicularmente al eje longitudinal del ratón y se procedió a realizar el corte con un bisturí en la zona delimitada con una profundidad de 2 mm.

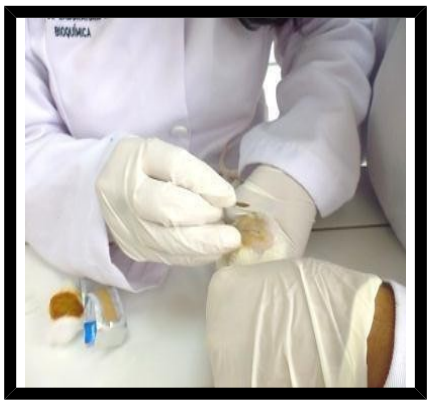

- En este caso se hará la prueba con el *extracto* ***Tropaeolum majus*** (mastuerzo), la cual se calculó el extracto de la siguiente manera: Se pesó 1 gr de muestra (***Tropaeolum majus L.***) y se le añadió 1 ml de agua destilada y de este extracto se le administro a la rata 0.2 ml.

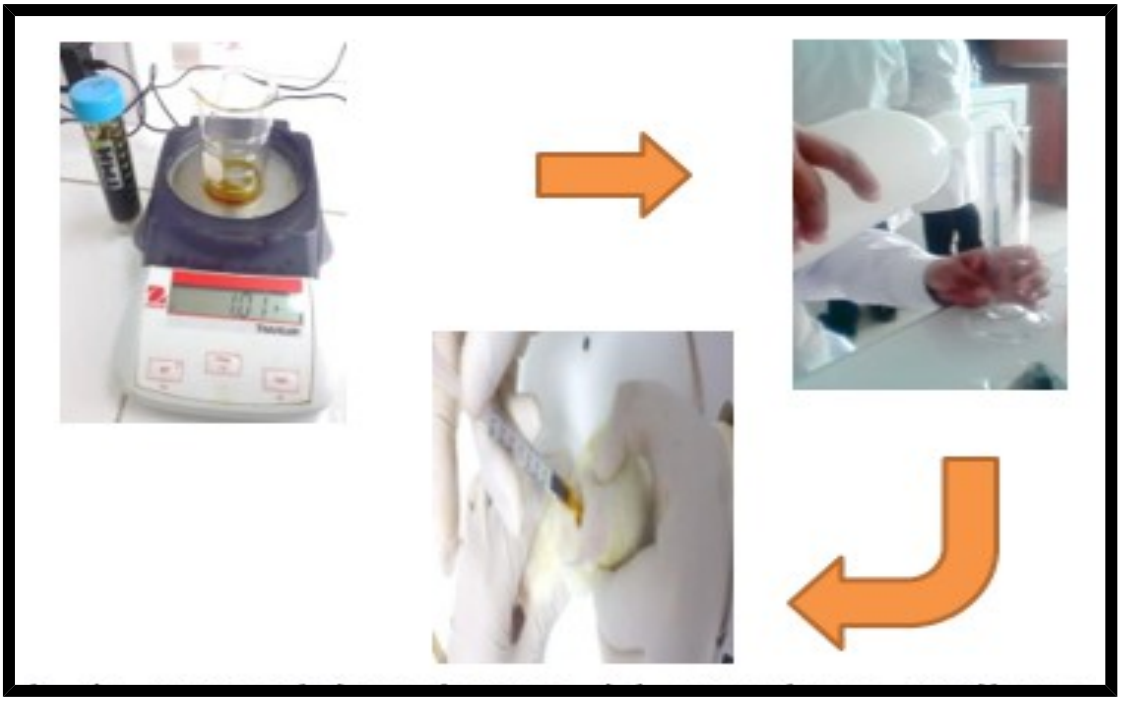

- Con ayuda de gasas cubrimos la zona del corte, luego enrollamos en la zona del corte de la rata con esparadrapo y después se le se revisará como ha ido evolucionando la cicatrización.



I-BLANCO	II-ESTÁNDAR	III-EXTRACTO
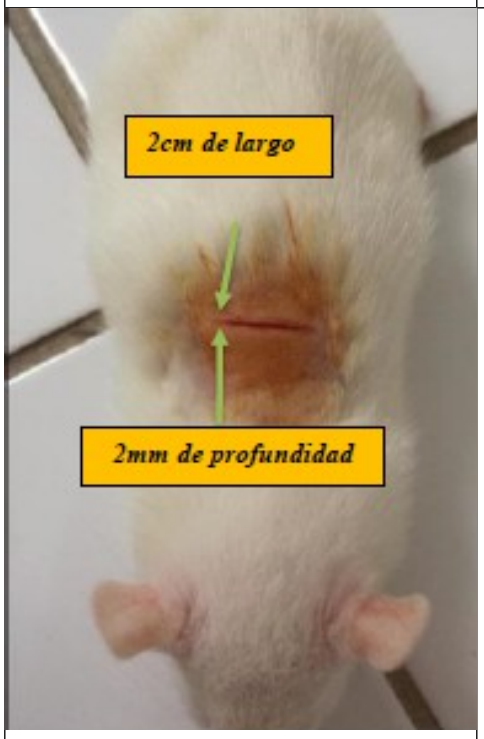	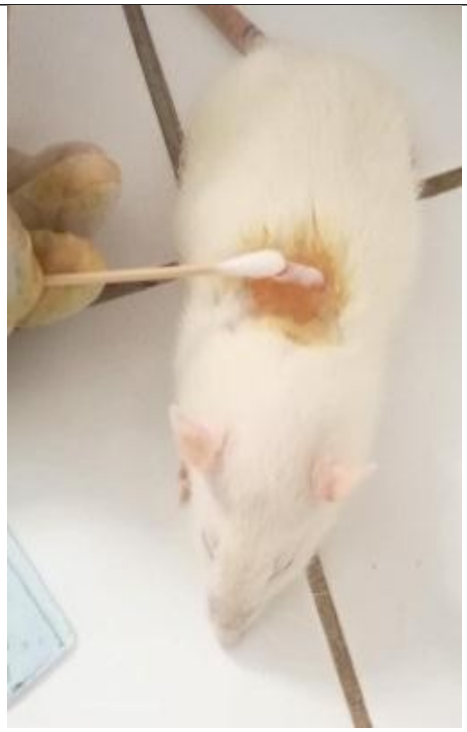	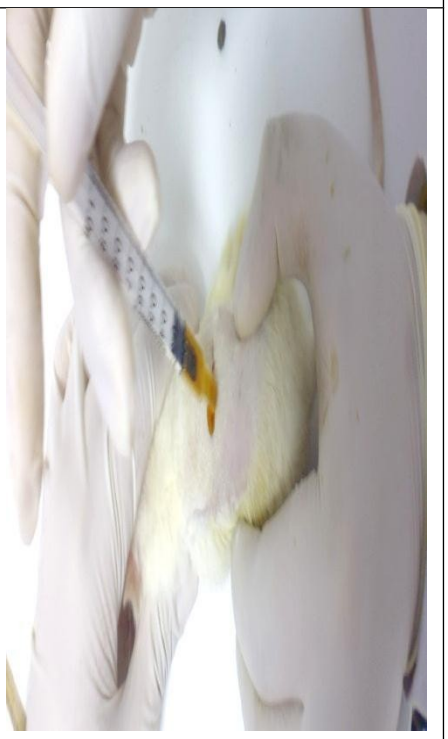
SIN TRATAMIENTO	**TRATAMIENTO CON DEXPANTENOL (bepanthen) 5% 100g TUBO CREMA**	**TRATAMIENTO CON EXTRACTO *Tropaeolum majus L.* (mastuerzo)**

Después de la incisión se administró el tratamiento a la rata ESTANDAR y al EXTRACTO (problema) y a la rata BLANCO no se administra ningún tratamiento.

PROCESO DE CICATRIZACIÓN DIARIO DEL LOTE I Blanco (Sin tratamiento)

LOTE I : Blanco/ N° de días	2	3	4
Día 0			
Día 1			
Día 2			
Día 3			
Día 4 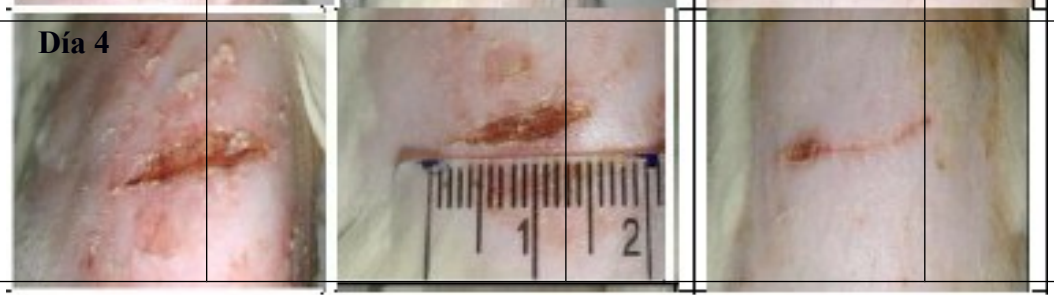			

Día 5

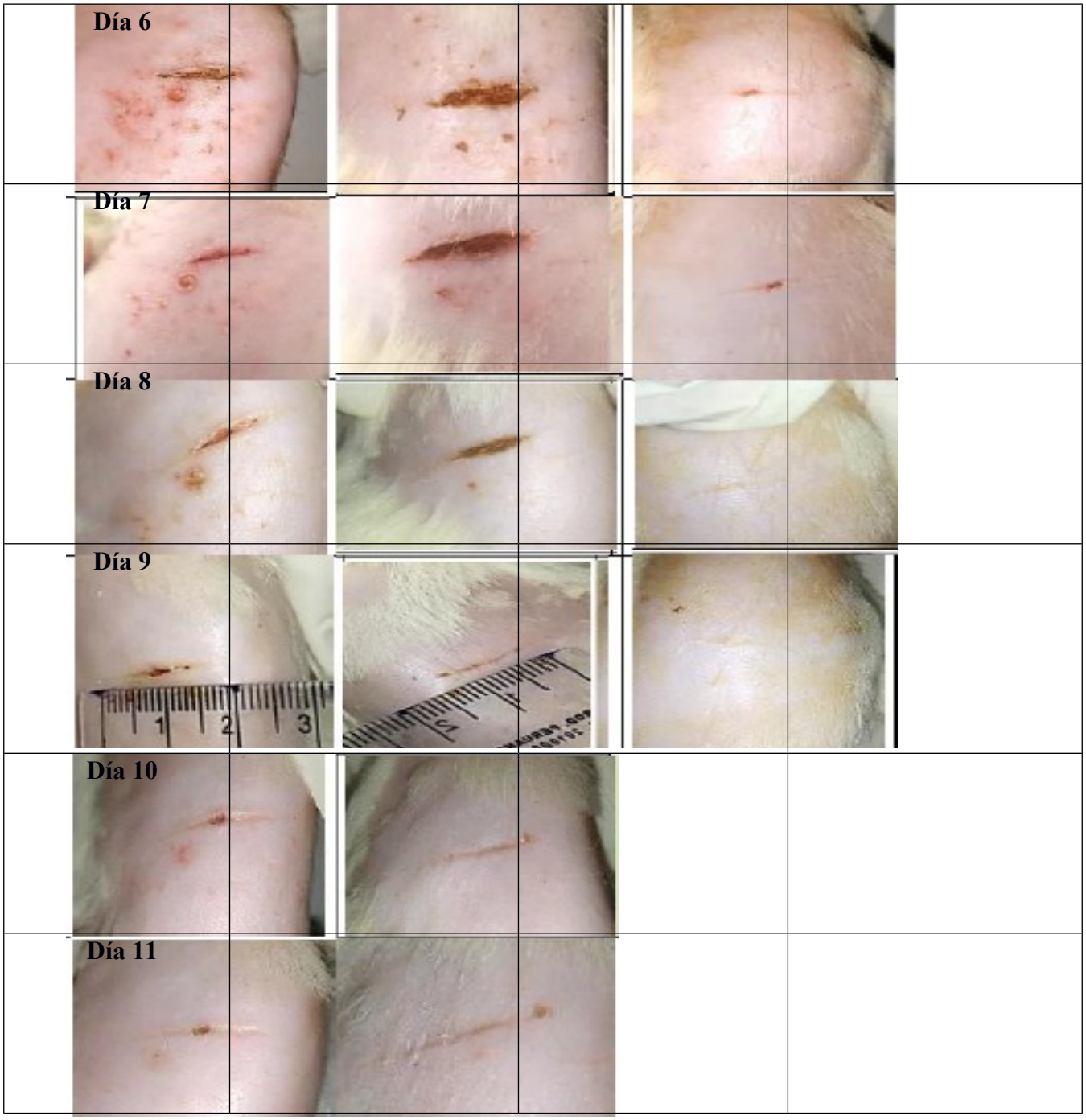
Día 6
Día 7
Día 8
Día 9
Día 10
Día 11

Día 12			
CICATRIZACION COMPLETA			

PROCESO DE CICATRIZACIÓN DIARIO DEL LOTE II
Estándar (Tratado con "Dexpantenol al 5%")

LOTE II: Estándar/ N° de días	**2**	**3**	**4**

Dia 6

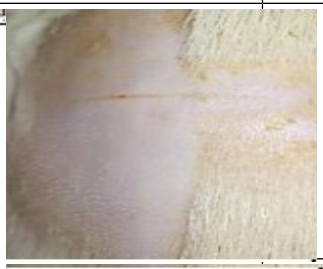

CICATRIZACION COMPLETA

PROCESO DE CICATRIZACIÓN DIARIO DEL LOTE III
Extracto (Tratado con "Extractos hidroalcohólicos del *Tropaeolum majus L.* (mastuerzo) 75%")

LOTE II: Estándar/ N° de días	**2**	**3**	**4**
Día 0		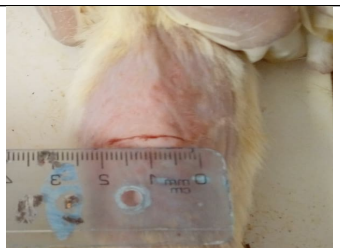	
Día 1	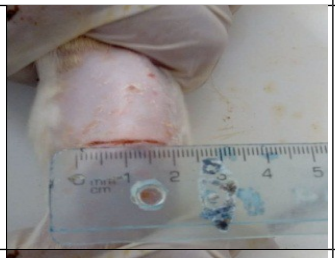	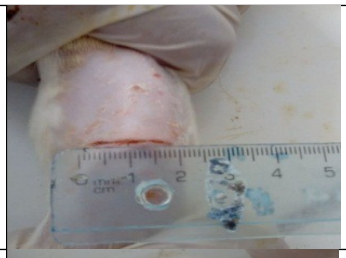	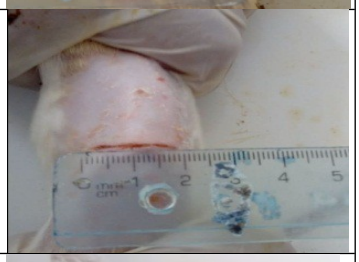
Día 2			
Día 3			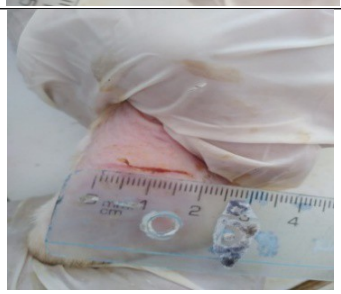
Día 4		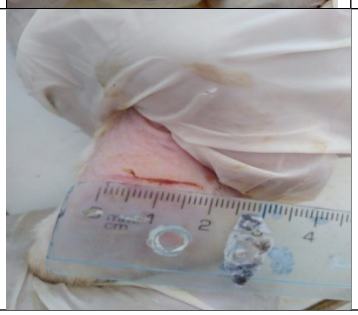	

Día 5	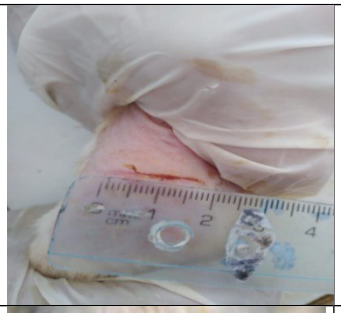		
Día 6		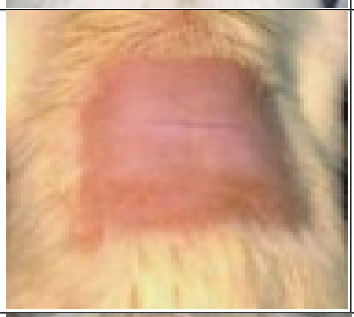	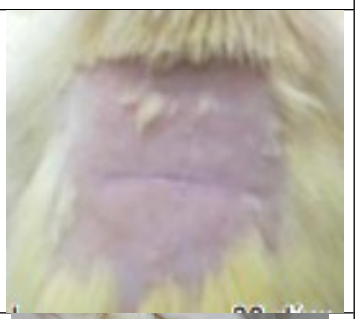
Día 7 CICATRIZACION COMPLETA			
Día 8		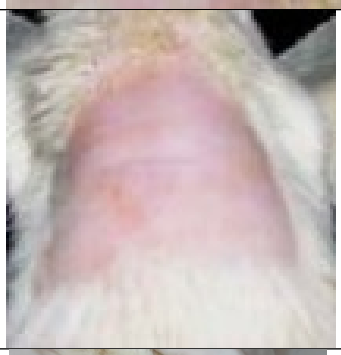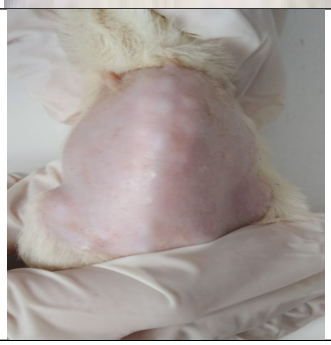	
Día 9 CICATRIZACION COMPLETA