



**UNIVERSIDAD CATÓLICA LOS ÁNGELES  
CHIMBOTE  
FACULTAD DE CIENCIAS DE LA SALUD  
ESCUELA PROFESIONAL DE ODONTOLOGÍA**

**POSICIÓN DEL TERCER MOLAR EN RELACIÓN  
AL CONDUCTO DENTARIO INFERIOR EN  
PACIENTES ATENDIDOS EN EL CENTRO  
RADIOGRÁFICO “RADIO ODONTO DIGITAL”,  
DISTRITO DE TRUJILLO, PROVINCIA DE  
TRUJILLO, DEPARTAMENTO DE LA LIBERTAD,  
PERIODO 2017- 2019**

**TESIS PARA OPTAR EL TÍTULO PROFESIONAL  
DE CIRUJANO DENTISTA**

**AUTOR**

**ORTIZ HUAMAN, EDUARDO ANTONIO**

**ORCID: 0000-0002-8721-8947**

**ASESOR**

**HONORES SOLANO, TAMMY MARGARITA**

**ORCID: 0000-0003-0723-3491**

**TRUJILLO - PERÚ**

**2022**

**1. Título de la tesis**

**POSICIÓN DEL TERCER MOLAR EN RELACIÓN AL  
CONDUCTO DENTARIO INFERIOR EN PACIENTES  
ATENDIDOS EN EL CENTRO RADIOGRÁFICO  
“RADIO ODONTO DIGITAL”, DISTRITO DE  
TRUJILLO, PROVINCIA DE TRUJILLO,  
DEPARTAMENTO DE LA LIBERTAD, PERIODO 2017-  
2019**

## **2. Equipo de trabajo**

### **AUTOR**

Ortiz Huamán, Eduardo Antonio

ORCID: 0000-0002-8721-8947

Universidad Católica Los Ángeles de Chimbote, Estudiante de Pregrado,  
Trujillo, Perú

### **ASESOR**

Honores Solano, Tammy Margarita

ORCID: 0000-0003-0723-3491

Universidad Católica Los Ángeles de Chimbote, Facultad de Ciencias de la  
Salud, Escuela Profesional de Odontología, Trujillo, Perú

### **JURADOS DE INVESTIGACIÓN**

De La Cruz Bravo, Juver Jesús

ORCID: 0000-0002-9237-918X

Loyola Echeverría, Marco Antonio

ORCID: 0000-0002-5873-132X

Angeles García, Karen Milena

ORCID: 0000-0002-6002-7796

### **3. Hoja de firma del jurado y asesor**

---

**Mgtr. DE LA CRUZ BRAVO, JUVER JESÚS**

**PRESIDENTE**

---

**Mgtr. LOYOLA ECHEVERRÍA, MARCO ANTONIO**

**MIEMBRO**

---

**Mgtr. ANGELES GARCÍA, KAREN MILENA**

**MIEMBRO**

---

**Mgtr. HONORES SOLANO, TAMMY MARGARITA**

**ASESOR**

## **4. Hoja de agradecimiento y dedicatoria**

### **Agradecimiento**

*A Dios, ya que, gracias a él, pude encaminarme para poder culminar esta investigación y gracias también porque es mi fortaleza en los momentos difíciles.*

*A mis padres, porque sin ellos esta investigación no se hubiera podido realizar, y a mis familiares que siempre me acompañaron y aconsejaron para cumplir mis metas.*

*A mis docentes, y en especial a mi asesor que con sus enseñanzas aprendí muchas cosas y gracias por las oportunidades que me brindaron para que de esta manera pueda formarme como profesional.*

## **Dedicatoria**

*A Dios, quien me da la fuerza de seguir y por permitirme llegar a este momento tan especial en mi vida. Por los triunfos y los momentos difíciles que siempre estuviste ahí para llenarme de energía positiva.*

*A mi madre, porque cada día que pasa siempre está conmigo apoyándome en todo momento, por haberme educado y soportado mis errores. Gracias a tus consejos, y gracias por el amor que siempre me has dado.*

*A mis familiares, porque me impulsaron para llegar hasta este lugar, a todos mis familiares que me resulta muy difícil poder nombrarlos en tan poco espacio, sin embargo, ustedes saben quiénes son.*

## 5. Resumen y abstract

### Resumen

**Objetivo:** Determinar la posición del tercer molar en relación al conducto dentario inferior en pacientes atendidos en el centro radiográfico “Radio Odonto Digital”, distrito de Trujillo, provincia de Trujillo, departamento de La Libertad, periodo 2017- 2019. **Metodología:** De tipo cuantitativo, no experimental, prospectivo, transversal y descriptivo, de nivel descriptivo y de diseño no experimental-observacional. La muestra fueron 132 radiografías, la técnica fue la observación, y el instrumento un negatoscopio marca Std Plus 3 led de 2 cuerpos. **Resultados:** La posición del tercer molar que predominó fue la posición A con un 42,4% (56) y 37,9% (50) y predominó la proximidad intacto con un 47,7% (63) y 44,7 (59) en las piezas 4.8 y 3.8. Según Langlais, predominó la proximidad intacto con un 47,7% (63) y 44,7 (59) en las piezas 4.8 y 3.8. Según Pell y Gregory, predominó la posición A con un 42.4% (56) y 37.9% (50) en las piezas 4.8 y 3.8. Según la edad, predominó la proximidad intacto con un 44,4% (44) y 45,5% (45) y predominó la posición A con un 45,5% (45) y 36,4% (36) en las piezas 4.8 y 3.8. Según el sexo, predominó la proximidad intacto con un 63,5% (33) en el sexo masculino y la posición A con un 46,2% (24) y 37,5% (30) en las piezas 4.8 y 3.8. **Conclusiones:** En la clasificación de Langlais predomina la proximidad intacto y en Pell y Gregory predomina la posición A en ambas piezas.

**Palabras clave:** Conducto dentario inferior, radiografía panorámica, tercer molar.

## Abstract

**Objective:** To determine the position of the third molar in relation to the lower dental canal in patients treated at the "Radio Odonto Digital" radiographic center, district of Trujillo, province of Trujillo, department of La Libertad, period 2017-2019.

**Methodology:** Quantitative, non-experimental, prospective, cross-sectional and descriptive, of a descriptive level and of a non-experimental-observational design. The sample consisted of 132 x-rays, the technique was observation, and the instrument was a Std Plus 3 led 2-body negatoscope. **Results:** The position of the third molar that prevailed was position A with 42.4% (56) and 37.9% (50) and intact proximity predominated with 47.7% (63) and 44.7 (59). ) ) in pieces 4.8 and 3.8. According to Langlais, intact proximity predominated with 47.7% (63) and 44.7 (59) in pieces 4.8 and 3.8. According to Pell and Gregory, position A predominated with 42.4% (56) and 37.9% (50) in pieces 4.8 and 3.8. According to age, intact proximity predominated with 44.4% (44) and 45.5% (45) and position A predominated with 45.5% (45) and 36.4% (36) in the pieces. 4.8 and 3.8. According to sex, intact proximity predominated with 63.5% (33) in males and position A with 46.2% (24) and 37.5% (30) in pieces 4.8 and 3.8. **Conclusions:** In the Langlais classification intact proximity predominates and in Pell and Gregory position A predominates in both pieces.

**Key words:** Inferior dental canal, panoramic radiograph, third molar.



## 6. Contenido

1. Título de la tesis .....	ii
2. Equipo de trabajo .....	iii
3. Hoja de firma del jurado y asesor .....	iv
4. Agradecimiento y dedicatoria .....	v
5. Resumen y abstract .....	vi
6. Contenido .....	ix
7. Índice de tablas y gráficos .....	xi
<b>I. Introducción .....</b>	<b>1</b>
<b>II. Revisión de la literatura .....</b>	<b>5</b>
2.1. Antecedentes.....	5
2.2. Bases Teóricas.....	12
<b>III.Hipótesis.....</b>	<b>21</b>
<b>IV.Metodología .....</b>	<b>22</b>
4.1. Diseño de la investigación.....	22
4.2. Población y muestra .....	23
4.3. Definición y operacionalización de variables e indicadores .....	26
4.4. Técnicas e instrumentos de recolección de datos .....	27
4.5. Plan de análisis .....	29
4.6. Matriz de consistencia .....	30
4.7. Principios éticos. ....	31
<b>V.Resultados.....</b>	<b>32</b>
5.1. Resultados .....	32
5.2. Análisis de resultados .....	43
<b>VI.Conclusiones .....</b>	<b>47</b>
<b>Aspectos complementarios .....</b>	<b>48</b>
<b>Referencias bibliográficas .....</b>	<b>49</b>
<b>ANEXOS .....</b>	<b>55</b>

## 7. Índice de tablas y gráficos

### Índice de tablas

<b>Tabla 1.-</b> Posición del tercer molar en relación al conducto dentario inferior en pacientes atendidos en el centro radiográfico “Radio Odonto Digital”, distrito de Trujillo, provincia de Trujillo, departamento de La Libertad, periodo 2017-2019.....	32
<b>Tabla 2.-</b> Posición del tercer molar en relación al conducto dentario inferior en pacientes atendidos en el centro radiográfico “Radio Odonto Digital”, distrito de Trujillo, provincia de Trujillo, departamento de La Libertad, periodo 2017-2019, según la clasificación de Langlais .....	34
<b>Tabla 3.-</b> Posición del tercer molar en relación al conducto dentario inferior en pacientes atendidos en el centro radiográfico “Radio Odonto Digital”, distrito de Trujillo, provincia de Trujillo, departamento de La Libertad, periodo 2017-2019, según la clasificación Pell y Gregory.....	35
<b>Tabla 4.-</b> Posición del tercer molar en relación al conducto dentario inferior en pacientes atendidos en el centro radiográfico “Radio Odonto Digital”, distrito de Trujillo, provincia de Trujillo, departamento de La Libertad, periodo 2017-2019, según edad.....	37
<b>Tabla 5.-</b> Posición del tercer molar en relación al conducto dentario inferior en pacientes atendidos en el centro radiográfico “Radio Odonto Digital”, distrito de Trujillo, provincia de Trujillo, departamento de La Libertad, periodo 2017-2019, según sexo.....	40

## Índice de gráficos

<b>Gráfico 1.-</b> Posición del tercer molar en relación al conducto dentario inferior en pacientes atendidos en el centro radiográfico “Radio Odonto Digital”, distrito de Trujillo, provincia de Trujillo, departamento de La Libertad, periodo 2017- 2019.....	33
<b>Gráfico 2.-</b> Posición del tercer molar en relación al conducto dentario inferior en pacientes atendidos en el centro radiográfico “Radio Odonto Digital”, distrito de Trujillo, provincia de Trujillo, departamento de La Libertad, periodo 2017- 2019, según la clasificación de Langlais .....	34
<b>Gráfico 3.-</b> Posición del tercer molar en relación al conducto dentario inferior en pacientes atendidos en el centro radiográfico “Radio Odonto Digital”, distrito de Trujillo, provincia de Trujillo, departamento de La Libertad, periodo 2017- 2019, según la clasificación Pell y Gregory.....	36
<b>Gráfico 4.-</b> Posición del tercer molar en relación al conducto dentario inferior en pacientes atendidos en el centro radiográfico “Radio Odonto Digital”, distrito de Trujillo, provincia de Trujillo, departamento de La Libertad, periodo 2017- 2019, según edad.....	39
<b>Gráfico 5.-</b> Posición del tercer molar en relación al conducto dentario inferior en pacientes atendidos en el centro radiográfico “Radio Odonto Digital”, distrito de Trujillo, provincia de Trujillo, departamento de La Libertad, periodo 2017- 2019, según sexo.....	42

## **I. Introducción**

Los terceros molares son las piezas que cuentan con más desigualdades en su crecimiento, estando expuestos a fracturas mecánicas o físicas. Estos dientes se forman iniciando a la edad de los 8 años, y finalizando su amelogénesis aproximadamente a los 18 a 20 años de edad, terminando la formación del ápice entre los 20 a 23 años. Como producto de ser las piezas dentarias finales en terminar de formarse, es frecuente que las muelas de juicio se relacionen con el nervio dentario inferior.<sup>1</sup>

Cuando se tiene que realizar una exodoncia y analizar anatómicamente, siempre se afirma que existe algún acercamiento entre la posición del diente y el conducto por donde pasa el nervio. Por eso es importante saber que el conducto dentario inferior, conocido como canal mandibular, se encuentra en la sección media de las caras internas mandibulares, encontrando que dentro del conducto recorren venas y nervios llamados dentario inferior. En el agujero de apertura posterior de dicho conducto, se encuentra el orificio de entrada posterior del conducto, hallando una gradiente en forma de triángulo agudo denominada espina de Spix, siguiendo el recorrido formando la curva de concavidad anterior y superior desde el área apical y lingual a la altura de terceros molares y segundos molares.<sup>2</sup>

En cuanto a temas quirúrgicos y radiográficos, el tercer molar es clasificado de diferentes maneras, teniendo como dato el posicionamiento y si se encuentra impactada, con respecto a la posición y la profundidad de la pieza dentaria respecto de los bordes anteriores de las ramas ascendentes mandibulares.<sup>3</sup>

El conocimiento del trayecto del canal del nervio dentario inferior es primordial para diversos procedimientos quirúrgicos odontológicos, próximo a las estructuras adyacentes, evitando futuros percances con el nervio dentario inferior.<sup>4</sup>

La identificación de manera correcta respecto a la anatomía del conducto, de dichas partes por donde recorre el nervio dentario inferior con relación a la tercera molar es primordial a la hora de realizar la extracción dental. Al realizarse trabajos de índole quirúrgico mandibulares, es probable de ocasionar alguna injuria al paquete vascular y nervioso.<sup>5,6</sup>

En el conducto se encuentra el nervio dentario inferior, el cual puede sufrir una lesión de esta estructura y por lo cual puede causar parestesia, sangrado e infección en dicho sector de la mandíbula, trayendo complicaciones a la hora de tratarse. Por todo ello, es esencial contar con los conocimientos anatómicos sobre el conducto dentario inferior y así mismo es importante el apoyo de radiografías panorámicas y tomografía, lo que servirá para la planificación del trabajo quirúrgico.<sup>6</sup>

La problemática está referida a que no se conoce el trayecto del conducto y mucho menos la ubicación del último molar, el cual, va a ser esencial cuando se realiza algún procedimiento de origen odontológico que está cerca a esta zona, produciendo algún daño con el nervio. Es posible afirmar que estas estructuras son circundantes, por lo que, cuando está próximo interfiere cuando se realiza una cirugía, el no conocer la relación entre los terceros molares y los conductos dentarios inferiores podría generar dificultades en la exodoncia, el daño del nervio puede dificultar en un 3 al 5 % el procedimiento. Mientras que, si se luxa, se corta diente o hueso se encuentra en una mayor dificultad y por ende va a producir un daño.<sup>5</sup>

Por lo mencionado, se formuló el siguiente enunciado del problema ¿Cuál es la posición del tercer molar en relación al conducto dentario inferior en pacientes atendidos en el centro radiográfico “Radio Odonto Digital”, distrito de Trujillo, provincia de Trujillo, departamento de La Libertad, periodo 2017- 2019?. El objetivo general fue: Determinar la posición del tercer molar en relación al conducto dentario inferior en pacientes atendidos en el centro radiográfico “Radio Odonto Digital”, distrito de Trujillo, provincia de Trujillo, departamento de La Libertad, periodo 2017- 2019. Y los objetivos específicos fueron: Determinar la posición del tercer molar en relación al conducto dentario inferior en pacientes atendidos en el centro radiográfico “Radio Odonto Digital”, distrito de Trujillo, provincia de Trujillo, departamento de La Libertad, periodo 2017- 2019, según la clasificación de Langlais, según la clasificación de Pell y Gregory, según edad y según sexo.

La investigación se justifica ya que existe hoy en día, un problema con relación a la ubicación del tercer molar inferior con respecto al conducto dentario inferior, a la hora de realizar un procedimiento quirúrgico, lo que permite buscar un mejor cuidado y asesoramiento, porque al desconocer anatómicamente su trayectoria, además de la postura del tercer molar a tratarse, puede generar daños en la salud oral. Esta investigación sirve para aportar pautas necesarias con respecto a la posición del tercer molar inferior en relación al conducto dentario inferior, lo cual, brinda instrucciones para beneficiar al área encargada de salud oral, lo que busca disminuir alguna complicación en la exodoncia de tercera molar y de esta manera prevenir complicaciones post operatorias.

El marco metodológico de la presente investigación fue de tipo cuantitativo, no experimental, prospectivo, transversal y descriptivo, de nivel descriptivo y de

diseño no experimental-observacional. La muestra fueron 132 radiografías con un muestreo no probabilístico por conveniencia. La técnica que se utilizó fue observación, y con instrumento negatoscopio marca Std Plus 3 led de 2 cuerpos. Los resultados mostraron que la posición del tercer molar en relación al conducto dentario inferior que predominó fue la posición A con un 42.4% (56) y 37.9% (50) en las piezas 4.8 y 3.8 y predominó fue proximidad intacto con un 47,7% (63) y 44,7 (59) en las piezas 4.8 y 3.8. Según la clasificación de Langlais, predominó la proximidad intacto con un 47,7% (63) y 44,7 (59) en las piezas 4.8 y 3.8. Según la clasificación Pell y Gregory, predominó la posición A con un 46,2% (24) y 37,5% (30) en las piezas 4.8 y 3.8. Se concluyó que en la clasificación de Langlais predomina la proximidad intacto y en la clasificación de Pell y Gregory predomina la posición A en ambas piezas.

La investigación siguió las etapas del método científico, el cual tuvo tres capítulos, el primero corresponde a la formulación del enunciado del problema, donde también se colocó el objetivo general y específicos; posteriormente viene la justificación, la revisión de la literatura. El segundo capítulo corresponde a la metodología seguido de la población y muestra, la operacionalización de variables e indicadores, la técnica e instrumento de recolección de datos, el plan de análisis, matriz de consistencia y principios éticos. Finalmente, el tercer capítulo corresponde a los resultados, luego el análisis, conclusiones y recomendaciones pertinentes.

## II. Revisión de la literatura

### **Antecedentes:**

#### **Antecedentes internacionales:**

**Morales A, Riquelme C.** <sup>7</sup> (Paraguay, 2018). Realizó un estudio titulado: “Prevalencia de posición y relación topográfica de terceros molares inferiores evaluados en radiografías panorámicas en la Universidad del Desarrollo, Concepción, entre los años 2014 y 2017”. **Objetivo:** Determinar la prevalencia de posición y relación topográfica de terceros molares inferiores evaluados en radiografías panorámicas en la Universidad del Desarrollo, Concepción entre los años 2014 y 2017. **Metodología:** Se realizó un estudio cuantitativo con datos secundarios, en una población de 338 pacientes de entre 16 y 28 años de edad, tanto hombres como mujeres, que se tomaron radiografías panorámicas. **Resultados:** Según la Clasificación de Pell y Gregory, las relaciones más frecuentes fueron II B (31.9%) y II A (21.2%). Las relaciones menos prevalentes fueron la I C, sin molares en dicha relación, seguida por la III C (5.3%). **Conclusión:** Los terceros molares presentan una alta incidencia de inclusión y han sido asociados con la aparición de diversas patologías. Por ende, uno de los propósitos de la evaluación de la posición de los terceros molares, es permitir determinar el nivel de dificultad de la cirugía y una planificación quirúrgica más adecuada.

**Ortiz F., Tobar N.** <sup>8</sup> (Chile, 2018). Realizó un estudio titulado: “Frecuencia de posición de terceros molares inferiores en radiografías panorámicas de la universidad Finis Terrae en el año 2017”. **Objetivo:** Determinar la frecuencia de posición de terceros molares mandibulares en radiografías panorámicas.



**Metodología:** Se realizó un estudio observacional, descriptivo, transversal, se utilizó la técnica de observación, y la clasificación de Pell y Gregory. En el estudio se evaluaron 533 radiografías panorámicas donde fueron seleccionadas 99 de ellas que cumplieron con los criterios de inclusión. La recolección de datos fue a través del análisis de radiografías panorámicas digitales. **Resultados:** Se determinó que la frecuencia de posición total más común fue II – A, con 78 casos que corresponde un 39,2 %. **Conclusión:** Se encontró que la posición de terceros molares inferiores más frecuente según Pell y Gregory fue la posición II – A.

**Villavicencio M. <sup>9</sup> (Costa Rica, 2017).** Realizó un estudio titulado: “Frecuencia de la localización de las terceras molares en radiografías panorámicas de pacientes atendidos en el Centro Radiológico Tomodent, Guanacaste – Costa Rica, 2015”.

**Objetivo:** Determinar la localización (proximidad y profundidad) de los terceros molares con respecto al conducto dentario inferior, mediante radiografías panorámicas. **Metodología:** Fue cuantitativo, retrospectivo, transversal, descriptivo, no experimental. Muestra: La población y muestra fue de 308 radiografías. Método: se evaluaron los terceros molares empleando las clasificaciones de “Pell y Gregory” y “Robert Langlais modificada”. **Resultados:** Según la profundidad, la posición A predominó con un 55.8% y según la proximidad se tuvo un 68.2% casos de superposición; 31.8%, de no superposición. **Conclusión:** No existe diferencia respecto de la proximidad y su relación con las covariables.

**Serna L. <sup>10</sup> (Ecuador, 2016).** Realizó un estudio titulado: “Frecuencia de la localización de las terceras molares en radiografías panorámicas de pacientes atendidos en un centro radiológico privado de la ciudad de Ambato, Tungurahua -Ecuador durante el periodo 2013-2014”. **Objetivo:** Determinar la localización

(proximidad y profundidad) de los terceros molares con respecto al conducto dentario inferior, mediante radiografías panorámicas. **Metodología:** Fue cuantitativo, retrospectivo, transversal, descriptivo, no experimental. Muestra: La población y muestra fue de 566 radiografías. Método: donde se evaluaron los terceros molares empleando las clasificaciones de “Pell y Gregory” y “Robert Langlais modificada”. **Resultados:** Según la profundidad, la posición B predominó con 44.9% y según la proximidad se tuvo un 78.8% de casos de superposición; y 21.2%, de no superposición. Radiográficamente la superposición predominante fue discontinuidad con 19.5%. **Conclusión:** Si existe diferencia solo con la proximidad respecto de las co-variables edad, sexo.

**Alanoca A.** <sup>11</sup> (Bolivia, 2016). Realizó un estudio titulado: “Frecuencia de la localización de los terceros molares en radiografías panorámicas de pacientes de 18 a 35 años, que acuden a la Caja Petrolera de Salud en La Paz, Bolivia durante el periodo 2012- 2013”. **Objetivo:** Determinar la localización (proximidad y profundidad) de los terceros molares con respecto al conducto dentario inferior, mediante radiografías panorámicas. **Metodología:** Fue cuantitativo, retrospectivo, transversal, descriptivo, no experimental. La población y muestra fue de 734 radiografías. Se evaluaron los terceros molares empleando las clasificaciones de “Pell y Gregory” y “Robert Langlais modificada”. **Resultados:** Según la profundidad, la posición A predominó un 56.1% y según proximidad se tuvo un 53.8% casos de superposición; y 46.2% de no superposición. Radiográficamente la superposición predominante fue banda oscura + discontinuidad con 18.1%. **Conclusión:** Si existe diferencia entre la proximidad con las co-variables edad, sexo, pero no con el molar según el lado.

### **Antecedentes nacionales:**

**Herrera R, Ríos L, León R, Beltrán J.** <sup>12</sup> (Lima, 2020). Realizaron un estudio titulado: “Concordancia entre la radiografía panorámica y la tomografía computarizada de haz cónico en la relación de los terceros molares mandibulares con el conducto dentario inferior”. **Objetivo:** Determinar la concordancia entre la radiografía panorámica y la tomografía computarizada de haz cónico en el análisis de la relación de los terceros molares mandibulares con el conducto dentario inferior en una población peruana. **Metodología:** La investigación fue observacional, descriptiva, transversal y retrospectiva. La muestra fue de 112 terceros molares de 62 pacientes de 18 y 25 años de edad y para la evaluación radiográfica se utilizó la clasificación modificada de Robert Langlais. Así mismo, otras variables fueron edad, sexo y lado. **Resultados:** Según la radiografía panorámica, el 82,1% (n=92) de los terceros molares presentó superposición, del cual el mayor porcentaje fue para el signo "discontinuidad" con 25,9% (n =29). El signo radiográfico "banda oscura + discontinuidad" tuvo una correspondencia del 88,9% (n=24) con la presentación tomográfica de "contacto". **Conclusión:** Existe una baja concordancia diagnóstica entre la radiografía panorámica y la tomografía computarizada de haz cónico en el análisis de la relación del tercer molar mandibular con el conducto dentario inferior. Además, no existe diferencia estadísticamente significativa de esta relación con el sexo, ni con la edad y ni tampoco con el lado.

**Sánchez C.** <sup>13</sup> (Moquegua, 2021). Realizó un estudio titulado: “Posición del tercer molar inferior en relación a la trayectoria del conducto dentario inferior mediante Análisis Radiográfico en Pacientes Atendidos en el Centro Odontológico UJCM 2017 – 2019”. **Objetivo:** Determinar la posición del tercer molar inferior en

relación a la trayectoria del conducto dentario inferior mediante Análisis Radiográfico en Pacientes Atendidos en el Centro Odontológico UJCM 2017 – 2019. **Metodología:** El tipo de investigación fue de tipo relacional, prospectivo, transversal, analítico, correspondiendo a un diseño Asecuenciado de Asociación. El análisis muestral del estudio se realizó en base al análisis radiográfico de 140 pacientes, se utilizó la clasificación de Pell y Gregory, así como la clasificación de Langlais. **Resultados:** De 140 pacientes, 6 de cada 10 fueron mujeres (61.43%), siendo recurrentes entre los 15 a 25 años (57.14%); asimismo se comprobó que hubo una mayor frecuencia de aparición del tipo A1 (22.14%), en ambos sexos, pero su trayectoria se encontraba intacto (32.86%) en la mayoría de casos; sin embargo, revelo ciertas diferencias en las edades comprendidas entre los 26 a 50 años donde prevalecía el tipo A1 (26.67%), respecto a los de 15 – 25 años, que presentaron más el tipo A2(22.50%), pero manteniendo una estrecha relación respecto a la trayectoria. **Conclusión:** Existe relación entre el tercer molar inferior y la trayectoria del conducto dentario con un valor estadístico  $P=0.012$ , en nuestra localidad.

**Ibarra F.** <sup>14</sup> (Lima, 2017). Realizó un estudio titulado: “Frecuencia de la localización de las terceras molares inferiores en Radiografías Panorámicas de Pacientes Atendidos en el Centro de Atención Ambulatorio Central Guayas (CAA # 6), Guayaquil - Ecuador, 2014-2015”. **Objetivo:** Especificar la frecuencia de la localización de las terceras molares inferiores a través de radiografías panorámicas tomadas a los pacientes que fueron atendidos en el Centro de Atención Ambulatorio Central Guayas CAA # 6. **Metodología:** Fue descriptiva, transversal, retrospectiva. La muestra fue 189 radiografías panorámicas de una base de datos. Las variables a considerarse: La proximidad con el conducto dentario inferior

(Langlais), la profundidad del tercer molar (Pell y Gregory), la edad, el sexo y el número de molar. **Resultados:** Se obtuvo que 233 molares (70%) fueron próximos al conducto dentario inferior mientras que 100 molares (30%) consideradas no próximos al conducto dentario inferior. De los 233 molares que se encontraron próximos al espacio para el conducto dentario inferior, se encontró que según Langlais la imagen más prevalente fue la de "Banda oscura" con 71 casos que corresponden a 21.4 %. Posteriormente se encontró que según las localizaciones de profundidad de Pell y Gregory, la más prevalente fue de tipo A para un total de 187 molares (56.2%). **Conclusión:** Existe asociación entre la localización de los terceros molares y la proximidad al conducto dentario inferior en radiografías panorámicas de pacientes de 18 a 65 años, que acuden al Centro Atención Ambulatorio Central Guayas (CAA # 6) Guayaquil, Ecuador durante el periodo 2014- 2015.

**Yepez M.** <sup>15</sup> (Cusco, 2017). Realizó un estudio titulado: “Posición del canal mandibular y la posición de las terceras molares mandibulares según las clasificaciones PellGregory y Ezoddini en ortopantomografías del Centro Radiológico CERES, Cusco, 2016”. **Objetivo:** Determinar la posición del canal mandibular y la posición de las terceras molares mandibulares según las clasificaciones PellGregory y Ezoddini en ortopantomografías del Centro Radiológico CERES. **Metodología:** Se realizó un estudio observacional, descriptivo, transversal y retrospectivo. Se revisaron 207 ortopantomografías que presentaron las dos terceras molares inferiores, donde se utilizó la clasificación de Pell-Gregory para estudiar la posición de las terceras molares. **Resultados:** Según Pell-Gregory, tanto el lado derecho como el izquierdo mandibular presentaron mayor predominancia de la clase I posición A (48.3%) y (42%) respectivamente.

Asimismo, el sexo femenino es el que predomina en esta posición (26.8%).

**Conclusión:** La ausencia de contacto entre las raíces de las terceras molares presentan mayor relación con la posición IA.

#### **Antecedentes Locales:**

**Ordinola G.**<sup>16</sup> (Trujillo, 2017). Realizó un estudio titulado “Variabilidad en la posición y trayectoria del conducto alveolar inferior de pacientes atendidos en la clínica estomatológica upao 2016”. **Objetivo:** Determinar la variabilidad en la posición y trayectoria del conducto alveolar inferior de pacientes atendidos en la Clínica Estomatológica UPAO 2016. **Metodología:** Fue cuantitativo, retrospectivo, transversal, descriptivo, no experimental. La población y muestra fue de 32 radiografías. Se evaluaron las 64 hemimandíbulas de pacientes mayores de edad realizando cortes a nivel de 2da premolar, 1era molar y 2da molar. **Resultados:** No existe diferencia significativa en los valores obtenidos en cuanto a cuadrante, sin embargo, si la hay al comparar los resultados en cuanto a sexo. **Conclusión:** El conducto alveolar inferior muestra mayor proximidad a la tabla vestibular a nivel de la 2da premolar y mayor proximidad a la tabla lingual, a nivel de la 2da molar y la distancia hacia el reborde basal es mayor a nivel de 2da premolar y 2da molar y menor a nivel de 1era molar.

## **2.2. Bases teóricas**

### **2.2.1. Tercer molar**

#### **2.2.1.1. Concepto**

Conocidas también como muelas del juicio y se encuentran ubicadas en el extremo de cada arcada superior como inferior, siendo cuatro terceras molares en total. Por lo que, al presentar diferentes afecciones, estos dientes son tratados por los especialistas con el fin de conservar la integración de la cavidad bucal y las estructuras vecinas. Las muelas de juicio son los últimos dientes que erupcionan en la cavidad bucal, apareciendo entre los 16 y 25 años y en numerosos casos no son visibles en las arcadas dentarias, por el grande rango de impactación de dicho diente junto a la segunda molar, debajo del tejido gingival, lo que hace pensar que aún no erupcionan. Las impactaciones en terceras molares son demasiado frecuentes, por eso se tiene diferentes clasificaciones que sirven para contribuir y valorar el grado dificultad de dicha exodoncia. Las clasificaciones de las muelas de juicio examinarán los aspectos de la ubicación de la tercera molar con respecto a la segunda molar, propiedades que presenta la zona retro molar, espacio angular del plano longitudinal de la pieza dentaria, parte de hueso que recubre la molar y otras consideraciones.<sup>17</sup>

#### **2.2.1.2. Erupción**

La tercera molar erupciona al iniciar la etapa de la adultez, donde la edad promedio es a los 16 pero también puede erupcionar a los 25 años, por ello se le conoce como muela del juicio, o cordal. Se le atribuye esta denominación por Hieronimus Cardus, dicho personaje mencionó “dens sensus et sapientia et intellectus” claramente refiriéndose por los años que erupcionan. La tercera molar inferior es

la pieza final en erupcionar dentro de la arcada, muchas veces adoptan distintas posiciones, debido al espacio estrecho que se dispone, que produce cuadros inflamatorios y posibles procesos infecciosos de la gingiva denominado pericoronaritis. Conforme Logan, Kronfeld y rectificado por Schour, mencionaron que la tercera muela de la mandíbula tiene un origen de osificación que resulta al pasar entre los 8 años a 10 años de edad, terminando el crecimiento coronario a los 12 a 16 años, erupcionan a los 17 años a 21 años y la terminación radicular a los 18 años a 25 años. <sup>18</sup>

### **2.2.1.3. Generalidades de las terceras molares**

La tercera molar presenta caracteres de formas especiales y diferentes a las demás piezas. Siendo la pieza dentaria que cuenta con una amplia variedad de formas, tamaños y anomalías. Además, de presentar alto rango de inclusión, por lo que demora más en lograr erupcionar por el deficiente espacio necesitado. En varias oportunidades no se cuenta con mucho espacio entre segunda molar y la ramificación ascendente y, por ende, el diente queda retenido como el camino hacia su erupción; al no quedar con impactación, podría adoptar diferentes ubicaciones que traerían dificultades facilitando que se genere algún quiste, y alguna otra enfermedad. De allí parte la exigencia de realizar un diagnóstico correcto del espacio disponible que recibirá la muela de juicio. La corona: tiene una diversidad de formas, tamaños y estados que es necesario estudiar. La parte coronal del diente es de tamaño normal, pequeña o grande; cuenta con tres a más cúspides y lóbulos, tubérculo o también cúspides accesorias. Respecto de las raíces ninguno presenta propiedades similares a las terceras molares mandibulares conforme a morfología, tamaño, cantidad, orientación y mal formaciones



radiculares. Por lo general, la zona radicular de la tercera molar se asemeja a una forma cónica con base superior, coincidiendo con el cuello del diente. La parte radicular de la pieza podría ser bífida, con forma estrellada con orientación mesiodistal, mayormente amplia en el área bucal que en la zona lingual. Con frecuencia se ven molares de tres, cuatro y cinco raíces; relativamente, resultando una forma rebelde, ya que resulta dificultosa para su extracción.<sup>19,20</sup>

## **2.2.2. Conducto dentario inferior**

### **2.2.2.1. Concepto**

La teoría describe al mismo, como un conducto propio, que se desplaza dirigiéndose de forma oblicua hacia abajo y adelante, mayormente hasta el segundo premolar, el cual se divide en dicho vértice, en dos ramificaciones: exterior (canal mentoniano) finalizando en el orificio del mentón y otra interior (canal incisivo) terminando bajo las piezas dentarias anteriores e inferiores. Cuando se examina en partes se presenta en diversas formas: círculo, oval y piriforme. Desde el aspecto radiográfico, se describe comparando una parte radiolúcida con dos líneas radiopacas.<sup>21</sup>

### **2.2.2.2. Embriología**

Según la embriología, el canal de la mandíbula se origina en el primer arco branquial. Los arcos branquiales surgen en la semana cuatro y cinco del progreso interior del útero. El progreso cartilaginoso del primer arco branquial se forma por el área ubicada en el dorso llamada proceso maxilar, extendiéndose hacia afuera debajo del área, y la parte ventral. Durante su evolución el maxilar y el cartílago

de Meckel, tienen un retroceso por lo que tienden a desaparecer. La mesénquima del desarrollo maxilar da inicio, al pre maxilar, los maxilares, los huesos cigomáticos y una porción del hueso temporal por calcificación membranosa. La mandíbula es formada análogamente por calcificación de la membrana de la mesénquima que contornea al cartílago de Meckel. Mientras que una parte mínima percibe la modificación fibrosa. <sup>22</sup>

#### **2.2.2.3. Anatomía**

En diversos estudios se describe que el otro canal que recorre la mandíbula se denomina canal de Serres, que está cerca al canal mandibular. El conducto de Serres presenta solamente venas. Cuando nace el niño dicho conducto desaparece. Pero, en ciertas ocasiones se suele encontrar en los adultos, el agujero siguiente por debajo y atrás de la entrada del canal dentario inferior y su agujero anterior ubicado adelante del orificio del mentón. Algunos investigadores describieron la morfo-génesis del canal mandibular. El paquete nervioso dentario inferior se forma a través del desarrollo del embrión, para la inervación de tres distintos conjuntos dentarios, incisivo deciduo, molar deciduo y piezas dentarias definitivas, evolución que finaliza con la unión de las tres ramas nerviosas en una, el paquete dentario inferior. Es probable que su duración o unión inconclusa de dichas inervaciones da inicio a los conductos mandibulares bífidos. <sup>23</sup>

#### **2.2.2.4. Morfología**

El conducto dentario inferior, es conocido también como «canal» mandibular. El agujero por donde entra el nervio se encuentra en la parte central de la cara interna de la mandíbula, atravesando las venas y el nervio dentario inferior. Dicho orificio está condicionado en la parte anterior por un remanente en forma de triángulo

agudo, llamada espina de Spix. El conducto de la mandíbula recorre por el canal mandibular, y así forma una curva de concavidad antero superior, terminando su trayectoria en el agujero mentoniano. Varias investigaciones radiográficas y encargadas de diseccionar, encontraron que, en las mandíbulas analizadas, el nervio, generalmente no invade un solo conducto, ya que es multiforme. Se juntan mediante las ramificaciones plexiformes, ramos perforantes de hueso los cuales forman una porción de fascículos neurovasculares procedentes de tejido muscular vecino. Dichos nervios dentarios accesorios son observados de forma particular en una vista lateral de la tercera molar, la común existencia de ellos da explicación que no es posible disminuir el dolor ante el bloqueo anestésico del nervio dentario inferior. <sup>24</sup>

#### **2.2.2.5. Relaciones de conducto dentario y tercer molar**

Olivier describe de forma clásica la ubicación del nervio en orientación apical y lingual respecto al tercero y segundo molar, equivalente a la cortical orientada hacia la raíz del primer molar, que se sitúa por vestibular de la raíz del premolar, y luego emerge por el agujero mentoniano. Existe una amplia diversidad de puntos de vista sobre el conducto que dependerá de la zona por donde recorra. Otros autores demostraron que dicho conducto está ubicado en la parte lingual de la raíz de los terceros molares; mientras que el autor Cogswell indica que está ubicado por vestibular. <sup>25</sup>

#### **2.2.2.6. Relación entre el tercer molar con el canal dentario**

El nervio dentario inferior es la pieza de la anatomía con mayor trayecto, resulta teniendo estrecha relación con las piezas vecinas que lo rodean. La radiografía

panorámica permite percibir el trayecto observándose el vínculo del canal con 12 componentes entre ellos el orificio mentoniano, la parte apical de las piezas dentarias inferiores y la zona corporal, área angular y la ramificación mandibular. Con respecto a los fragmentos de los ápices de las piezas dentarias inferiores, el tercer molar es el que se relaciona junto a dicha parte por existencia de proximidad en las dos porciones anatómicas, en especial con la zona radicular de las muelas de juicio. Teniendo estos aspectos se evaluará: La zona radicular de las cordales, impiden la radiolucidez del canal, mostrándose debajo de este. Las partes radiculares de las cordales se encuentran adentro del canal, mostrándose la cortical inferior, esto evidenciaría que la parte radicular todavía sobrepasaría el conducto. No hay pruebas evidentes de la radiolucidez del canal, el hueso cortical se mantiene íntegro, mostrándose una mínima proximidad entre las estructuras. Dicha clasificación se utiliza generalmente por los distintos estudios y además se modifica según los requerimientos del interés del autor conforme a la necesidad.

26

### **2.2.3. Nervio alveolar inferior**

El paquete nervioso alveolar inferior es la ramificación mayormente que se conecta con el nervio mandibular, ramificación trigémina (V par craneal). Es de procedencia mixta. Tiene origen en la rama consecutiva, se direcciona ventralmente y caudalmente en la fosa cigomática en medio del tejido muscular pterigoideo medial y contiguo. Dicho nervio esta junto a la arteria alveolar y hace su entrada por el agujero de la mandíbula (orificio proximal) hacia el canal alveolar inferior. El agujero del maxilar inferior está ubicado conforme Oliver lo dice que es en la extensión del borde alveolar, y según Mekel concuerda con la

zona media de un trazo fijado que parte del ángulo anterior e inferior del masetero.

27

Dicho agujero está limitado, por adelante del reborde en forma de triángulo agudo o espina de Spix, y atrás con la antilíngula. Adentro del canal, cuenta con ambas direcciones distintas conforme se menciona de la siguiente manera <sup>27</sup>:

A) mayormente usual, la mayoría de las casuísticas, el nervio recorre junto a los vasos alveolares inferiores llegando al orificio del mentón. Al llegar se fracciona en dos ramificaciones terminales, el nervio mentoniano y el nervio incisivo. Anteriormente a esto, da origen a otras diversas ramas laterales: rama anastomótica con el lingual; nervio milohioideo; ramas dentarias o de los alveolos.

27

B) En algunos casos, el nervio se divide, en la abertura del conducto, donde se encuentran las ramas terminales: la primera se denomina nervio mentoniano, que sale por el agujero mentoniano y el segundo que tiene nombre de nervio alveolar, el cual está en relación con el anterior mencionado. <sup>27</sup>

### 2.2.3.1. Clasificación de Langlais

La clasificación de Langlais busca la proximidad al conducto dentario inferior por lo que su clasificación se da en hallazgos y se describe de la siguiente manera <sup>28</sup>:

1. **Intacto:** Es cuando la raíz no va a presentar signos de proximidad con el conducto dentario inferior. <sup>28</sup>



2. **Fenómeno de la banda oscura:** Es cuando se observa una banda radiolúcida que cruza la raíz. <sup>28</sup>



3. **Adelgazamiento del diámetro del conducto dentario inferior:** Es cuando va a existir un estrechamiento en el diámetro del conducto a la hora de cruzarse la raíz. <sup>28</sup>



4. **Discontinuidad:** Es cuando el conducto está interrumpido a la hora de cruzar la raíz. <sup>28</sup>



5. **Cambio de dirección:** Es cuando se observa una curva que se aproxima a la zona apical de la raíz. <sup>28</sup>



### 2.2.3.2. Clasificación de Pell y Gregory

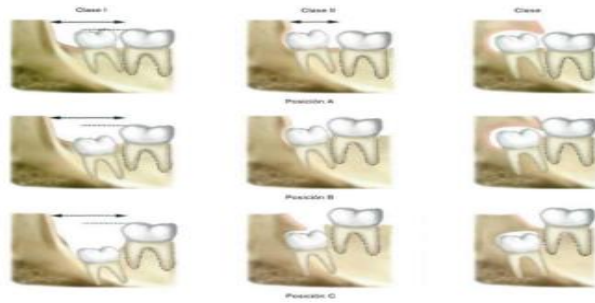
La clasificación de Pell y Gregory consiste en evaluar la posición que puede tener la tercera molar con el segundo molar, y a su vez con la rama ascendente de la mandíbula, teniendo en cuenta la profundidad. <sup>29</sup>

### 2.2.3.3. Profundidad Relativa del Tercer Molar en el Hueso

- **Posición A.** Se dice que es cuando el molar se encuentra por arriba, de la superficie oclusal del segundo molar. <sup>29</sup>

• **Posición B.** Se dice que es cuando el molar se encuentra por debajo de la línea oclusal, pero por arriba de la línea cervical del segundo molar. <sup>29</sup>

• **Posición C.** Se dice que es cuando el molar se encuentra por debajo, de la línea cervical de la segunda molar. <sup>29</sup>



Fuente: Gay C, Berini L. Cirugía Bucal. <sup>29</sup>

### **III. Hipótesis**

- Según Hernández R., este estudio no requiere de hipótesis por ser de tipo cuantitativo y de nivel descriptivo. <sup>30</sup>



## **IV. Metodología**

### **4.1. Diseño de la investigación**

#### **Tipo de investigación**

Según el enfoque es cuantitativo.

Cuantitativo: Según Hernández R.<sup>30</sup>, este enfoque hace uso estructurado de datos numéricos para compilar y estudiar la variable.

Según la intervención del investigador es no experimental.

No Experimental: Según Hernández R.<sup>30</sup>, al ser no experimental el investigador no manobra la variable solo la examina y observa en un tiempo determinado.

Según la planificación de la toma de datos es prospectivo.

Prospectivo: Según Hernández R.<sup>30</sup>, al ser prospectivo, los datos fueron primarios que se recogieron en un tiempo determinado para obtener resultados.

Según el número de ocasiones en que mide la variable de estudio es transversal.

Transversal: Según Hernández R.<sup>30</sup>, al ser transversal los datos fueron medidos una sola vez, en un tiempo determinado.

Según el número de variables de interés es descriptivo.

Descriptivo: Según Hernández R.<sup>30</sup>, al ser descriptivo es univariado por lo que solo se estudió una sola variable.

#### **Nivel de investigación**

La presente investigación es de nivel descriptivo.

Descriptivo: Según Hernández R.<sup>30</sup>, al ser descriptivo solo estudió una sola variable, por lo que, en este estudio se determinó la posición del tercer molar en relación al conducto dentario inferior en pacientes atendidos en el centro radiográfico “Radio Odonto Digital”, distrito de Trujillo, provincia de Trujillo, departamento de La Libertad, periodo 2017- 2019.

## **Diseño de investigación**

La investigación es de diseño no experimental- observacional.

No experimental: Según Hernández R.<sup>30</sup>, al ser no experimental el investigador no manipula la variable, de tal manera que solo observa el fenómeno.

**M-O**

**M:** Muestra con quien(es) vamos a realizar el estudio.

**O:** Información (observaciones) relevante o de interés que recogemos de la muestra.

## **4.2. Población y muestra**

### **Universo**

Se constituyó por todas las radiografías panorámicas del centro radiográfico “Radio Odonto Digital”, distrito de Trujillo, provincia de Trujillo, departamento de La Libertad, periodo 2017- 2019.

### **Población**

Se constituyó por 200 radiografías panorámicas del centro radiográfico “Radio Odonto Digital”, distrito de Trujillo, provincia de Trujillo, departamento de La Libertad, periodo 2017- 2019.

### **Criterios de selección**

#### **Criterios de inclusión**

- Radiografías panorámicas digitales de pacientes mayores de edad que acudieron al centro radiográfico “Radio Odonto Digital”, distrito de Trujillo, provincia de Trujillo, departamento de La Libertad, periodo 2017- 2019.

-Radiografías panorámicas digitales de pacientes que por lo menos presentaron un tercer molar inferior.

### Criterios de exclusión

- Radiografía panorámica donde el tercer molar no presentaron la formación completa de la raíz.
- Radiografía panorámica en mal estado.

### Muestra

#### **a) Tamaño muestral**

La muestra estuvo constituida por 132 radiografías panorámicas del centro radiográfico “Radio Odonto Digital”, distrito de Trujillo, provincia de Trujillo, departamento de La Libertad, periodo 2017- 2019.

Para determinar el tamaño de muestra se utilizó la siguiente formula: <sup>31</sup>

$$n = \frac{NZ_{\alpha/2}^2 PQ}{(N - 1)E^2 + Z_{\alpha/2}^2 PQ}$$

Dónde: <sup>31</sup>

$Z_{\alpha/2} = 1.96$  para una confianza del 95%

$P = 0.534$  proporción de la posición de proximidad del tercer molar al conducto dentario inferior según Ibarra F. <sup>10</sup>

$Q = 1 - P = 0.466$

$E = 0.05$  error de tolerancia

$N = 200$  radiografías panorámicas población estimada.

Reemplazando: <sup>31</sup>

$$\begin{aligned} n &= \frac{200 (1.96)^2 \times 0.534 \times 0.466}{199 (0.05)^2 + (1.96)^2 \times 0.534 \times 0.466} \\ &= 132 \text{ radiografías panorámicas} \end{aligned}$$

## **Muestreo**

### **b) Técnica de muestreo**

Luego el muestreo fue no probabilístico (por conveniencia).

### 4.3. Definición y Operacionalización de variables e indicadores

Variable	Definición conceptual	Dimensiones	Tipo de variable	Escala de medición	Indicadores	Valores Finales
Posición del tercer molar en relación al conducto dentario inferior.	Proximidad de las terceras molares al conducto dentario inferior. <sup>27</sup>	Proximidad al conducto dentario inferior	Cualitativa	Nominal	Clasificación de Langlais	1. Intacto 2. Banda oscura 3. Adelgazamiento 4. Pérdida de continuidad 5. Cambio de dirección
	Ubicación en el plano vertical del tercer molar respecto al segundo molar. <sup>25</sup>	Profundidad de las terceras molares		Nominal	Clasificación de Pell y Gregory	Posición A Posición B Posición C
<b>Covariables</b>  Edad	Tiempo de vida de una persona. <sup>11</sup>	_____	Cualitativa	Ordinal	DNI	18 – 30 años 30 - 48 años 48 - 60 años 60 – a más
Sexo	Genotipo de la persona. <sup>12</sup>	_____	Cualitativa	Nominal	Masculino Femenino	Masculino Femenino

#### **4.4. Técnicas e instrumentos de recolección de datos.**

##### **Técnica**

La técnica fue la observación.

##### **Instrumento**

El instrumento fue un negatoscopio marca Std Plus 3 led de 2 cuerpos, el cual es un dispositivo diseñado para la observación directa en estudios de imagenología impresos en placas radiográficas. Dicho instrumento cuenta con una fuente de luz que produce una intensa iluminación de manera uniforme y sirve para evaluar la clasificación de Langlais y Pell y Gregory. (ANEXO 02)

##### **Procedimiento**

###### **Calibración**

Se efectuó la calibración brindada por el cirujano dentista especialista en radiología oral, y encargado también de la capacitación. (ANEXO 03), en la determinación de la posición de tercera molar inferior en relación al conducto nervio dentario inferior en pacientes atendidos en el centro radiográfico “Radio Odonto Digital”, distrito de Trujillo, provincia de Trujillo, departamento de la libertad, periodo 2017- 2019. según la clasificación descrita por Langlais para su proximidad, para la posición según Pell y Gregory.

###### **Selección de radiografías panorámicas**

Para la selección de radiografías panorámicas se realizó una carta de presentación al director de la escuela y luego una solicitud al centro radiográfico “Radio

Odonto Digital”, para los permisos necesarios para la obtención de las radiografías panorámicas digitales de pacientes entre 18 y 60 años de edad a más. (ANEXO 01). Luego el examinador procedió a observar las radiografías panorámicas y determinó cuáles cumplieron con los criterios de inclusión del estudio.

### **Recolección de datos**

Para la recolección de datos se observó por día 10 radiografías panorámicas en físico en un ambiente donde se encontró un negatoscopio. Se observó la proximidad de la tercera molar al conducto nervio dentario inferior según la clasificación de Langlais <sup>28</sup> y se determinó la posición de tercera molar inferior según Pell y Gregory <sup>29</sup> siendo marcada la opción en la ficha de recolección de datos para las piezas dentarias.

#### **4.5. Plan de análisis**

Para procesar la información se hizo uso de los paquetes estadísticos Excel y SPSS con los cuales se construyó tablas de distribución de frecuencias de una entrada con sus valores absolutos y relativos.



#### 4.6. Matriz de consistencia

PLANTEAMIENTO DEL PROBLEMA	OBJETIVOS DE LA INVESTIGACIÓN	VARIABLES	HIPÓTESIS	METODOLOGÍA
<p>¿Cuál es la posición del tercer molar en relación al conducto dentario inferior en pacientes atendidos en el centro radiográfico “Radio Odonto Digital”, distrito de Trujillo, provincia de Trujillo, departamento de La Libertad, periodo 2017-2019?</p>	<p><b>Objetivo general</b></p> <p>Determinar la posición del tercer molar en relación al conducto dentario inferior en pacientes atendidos en el centro radiográfico “Radio Odonto Digital”, distrito de Trujillo, provincia de Trujillo, departamento de La Libertad, periodo 2017- 2019.</p> <p><b>Objetivos específicos</b></p> <ol style="list-style-type: none"> <li>1. Determinar la posición del tercer molar en relación al conducto dentario inferior en pacientes atendidos en el centro radiográfico “Radio Odonto Digital”, distrito de Trujillo, provincia de Trujillo, departamento de La Libertad, periodo 2017- 2019, según la clasificación de Langlais.</li> <li>2. Determinar la posición del tercer molar en relación al conducto dentario inferior en pacientes atendidos en el centro radiográfico “Radio Odonto Digital”, distrito de Trujillo, provincia de Trujillo, departamento de La Libertad, periodo 2017- 2019, según la clasificación de Pell y Gregory.</li> <li>3. Determinar la posición del tercer molar en relación al conducto dentario inferior en pacientes atendidos en el centro radiográfico “Radio Odonto Digital”, distrito de Trujillo, provincia de Trujillo, departamento de La Libertad, periodo 2017- 2019, según edad.</li> <li>4. Determinar la posición del tercer molar en relación al conducto dentario inferior en pacientes atendidos en el centro radiográfico “Radio Odonto Digital”, distrito de Trujillo, provincia de Trujillo, departamento de La Libertad, periodo 2017- 2019, según sexo.</li> </ol>	<p><b>Variable</b></p> <p>Posición del tercer molar en relación al conducto dentario inferior</p> <p><b>CO-Variable</b></p> <p>-Edad. -Sexo.</p>	<p>Según Hernández R., este estudio no requiere de hipótesis por ser de tipo cuantitativo y de nivel descriptivo.<sup>30</sup></p>	<p><b>El tipo de investigación:</b> Cuantitativo No experimental Transversal Prospectivo Descriptivo</p> <p><b>Nivel de la investigación de la tesis:</b> Descriptivo</p> <p><b>Diseño de la investigación:</b> No experimental-observacional</p> <p><b>Población</b></p> <p>La población estuvo constituida por 200 radiografías panorámicas del centro radiográfico “Radio Odonto Digital”, distrito de Trujillo, provincia de Trujillo, departamento de La Libertad, periodo 2017-2019.</p> <p><b>Muestra</b></p> <p>La muestra estuvo constituida por 132 radiografías panorámicas del centro radiográfico “Radio Odonto Digital”, distrito de Trujillo, provincia de Trujillo, departamento de La Libertad, periodo 2017-2019.</p>

#### **4.7. Principios éticos**

Se siguió los principios éticos estipulados por el Comité institucional de ética en investigación (CIEI). Aprobado por acuerdo del Consejo Universitario con Resolución N° 0942-2018-CU ULADECH Católica, de fecha 10 de agosto del 2018. <sup>32</sup>

##### **Principio de protección a las personas**

En este caso se trabajó con participantes de instituciones públicas o privadas (por ejemplo: centros educativos, empresas, hospitales, etc.) y/o información interna de estas, se expuso sobre el proceso de autorizaciones necesarias para realizar el trabajo de campo. <sup>32</sup>

**Principio de Justicia:** Se aseguró un trato equitativo a quienes participaron en los procesos, procedimientos y servicios asociados a la investigación. <sup>32</sup>

**Principio de integridad científica:** En caso la investigación involucró manipulación de equipos (por ejemplo: electrónicos, mecánicos, médicos, etc.), se ha verificado que se conoció y utilizó los protocolos de seguridad correspondientes. No se declararon conflictos de interés que pudieran afectar el curso del estudio o la comunicación de sus resultados. <sup>32</sup>

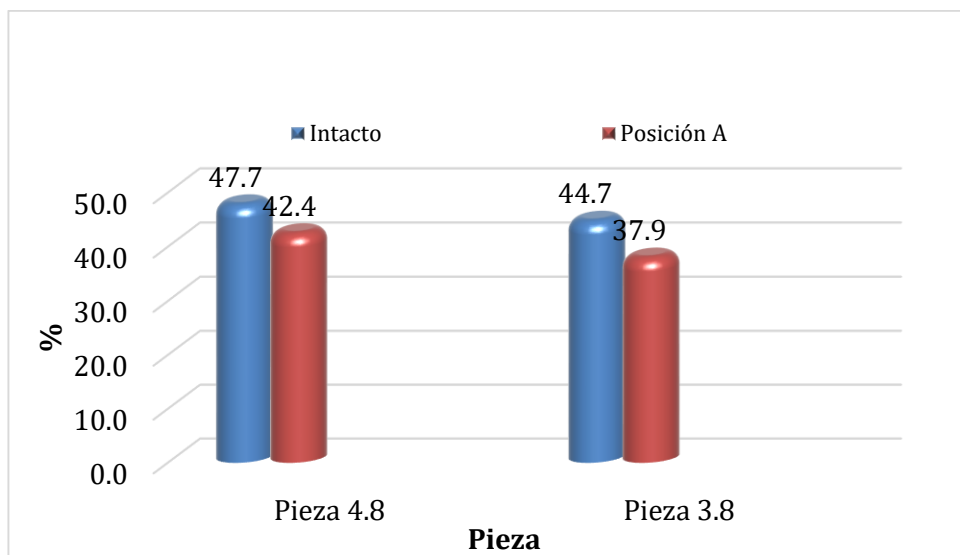
## V. Resultados

### 5.1. Resultados

**Tabla 1.-** Posición del tercer molar en relación al conducto dentario inferior en pacientes atendidos en el centro radiográfico “Radio Odonto Digital”, distrito de Trujillo, provincia de Trujillo, departamento de La Libertad, periodo 2017- 2019.

Clasificación	Pieza 4.8		Pieza 3.8	
	n	%	n	%
<b>Según Langlais:</b>				
Intacto	63	47,7	59	44,7
Banda Oscura	29	22,0	33	25,0
Adelgazamiento	10	7,6	11	8,3
Pérdida de Continuidad	28	21,2	24	18,2
Cambio de Dirección	2	1,5	5	3,8
<b>Según Pell y Gregory:</b>				
Posición A	56	42,4	50	37,9
Posición B	26	19,7	37	28,0
Posición C	50	37,9	45	34,1
<b>Total</b>	132	100	132	100

**Fuente:** Base de datos.



**Fuente:** Base de datos.

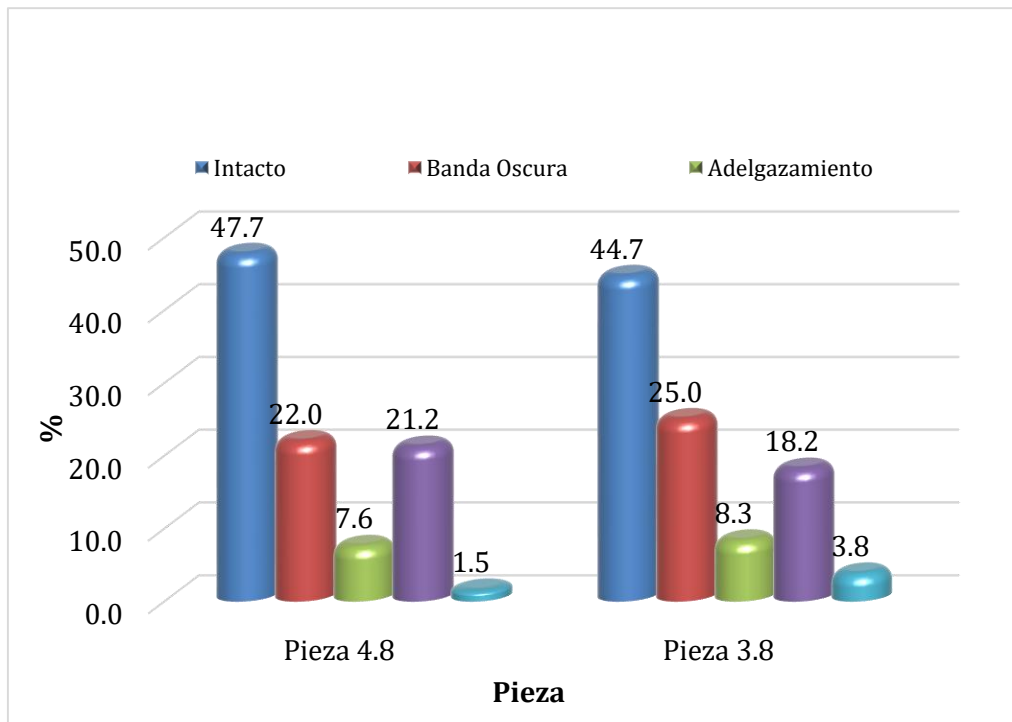
**Gráfico 1.-** Posición del tercer molar en relación al conducto dentario inferior en pacientes atendidos en el centro radiográfico “Radio Odonto Digital”, distrito de Trujillo, provincia de Trujillo, departamento de La Libertad, periodo 2017- 2019.

**Interpretación:** Se observa que predomina la proximidad intacto con un 47,7% (63) y 44,7 (59) en las piezas 4.8 y 3.8, la posición que predomina es la posición A con un 42.4% (56) y 37.9% (50) en las piezas 4.8 y 3.8.

**Tabla 2.-** Posición del tercer molar en relación al conducto dentario inferior en pacientes atendidos en el centro radiográfico “Radio Odonto Digital”, distrito de Trujillo, provincia de Trujillo, departamento de La Libertad, periodo 2017- 2019, según la clasificación de Langlais.

Según Langlais	Pieza 4.8		Pieza 3.8	
	n	%	n	%
Intacto	63	47,7	59	44,7
Banda Oscura	29	22,0	33	25,0
Adelgazamiento	10	7,6	11	8,3
Pérdida de Continuidad	28	21,2	24	18,2
Cambio de Dirección	2	1,5	5	3,8
<b>Total</b>	<b>132</b>	<b>100,0</b>	<b>132</b>	<b>100,0</b>

Fuente: Base de datos.



Fuente: Base de datos.

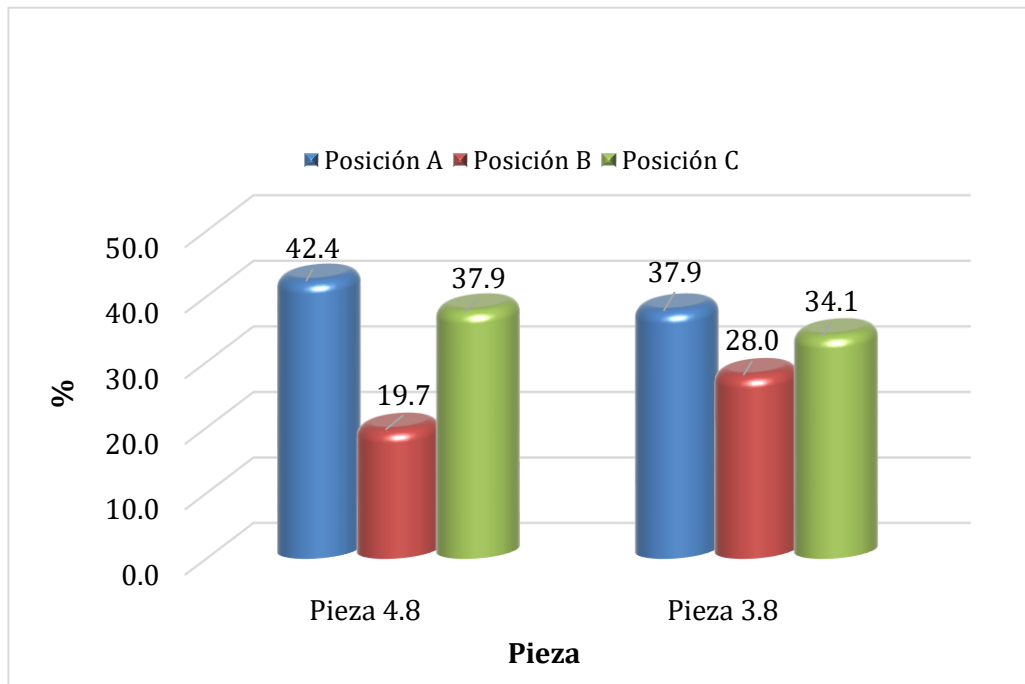
**Gráfico 2.-** Posición del tercer molar en relación al conducto dentario inferior en pacientes atendidos en el centro radiográfico “Radio Odonto Digital”, distrito de Trujillo, provincia de Trujillo, departamento de La Libertad, periodo 2017- 2019, según la clasificación de Langlais.

**Interpretación:** Se puede observar que, predomina la proximidad intacto con un 47.7% (63) y 44.7% (59) en las piezas 4.8 y 3.8 respectivamente.

**Tabla 3.-** Posición del tercer molar en relación al conducto dentario inferior en pacientes atendidos en el centro radiográfico “Radio Odonto Digital”, distrito de Trujillo, provincia de Trujillo, departamento de La Libertad, periodo 2017- 2019, según la clasificación Pell y Gregory.

Según Pell y Gregory	Pieza 4.8		Pieza 3.8	
	n	%	n	%
Posición A	56	42,4	50	37,9
Posición B	26	19,7	37	28,0
Posición C	50	37,9	45	34,1
<b>Total</b>	132	100,0	132	100,0

**Fuente:** Base de datos.



**Fuente:** Base de datos.

**Gráfico 3.-** Posición del tercer molar en relación al conducto dentario inferior en pacientes atendidos en el centro radiográfico “Radio Odonto Digital”, distrito de Trujillo, provincia de Trujillo, departamento de La Libertad, periodo 2017- 2019, según la clasificación Pell y Gregory.

**Interpretación:** Se puede observar que, predomina la posición A con un 42.4% (56) y 37.9% (50) en las piezas 4.8 y 3.8 respectivamente.

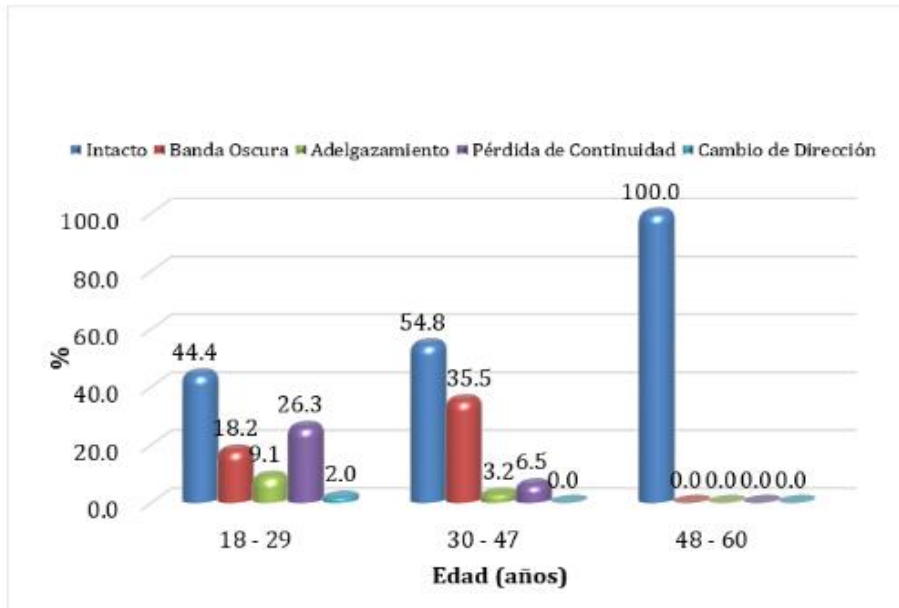
**Tabla 4.-** Posición del tercer molar en relación al conducto dentario inferior en pacientes atendidos en el centro radiográfico “Radio Odonto Digital”, distrito de Trujillo, provincia de Trujillo, departamento de La Libertad, periodo 2017-2019, según edad.

Edad (años)	Pieza 4.8			Pieza 3.8		
	18 - 29	30 - 47	48 - 60	18 - 29	30 - 47	48 - 60
	n %	n %	n %	n %	n %	n %
Intacto	44 44,4	17 54,8	2 100,0	45 45,5	12 38,7	2 100,0
Banda Oscura	18 18,2	11 35,5	0 0,0	20 20,2	13 41,8	0 0,0
Adelgazamiento	9 9,1	1 3,2	0 0,0	9 9,1	2 6,5	0 0,0
Pérdida de Continuidad	26 26,3	2 6,5	0 0,0	22 22,2	2 6,5	0 0,0
Cambio de Dirección	2 2,0	0 0,0	0 0,0	3 3,0	2 6,5	0 0,0
<b>Total</b>	<b>99 100,0</b>	<b>31 100,0</b>	<b>2 100,0</b>	<b>99 100,0</b>	<b>31 100,0</b>	<b>2 100,0</b>

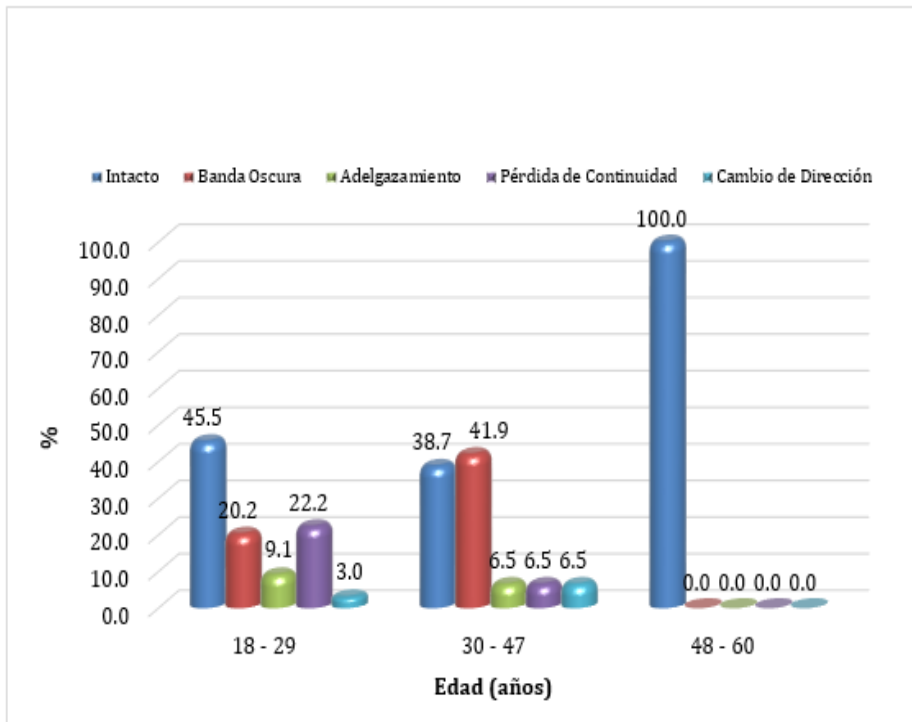
Edad (años)	Pieza 4.8			Pieza 3.8		
	18 - 29	30 - 47	48 - 60	18 - 29	30 - 47	48 - 60
	n %	n %	n %	n %	n %	n %
Posición A	45 45,5	18 58,1	2 100,0	36 36,4	13 42,0	2 100,0
Posición B	18 18,2	8 25,8	0 0,0	28 28,3	9 29,0	0 0,0
Posición C	36 36,3	5 16,1	0 0,0	35 35,3	9 29,0	0 0,0
<b>Total</b>	<b>99 100,0</b>	<b>31 100,0</b>	<b>2 100,0</b>	<b>99 100,0</b>	<b>31 100,0</b>	<b>2 100,0</b>

**Fuente:** Base de datos.

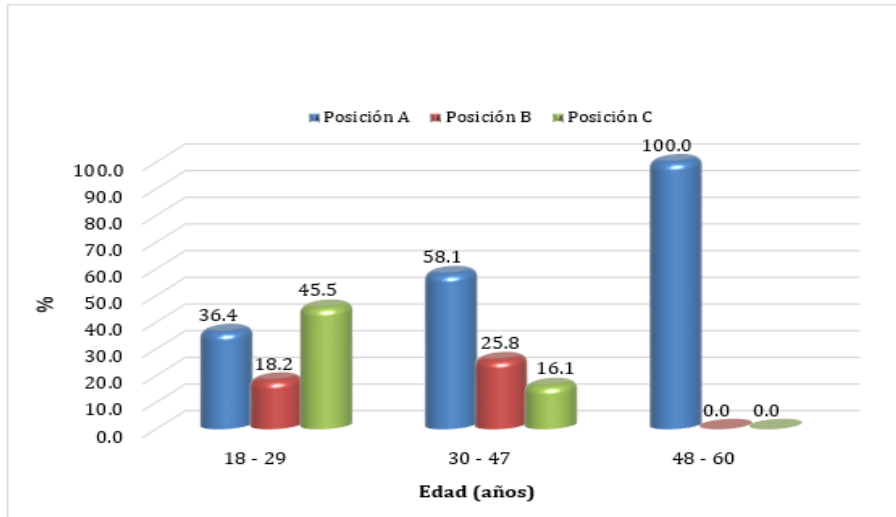




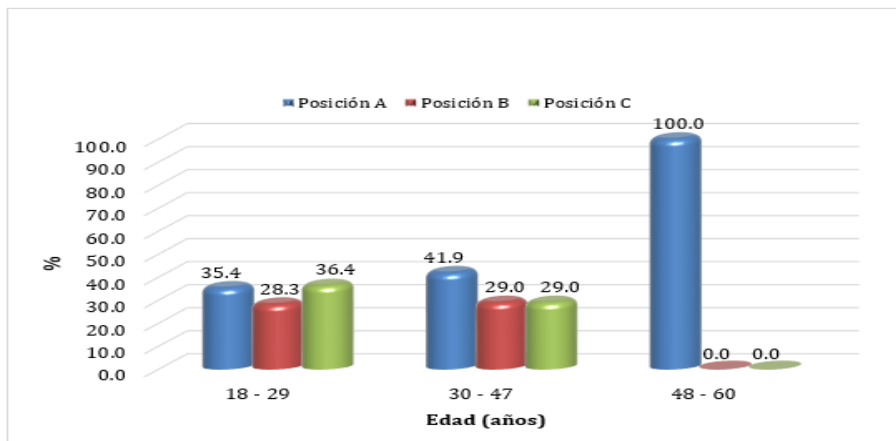
Fuente: Base de datos.



Fuente: Base de datos.



**Fuente:** Base de datos.



**Fuente:** Base de datos.

**Gráfico 4.-** Posición del tercer molar en relación al conducto dentario inferior en pacientes atendidos en el centro radiográfico “Radio Odonto Digital”, distrito de Trujillo, provincia de Trujillo, departamento de La Libertad, periodo 2017- 2019, según edad

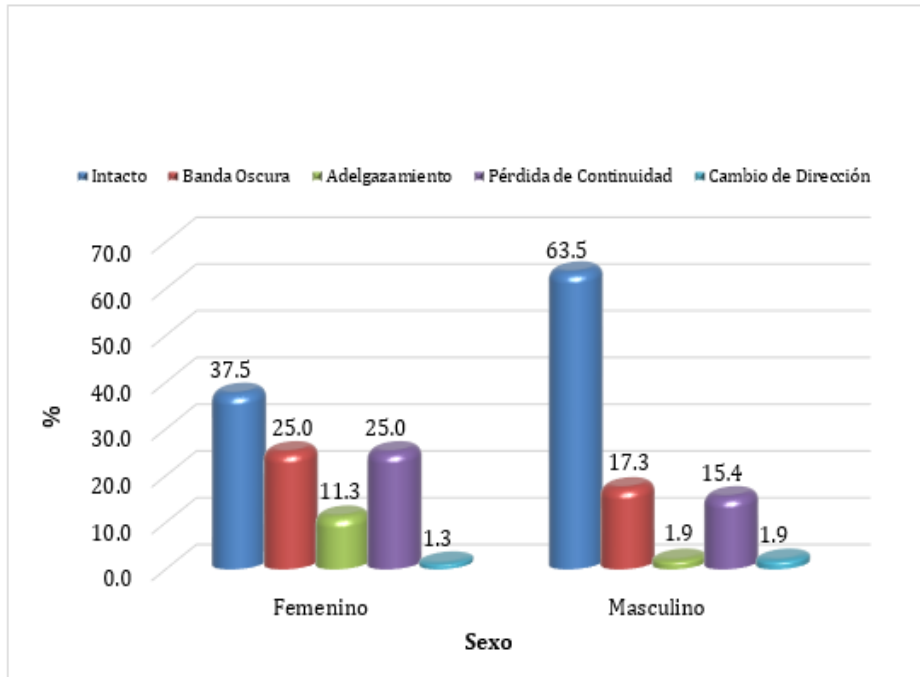
**Interpretación:** Se puede observar que, de 18 a 29 años predomina la proximidad intacto con un 44,4% (44) y 45,5% (45) en las piezas 4.8 y 3.8. La posición que predomina es la A con un 45,5% (45) y 36,4% (36) en las piezas 4.8 y 3.8 respectivamente.

**Tabla 5.-** Posición del tercer molar en relación al conducto dentario inferior en pacientes atendidos en el centro radiográfico “Radio Odonto Digital”, distrito de Trujillo, provincia de Trujillo, departamento de La Libertad, periodo 2017- 2019, según sexo.

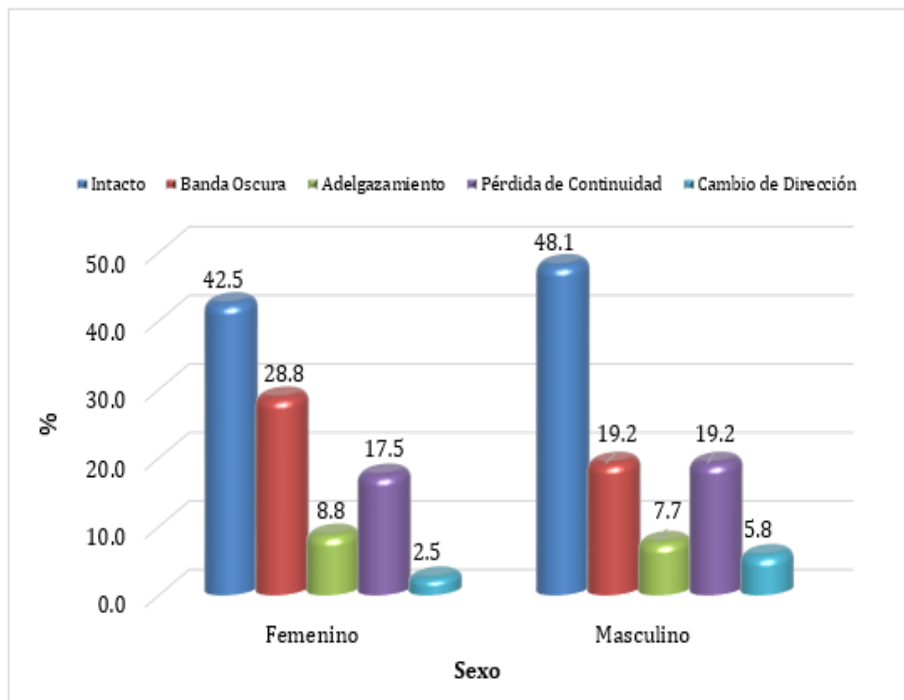
Sexo	Pieza 4.8				Pieza 3.8			
	Femenino		Masculino		Femenino		Masculino	
	n	%	n	%	n	%	n	%
<b>Según Langlais</b>								
Intacto	30	37,5	33	63,5	34	42,5	25	48,1
Banda Oscura	20	25,0	9	17,3	23	28,8	10	19,2
Adelgazamiento	9	11,3	1	1,9	7	8,7	4	7,7
Pérdida de Continuidad	20	25,0	8	15,4	14	17,5	10	19,2
Cambio de Dirección	1	1,2	1	1,9	2	2,5	3	5,8
<b>Total</b>	<b>80</b>	<b>100,0</b>	<b>52</b>	<b>100,0</b>	<b>80</b>	<b>100,0</b>	<b>52</b>	<b>100,0</b>

Sexo	Pieza 4.8				Pieza 3.8			
	Femenino		Masculino		Femenino		Masculino	
	n	%	n	%	n	%	n	%
<b>Según Pell y Gregory</b>								
Posición A	32	40,0	24	46,2	30	37,5	20	38,5
Posición B	16	20,0	10	19,2	23	28,8	14	26,9
Posición C	32	40,0	18	34,6	27	33,7	18	34,6
<b>Total</b>	<b>80</b>	<b>100,0</b>	<b>52</b>	<b>100,0</b>	<b>80</b>	<b>100,0</b>	<b>52</b>	<b>100,0</b>

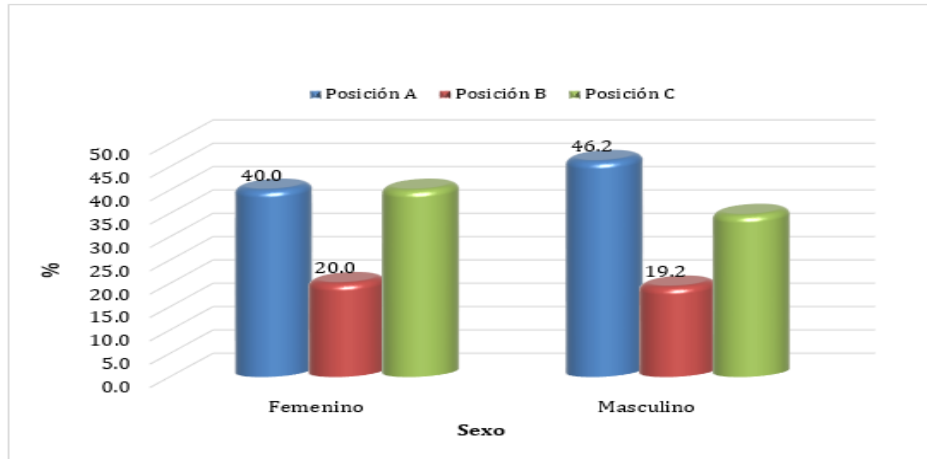
**Fuente:** Base de datos.



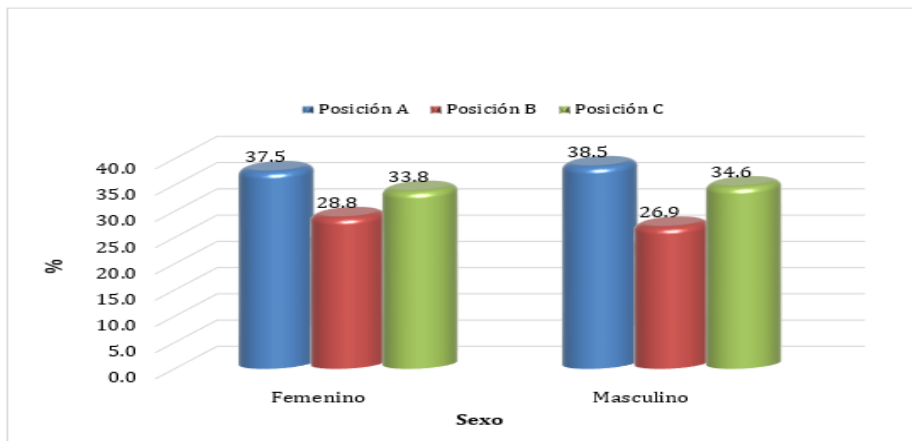
**Fuente:** Base de datos.



**Fuente:** Base de datos.



**Fuente:** Base de datos.



**Fuente:** Base de datos.

**Gráfico 5.-** Posición del tercer molar en relación al conducto dentario inferior en pacientes atendidos en el centro radiográfico “Radio Odonto Digital”, distrito de Trujillo, provincia de Trujillo, departamento de La Libertad, periodo 2017- 2019, según sexo.

**Interpretación:** Se puede observar que, predomina la proximidad intacto con un 63.5% (33) en el sexo masculino, y 42.5% (34) en el sexo femenino en las piezas 4.8 y 3.8 respectivamente. La posición que predomina es la A con un 46.2% (24) en el sexo masculino y 38,5% (20) en el sexo femenino en las piezas 4.8 y 3.8 respectivamente.

## 5.2. Análisis de los resultados

El tercer molar inferior es la pieza dentaria que se posiciona en el arco dentario que muchas veces se queda retenida por el insuficiente espacio que existe en la arcada debilitando el ángulo mandibular, en especial si está incluido, lo que hace que las fracturas iatrogénicas o traumáticas sean relativamente frecuentes a este nivel. Por lo que es necesario conocer las clasificaciones y poder así evaluarlas para un buen tratamiento. <sup>5</sup>

En la presente investigación se determinó la posición del tercer molar en relación al conducto dentario inferior en pacientes atendidos en el centro radiográfico “Radio Odonto Digital”, distrito de Trujillo, provincia de Trujillo, departamento de La Libertad, periodo 2017- 2019. Los resultados muestran que en la Tabla 1, respecto de la Clasificación de Langlais predomina la proximidad intacto con un 47,7% (63) y 44,7 (59) en las piezas 4.8 y 3.8, respecto a la clasificación de Pell y Gregory la posición que predomina es la posición A con un 42.4% (56) y 37.9% (50) en las piezas 4.8 y 3.8. Lo cual concuerda con lo obtenido por **Villavicencio M.** <sup>9</sup> (**Costa Rica, 2017**), quien evidenció que, la posición A fue la más frecuente con un 55.8% en piezas 4.8 y 3.8. Y predominó la proximidad intacto con un 68.2% y 31.8% en piezas 4.8 y 3.8. Y también es similar a lo obtenido por **Ortiz F, Tobar N.** <sup>8</sup> (**Chile, 2018**), quienes demostraron que la posición A fue la más frecuente. Esto quizás ocurra debido al porcentaje de radiografías evaluadas sobre la posición del tercer molar respecto del conducto dentario inferior según las clasificaciones evaluadas lo que nos dice que no existe contacto, pero sin cambios estructurales.

Al determinar la posición del tercer molar en relación al conducto dentario inferior en pacientes atendidos en el centro radiográfico “Radio Odonto Digital”, distrito de Trujillo, provincia de Trujillo, departamento de La Libertad, periodo 2017-2019, según la Clasificación de Langlais, observamos que en la Tabla 2, predomina la proximidad intacto con un 47.7% (63) y 44.7% (59) en las piezas 4.8 y 3.8 respectivamente. Lo cual concuerda con **Ordinola G.**<sup>16</sup> (**Trujillo, 2017**), quien encontró que, el signo radiográfico más frecuente es la proximidad intacto con un 50% en piezas 4.8 y 3.8. Y difiere con **Herrera R, Ríos L, León R, Beltrán J.**<sup>12</sup> (**Lima, 2020**), quienes mostró que el signo radiográfico más frecuente fue la proximidad denominado "discontinuidad" con 25,9%. Estos resultados tal vez se deban a que esta clasificación presenta importantes características específicamente a cada relación y sin presentar alguna dificultad en las radiografías para poder visualizarse.

Al determinar la posición del tercer molar en relación al conducto dentario inferior en pacientes atendidos en el centro radiográfico “Radio Odonto Digital”, distrito de Trujillo, provincia de Trujillo, departamento de La Libertad, periodo 2017-2019, según la clasificación Pell y Gregory, observamos que en la Tabla 3, predomina la posición A con un 42.4% (56) y 37.9% (50) en las piezas 4.8 y 3.8 respectivamente. Lo cual concuerda con **Villavicencio M.**<sup>9</sup> (**Costa Rica, 2017**), quien demostró que la posición A fue la más frecuente en piezas 4.8 y 3.8. Y difiere con **Morales A, Riquelme C.**<sup>7</sup> (**Paraguay, 2018**), quien evidenció que, existe una mayor frecuencia de la clase II Posición B. Posiblemente esto sea porque al ser la clasificación de Pell & Gregory importante para encontrar la relación con el conducto, la posición va ser relativa y puede existir o no un espacio disponible para su erupción.

Al determinar la posición del tercer molar en relación al conducto dentario inferior en pacientes atendidos en el centro radiográfico “Radio Odonto Digital”, distrito de Trujillo, provincia de Trujillo, departamento de La Libertad, periodo 2017-2019, según edad entre 18 a 29 años, observamos que en la Tabla 4, respecto de la Clasificación de Langlais se puede evidenciar que, predomina la proximidad intacto con un 44,4% (44) y 45,5% (45) en las piezas 4.8 y 3.8 respectivamente y respecto a la clasificación de Pell y Gregory predomina la posición A con un 45,5% (45) y 36,4% (36) en las piezas 4.8 y 3.8 respectivamente. El cual concuerda con lo obtenido por **Sánchez C.**<sup>13</sup> (**Moquegua, 2021**), quien evidenció que, la posición A fue la más frecuente. Y Difiere con **Herrera R, Ríos L, León R, Beltrán J.**<sup>12</sup> (**Lima, 2020**), quienes mostró que el signo radiográfico más frecuente fue la proximidad denominado “banda oscura + discontinuidad. Tal vez esto ocurra, porque las terceras al erupcionar entre edades de 16 a más años mayormente no se pueden ver sobre la arcada ya que existe un porcentaje alto de evidencia que muchas de estas piezas dentarias están impactadas sobre todo las segundas molares. Además, se podría decir que si existe una menor edad el conducto dentario inferior puede estar más próximo al mismo, pero puede variar en cada persona.

Al determinar la posición del tercer molar en relación al conducto dentario inferior en pacientes atendidos en el centro radiográfico “Radio Odonto Digital”, distrito de Trujillo, provincia de Trujillo, departamento de La Libertad, periodo 2017-2019, según sexo, observamos que en la Tabla 5, respecto de la Clasificación de Langlais se puede evidenciar que, predomina la proximidad intacto con un 63.5% (33) en el sexo masculino, y 42.5% (34) en el sexo femenino en las piezas 4.8 y 3.8 respectivamente y respecto a la clasificación de Pell y Gregory predomina la



posición A con un 46.2% (24) en el sexo masculino y 37,5% (30) en el sexo femenino en las piezas 4.8 y 3.8 respectivamente. Lo cual concuerda con lo obtenido por **Ibarra F.**<sup>14</sup> (**Lima, 2017**), quien evidenció que, la posición A fue la más frecuente en el sexo masculino y el sexo femenino en las piezas 4.8 y 3.8. Y difiere con **Serna L.**<sup>10</sup> (**Ecuador, 2016**), quien demostró que, la proximidad era la discontinuidad con un 19.5% en el sexo masculino y femenino en las piezas 4.8 y 3.8; la posición B fue la más frecuente con 44.9% en el sexo masculino y femenino en las piezas 4.8 y 3.8. Probablemente esto sea porque la tercera molar en el sexo masculino y femenino se originan traumas oclusales, produciendo inflamación conocida como pericoronitis, este trauma se relaciona con la posición. Es importante que se identifique la anatomía de toda la estructura en las radiografías panorámicas ya que la proximidad de ambas estructuras tanto el tercer molar como el conducto dentario inferior puede ser un condicionante para generar lesiones o complicaciones en el nervio, durante la intervención quirúrgica, siendo importante considerar todo lo mencionado y de esta manera evitar riesgos. Finalmente, Todos estos resultados que se obtuvieron serán de gran ayuda para los cirujanos dentistas, estudiantes y docentes a la hora de planificar una cirugía de este tipo.

## **VI. Conclusiones**

1. La posición del tercer molar en relación al conducto dentario inferior que predomina es la posición A en las piezas 4.8 y 3.8 y predomina la proximidad intacto en las piezas 4.8 y 3.8 en pacientes atendidos en el centro radiográfico “Radio Odonto Digital”.
2. Según la Clasificación de Langlais, predomina la proximidad intacto en las piezas 4.8 y 3.8 respectivamente, debido a las importantes características anatómicas que presenta.
3. Según la clasificación Pell y Gregory, predomina la posición A en las piezas 4.8 y 3.8 respectivamente, debido a que la posición va ser relativa y puede existir o no un espacio disponible para erupciones.
4. Según la edad, la Clasificación de Langlais, predomina la proximidad intacto y en la clasificación de Pell y Gregory predomina la posición A en las piezas 4.8 y 3.8.
5. Según el sexo, la Clasificación de Langlais, predomina la proximidad intacto en el sexo masculino y en el sexo femenino en la clasificación de Pell y Gregory predomina la posición A en las piezas 4.8 y 3.8.

## **Aspectos complementarios**

### **Recomendaciones**

- Se recomienda realizar en la institución universitaria ULADECH otros estudios donde se cree un patrón de proyección de crecimiento de los terceros molares para determinar si la pieza erupciona correctamente.
- Se recomienda realizar otros estudios longitudinales con mayor población y muestra para obtener mejores resultados y considerando el biotipo facial y su relación con la erupción del tercer molar.
- Se recomienda realizar otros estudios donde se involucre las maloclusiones clase I y II, junto con el grado de dificultad.

## Referencias bibliográficas

1. Huaynoca N. Tercer molar retenido - impactado e incluido. Rev. Act. Clin. Med. [Internet]. 2012[citado 20 de enero de 2021]; 1213-1217. DOI: [pid=S2304-37682012001000005](https://doi.org/10.1007/s12663-019-01224-x)
2. Komal A, Bedi R, Wadhvani P, Aurora J, Chauhan H. Study of Normal Anatomy of Mandibular Canal and its Variations in Indian Population Using CBCT. J Maxillofac Oral Surg. 2020 Mar;19(1):98-105. DOI: [10.1007/s12663-019-01224-x](https://doi.org/10.1007/s12663-019-01224-x).
3. Sedaghatfar M, August M, Dodson T. Panoramic radiographic findings as predictors of inferior alveolar nerve exposure following third molar extraction. J Oral Maxillofac Surg. [Internet]. 2005[citado 20 de enero de 2021]; 63(1): 3-7. DOI: [10.1016/j.joms.2004.05.217](https://doi.org/10.1016/j.joms.2004.05.217)
4. Batista P, Ribas M, Marcal M, Ignácio S. Análise radiográfica da proximidade das raízes dos molares com o nervo alveolar inferior. Rev Odont Ciencia-Fac Odonto/PUCRS. [Internet]. 2007[citado 20 de enero de 2021]; 22(57): 204-9. Disponible en: <https://pesquisa.bvsalud.org/portal/resource/pt/lil-495273>
5. Recio C, Torres D, Maeztu M, Romero M, Gutiérrez J. Empleo racional de la coronectomía en la extracción de terceros molares incluidos. Rev Esp Cirug Oral y Maxilofac. [Internet]. 2009[citado 20 de enero de 2021]; 31(4): 250-256. DOI: [pid=S1130-05582009000400005](https://doi.org/10.1007/s1130-05582009000400005)
6. Beltrán J, Abanto L, Meneses A. Disposición del conducto dentario inferior en el cuerpo mandibular. Estudio anatómico y tomográfico. Acta Odontológica Venezolana. [Internet]. 2007[citado 20 de enero de 2021]; 89: 630-7. DOI: [pid=S0001-63652007000300018](https://doi.org/10.1007/s0001-63652007000300018)

7. Morales A, Riquelme C. Prevalencia de posición y relación topográfica de terceros molares inferiores evaluados en radiografías panorámicas en la Universidad del Desarrollo, Concepción, entre los años 2014 y 2017. [Tesis de Grado]. Concepción: Universidad del Desarrollo; 2018 [citado 12 de julio de 2022]. Disponible en: <https://repositorio.udd.cl/handle/11447/2339>
8. Ortiz F., Tobar N. Frecuencia de posición de terceros molares inferiores en radiografías panorámicas de la universidad Finis Terrae en el año 2017. [Tesis de Grado]. Santiago: Universidad Finis Terrae; 2018 [citado 12 de julio de 2022]. Disponible en: <https://repositorio.uft.cl/xmlui/handle/20.500.12254/790>
9. Villavicencio M. Frecuencia de la localización de las terceras molares en radiografías panorámicas de pacientes atendidos en el Centro Radiológico Tomodent, Guanacaste – Costa Rica, 2015 [Tesis para optar al título de Especialista en Radiología Bucal y Maxilofacial]. Lima: Universidad Peruana Cayetano Heredia; 2017 [citado 20 de enero de 2021]. Disponible en: <https://repositorio.upch.edu.pe/handle/20.500.12866/649>
10. Serna L. Frecuencia de la localización de las terceras molares en radiografías panorámicas de pacientes atendidos en un centro radiológico privado de la ciudad de Ambato, Tungurahua -Ecuador durante el periodo 2013-2014. [Tesis para optar por al título de Especialista en Radiología Bucal y Maxilofacial]. Lima: Universidad Peruana Cayetano Heredia; 2016 [citado 20 de enero de 2021]. Disponible en: <https://repositorio.upch.edu.pe/handle/20.100.12866/6444>
11. Alanoca A. Frecuencia de la localización de los terceros molares en radiografías panorámicas de pacientes de 18 a 35 años, que acuden a la Caja Petrolera de Salud en La Paz, Bolivia durante el periodo 2012- 2013. [Tesis para optar por al título de Especialista en Radiología Bucal y Maxilofacial]. Lima:

Universidad Peruana Cayetano Heredia; 2016[citado 20 de enero de 2021].

Disponible en: <https://repositorio.upch.edu.pe/handle/20.150.12866/6440>

12. Herrera R, Ríos L, León R, Beltrán J. Concordancia entre la radiografía panorámica y la tomografía computarizada de haz cónico en la relación de los terceros molares mandibulares con el conducto dentario inferior. Rev. Estomatol. Herediana. [Internet]. 2020 [citado 12 de julio de 2022]; 30(2): 86-93. DOI: [pid=S1019-43552020000200086](https://doi.org/10.1186/1023-8231-43552020000200086)

13. Sánchez C. Posición del tercer molar inferior en relación a la trayectoria del conducto dentario inferior mediante Análisis Radiográfico en Pacientes Atendidos en el Centro Odontológico UJCM 2017 – 2019. [Tesis de Grado]. Moquegua: Universidad José Carlos Mariátegui; 2021 [citado 12 de julio de 2022]. Disponible en: <http://repositorio.ujcm.edu.pe/handle/20.500.12819/1079>

14. Ibarra F. Frecuencia de la localización de las terceras molares inferiores en radiografías panorámicas de pacientes atendidos en el Centro de atención ambulatorio central Guayas (CAA # 6), Guayaquil-Ecuador, 2014-2015. [Tesis para optar el título de especialista Radiología Bucal y Maxilofacial]. Lima, Perú: Facultad de Estomatología, Universidad Cayetano Heredia; 2017. [citado 12 de julio de 2022]. Disponible en:

<https://repositorio.upch.edu.pe/handle/20.500.12866/926>

15. Yopez M. Posición del canal mandibular y la posición de las terceras molares mandibulares según las clasificaciones PellGregory y Ezoddini en ortopantomografías del Centro Radiológico CERES, Cusco, 2016. [Tesis de Grado]. Cusco: Universidad Nacional de San Antonio Abad del Cusco; 2021 [citado 12 de julio de 2022]. Disponible en:

<https://repositorio.unsaac.edu.pe/handle/20.500.12918/1941>

16. Ordinola G. Variabilidad en la posición y trayectoria del conducto alveolar inferior de pacientes atendidos en la Clínica Estomatológica Upao 2016”. [Tesis para obtener el Título de Cirujano Dentista]. Trujillo: Perú. Universidad Privada Antenor Orrego; 2015[citado 20 de enero de 2021]. Disponible en:  
<https://repositorio.upao.edu.pe/handle/20.500.12759/3364>
17. Delamare E, Salatino G, Boessio M, Dias H, Furianetto T, Dias H. Topographic relationship of impacted third molars and mandibular canal: correlation of panoramic radiograph signs and CBCT images. Braz J Oral Sci. [Internet]. 2012[citado 20 de enero de 2021]; 11(3): 411-5. DOI:  
[pid=S1677-32252012000300013](https://doi.org/10.1590/S1677-32252012000300013)
18. Bhaskar S. Histología y Embriología, Bucal, De Orban. 11ª Edición. St. Louis, Missouri. U.S.A.: Mosby, 1991[citado 20 de enero de 2021].
19. López J. García. Cirugía Oral. 1ª edición. Editorial Interamericana Mc Graw Hill. México D.F. 1991 [citado 20 de enero de 2021].
20. Mario E. Anatomía Odontológica Funcional y Aplicada. 2ª Edición. Librería “El Ateneo” Editorial Buenos Aires. [Internet]. 2003[citado 20 de enero de 2021], pág. 462. Disponible en: <https://insebas.files.wordpress.com/2017/02/figun-anatomc3ada-odontologica-funcional-y-aplicada.pdf>
21. Gay C, Berini L. Tratado de Cirugía Bucal. Tomo I. Madrid: Ediciones Ergón, 2003[citado 20 de enero de 2021].
22. Pozo K. Posición del tercer molar en relación a la ubicación del canal mandibular en pacientes adultos jóvenes de la ciudad de Huánuco 2016. [Tesis de Grado]. Huánuco: Universidad De Huánuco. 2016[citado 20 de enero de 2021]. Disponible en:

<http://repositorio.udh.edu.pe/handle/123456789/620;jsessionid=3260D71D151A9124D7C72C23EC185F83>

23. Chávez M, Mansilla J, Pompa A, Kjaer I. The human mandibular canal arises from three separate canals innervating different tooth groups. *J Dent Res* [Internet]. 1996[citado 20 de enero de 2021]; 75(8): 1540-1544. DOI: [10.1177/00220345960750080401](https://doi.org/10.1177/00220345960750080401)

24. Gúzman C. Et al. Canal mandibular bífido: Presentación de una Serie de casos. *Rev. Avances en Odontoestomatología*. [Internet]. 2012[citado 20 de enero de 2021]; 28 (2). DOI: [pid=S0213-12852012000200003](https://doi.org/pid=S0213-12852012000200003)

25. Roca L, Felez J, Berini L, Gayescoda C. Técnicas radiológicas para la identificación anatómica del conducto dentario inferior respecto al tercer molar inferior. *Anales Odontoestomatología*. [Internet]. 1995[citado 20 de enero de 2021]; 2: 44-48. PMID: [1134-3605](https://pubmed.ncbi.nlm.nih.gov/11343605/)

26. Fuentes Ramón, Arias Alain, Borie-Echevarría Evelyn. Radiografía Panorámica: Una Herramienta Invaluable para el Estudio del Componente Óseo y Dental del Territorio Maxilofacial. *Int. J. Morphol.* [Internet]. 2021 [citado 20 de enero de 2021]; 39(1): 268-273. DOI: <http://dx.doi.org/10.4067/S0717-95022021000100268>

27. Navarro C, García F, Ochandiano S. *Cirugía Oral y Maxilofacial*. 2ª ed. Madrid. Arán ediciones sl; 2009[citado 20 de enero de 2021].

28. Langlais R, Langland O, Nortjé C. Normal Anatomy of the jaws. En: Langlais R, Langland O, Nortjé C. *Diagnostic imaging of the jaws*. Estados Unidos: Williams& Wilkins. 1995[citado 20 de enero de 2021]; 77-86.

29. Gay C, Berini L. *Cirugía Bucal*. Barcelona, España: Océano/Ergon; 2010[citado 20 de enero de 2021].



30. Hernández R, Mendoza C. Metodología de la investigación: las tres rutas cuantitativa, cualitativa y mixta. 1th. ed. Mexico: In Mc Graw Hill; [Internet]. 2018 [citado 9 de marzo del 2022]. Disponible en:

[http://www.biblioteca.cij.gob.mx/Archivos/Materiales\\_de\\_consulta/Drogas\\_de\\_Abuso/Articulos/SampieriLasRutas.pdf](http://www.biblioteca.cij.gob.mx/Archivos/Materiales_de_consulta/Drogas_de_Abuso/Articulos/SampieriLasRutas.pdf)

31. Johnson R. Probabilidad y Estadística para ingenieros. Octava edición. Pearson. 2012. [citado 20 de enero de 2021]. Pág. 608.

32. Domínguez J. Universidad Católica Los Ángeles de Chimbote | ULADECH CATÓLICA: [internet]. [Citado 20 de enero de 2021]. Disponible en: <https://www.uladech.edu.pe/images/stories/universidad/documentos/2016/codigo-de-etica-para-la-investigacion-v001.pdf>

# **ANEXOS**

## ANEXO 01:



UNIVERSIDAD CATÓLICA LOS ÁNGELES  
CHIMBOTE

### CARTA DE PRESENTACIÓN



UNIVERSIDAD CATÓLICA LOS ÁNGELES  
CHIMBOTE  
FILIAL TRUJILLO  
CARRERA PROFESIONAL DE ODONTOLÓGÍA

Trujillo, 09 de diciembre del 2020

Dra. LUZ LILIA AÑAGUARI VALENZUELA  
CENTRO DE RADIOLOGÍA Y TOMOGRAFÍA DENTAL - RADIO ODONTO DIGITAL

Presente

De mi especial consideración:

Es grato dirigirme a usted para saludarla muy cordialmente en mi condición de Coordinador de Carrera de la Escuela Profesional de Odontología de la Universidad Católica Los Ángeles de Chimbote Filial Trujillo. Siendo el motivo de la presente manifestarle que, en el marco del cumplimiento curricular de la carrera profesional de odontología, en el curso de Tesis II, nuestro alumno, ORTIZ HUAMÁN, Eduardo Antonio; debe llevar a cabo el desarrollo de su proyecto de tesis titulado: "POSICIÓN DEL TERCER MOLAR EN RELACIÓN AL CONDUCTO DENTARIO INFERIOR EN PACIENTES ATENDIDOS EN EL CENTRO RADIOGRÁFICO "RADIO ODONTO DIGITAL", DISTRITO DE TRUJILLO, PROVINCIA DE TRUJILLO, DEPARTAMENTO DE LA LIBERTAD. PERIODO 2017-2019"; Así mismo para realizar el presente trabajo se ha seleccionado a su digna institución motivo por el cual se solicita dar las facilidades a nuestro alumno y pueda ejecutar con toda normalidad su proyecto de tesis.

Es propicia la oportunidad, para reiterarle las muestras de mi especial consideración y estima personal.

Atentamente

**ANEXO 02:**

**POSICIÓN DEL TERCER MOLAR EN RELACIÓN AL CONDUCTO DENTARIO INFERIOR EN PACIENTES ATENDIDOS EN EL CENTRO RADIOGRÁFICO “RADIO ODONTO DIGITAL”, DISTRITO DE TRUJILLO, PROVINCIA DE TRUJILLO, DEPARTAMENTO DE LA LIBERTAD, PERIODO 2017- 2019.**



**AUTOR: ORTIZ HUAMÁN, EDUARDO ANTONIO**

**FICHA DE RECOLECCIÓN DE DATOS**

Fecha: \_\_\_\_\_

				<b>CLASIFICACIÓN PELL Y GREGORY</b>				<b>CLASIFICACIÓN DE LANGLAIS</b>						
RX	EDAD	SEXO	MOLAR	POSICION DEL TERCER MOLAR INFERIOR			GENERAL	RELACIÓN CON EL CONDUCTO DENTARIO INFERIOR					GENERAL	
				A	B	C		INTACTO	BANDA OSCURA	ADELGAZAMI ENTO	PERDIDA DE CONTINUIDAD	CAMBIO DE DIRECCION		
								1	2	3	4	5		

*Fuente: Ibarra F. Ficha de recolección de datos de la Frecuencia de la localización de las terceras molares inferiores en radiografías panorámicas de pacientes atendidos en el centro de atención ambulatorio central guayas (CAA # 6), Guayaquil - Ecuador, 2014-2015. (12)*

## INSTRUMENTO DE EVALUACIÓN

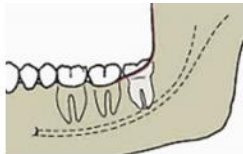
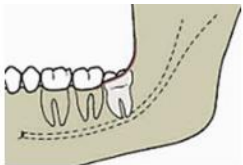
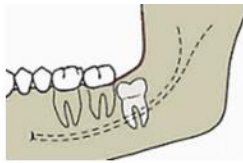
### CLASIFICACIÓN DE LANGLAIS DE ACUERDO A LA PROXIMIDAD

#### DE LAS TERCERAS MOLARES AL CONDUCTO DENTARIO

CLASIFICACION	HALLAZGO	DESCRIPCION
1	INTACTO	No se observan relación de las raíces del tercer molar con el conducto dentario Inferior. <sup>28</sup>
2	BANDA OSCURA	Se observa una banda radiolúcida que pasa por encima de las raíces de los terceros molares. <sup>28</sup>
3	ADELGAZAMIENTO	Se observa una disminución en el diámetro del conducto dentario inferior que atraviesa las raíces de terceros molares. <sup>28</sup>
4	PERDIDA DE CONTINUIDAD	Se observa borramiento del conducto dentario inferior al pasar por las raíces del tercer molar. <sup>28</sup>
5	CAMBIO DE DIRECCION	Se observa un cambio brusco en el recorrido del conducto dentario inferior con relación al tercer molar. <sup>28</sup>

*Fuente: Langlais R, Langland O, Nortjé C. (28)*

**CLASIFICACIÓN SEGÚN PELL Y GREGORY DE ACUERDO A  
SU POSICIÓN DE LA LOCALIZACIÓN DE LAS TERCERAS  
MOLARES**

<b>POSICIÓN</b>	<b>DESCRIPCION</b>	<b>GRAFICO</b>
<b>A</b>	El punto más alto del tercer molar está por encima del plano oclusal del segundo molar	
<b>B</b>	El punto más alto del tercer molar está ubicado por debajo del plano oclusal	
<b>C</b>	El punto más alto del tercer molar está ubicado por debajo de la línea cervical del segundo molar	

*Fuente: Gay C, Berini L. (29)*



ANEXO 03:

**CALIBRACIÓN DEL INSTRUMENTO**



FICHA DE RECOLECCION DE DATOS

Fecha: 20/10/2020

RX	EDAD	SEXO	MOLAR	POSICION DEL TERCER MOLAR INFERIOR			GENERAL	RELACION CON EL CONDUCTO DENTARIO INFERIOR					GENERAL		
				A	B	C		1	2	3	4	5			
1	27 años	Femenino	4.8	X											
	27 años	Femenino	3.8	X				X							
2	29 años	Masculino	4.8	X				X							
	29 años	Masculino	3.8	X				X							
3	31 años	Masculino	4.8	X				X							
	31 años	Masculino	3.8	X				X							
4	26 años	Femenino	4.8			X						X			
	26 años	Femenino	3.8			X						X			

CD. Miguel Palis Traversa Paço  
C.O.P. 8049 - RNE 1072

FICHA DE RECOLECCION DE DATOS

Fecha: 20/10/2020

RX	EDAD	SEXO	MOLAR	POSICION DEL TERCER MOLAR INFERIOR			GENERAL	RELACION CON EL CONDUCTO DENTARIO INFERIOR					GENERAL	
				A	B	C		1	2	3	4	5		
								INTACTO	BANDA OSCURA	ADELGAZAMI ENTO	PERDIDA DE CONTINUIDAD	CAMBIO DE DIRECCION		
5	38 años	Femenino	4.8	X				X						
	38 años	Femenino	3.8		X									
	32 años	Femenino	4.8		X						X			
6	32 años	Femenino	3.8		X			X						
	28 años	Femenino												
7	28 años	Femenino	3.8			X					X			
	27 años	Masculino	4.8		X						X			
8	27 años	Masculino	3.8		X			X						

CD. Miguel Falla Trellera Puga  
C.O.P. 9039 - I.M.S. 1072



FICHA DE RECOLECCION DE DATOS

Fecha: 20/10/2020

RX	EDAD	SEXO	MOLAR	POSICION DEL TERCER MOLAR INFERIOR			GENERAL	RELACION CON EL CONDUCTO DENTARIO INFERIOR					GENERAL	
				A	B	C		1	2	3	4	5		
														INFACTO
5	38 años	Femenino	4.8	X			X							
	38 años	Femenino	3.8		X									
6	32 años	Femenino	4.8	X					X					
	32 años	Femenino	3.8		X		X							
7	28 años	Femenino	3.8			X								
	28 años	Femenino	4.8		X				X					
8	27 años	Masculino	4.8	X										
	27 años	Masculino	3.8		X		X							

CD. Miguel Félix Trevelta Puga  
C.O.P. 9939 - I.M.E. 1074

## RESULTADOS DE LA PRUEBA DE CALIBRACIÓN

Concordancia Inter observador de la Posición del Tercer Molar inferior según Pell y Gregory.

---

<i>Pieza:</i>	4.8	<i>Pieza:</i>	3.8
<i>Muestra =</i>	28	<i>Muestra =</i>	30
<i>Kappa =</i>	1	<i>Kappa =</i>	1
<i>P =</i>	0.0000	<i>P =</i>	0.0000

---

Concordancia Inter observador de la Posición del Tercer Molar inferior según Clasificación de Langlais.

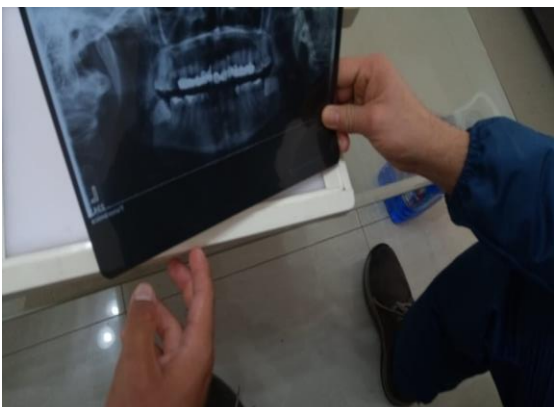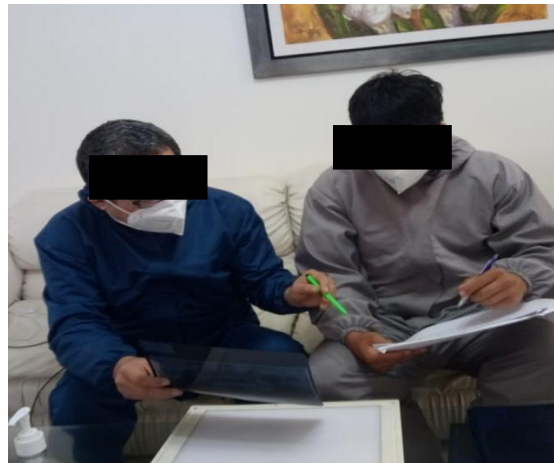---

<i>Pieza:</i>	4.8	<i>Pieza:</i>	3.8
<i>Muestra =</i>	28	<i>Muestra =</i>	30
<i>Kappa =</i>	0.844	<i>Kappa =</i>	0.949
<i>P =</i>	0.0000	<i>P =</i>	0.0000

---

**EVIDENCIAS FOTOGRÁFICAS**

**FOTOS DE LA REALIZACIÓN DE LA CALIBRACIÓN CON EL ESPECIALISTA  
RADIOLOGÍA BUCAL Y MAXILOFACIAL**



**ANEXO 04:**

**RESPUESTA DE SOLICITUD PARA LA CALIBRACIÓN**

Trujillo, 20 de noviembre del 2020

C.D. Esp. Miguel Félix Tresierra puga

**ASUNTO: SOLICITO PERMISO PARA CALIBRACIÓN DE PROYECTO DE TESIS**


Yo, Eduardo Antonio Ortiz Huamán identificado con DNI N° 76912574; alumno del VII ciclo de la carrera de odontología de la universidad Los Ángeles de Chimbote Sede Trujillo; me presento y expongo lo siguiente:

Sirva la presente para solicitarle permiso para desarrollar con usted la validación de mi proyecto de tesis que lleva por título: Posición del tercer molar en función al conducto dentario inferior en pacientes atendidos en el centro radiográfico "Radio Odonto Digital", distrito de Trujillo, provincia de Trujillo, departamento de la libertad, periodo 2017-2019; bajo la supervisión del docente Tutor Mg. Reyes Vargas, Augusto Enrique.

Le agradezco de antemano su pronta respuesta y me despido atentamente.



Eduardo Antonio, Ortiz Huamán



C.D. Esp. Miguel Félix Tresierra puga

**C.D. Miguel Félix Tresierra Puga**  
C.O.P. 9039 - RNE 1072

**ENVIO DE SOLICITUD PARA RESPUESTA DEL CENTRO  
RADIOGRÁFICO “RADIO ODONTO DIGITAL” PARA LA  
EJECUCIÓN**

Anexo 6

**SOLICITUD DE PERMISO EJECUCION DE PROYECTO**

Trujillo, 21 de octubre del 2019

**DRA. LUZ LILIA AÑAGUARI VALENZUELA**

**AL”**

**LUZ LILIA AÑAGUARI VALENZUELA**

Presente:


Yo Ortiz Huamán, Eduardo Antonio identificado con DNI 76912574; Alumno del VII ciclo de la carrera de odontología, me dirijo a usted y expongo: **relación**

Con el jefe del centro radiográfico “Radio Odonto Digital “, solicito el permiso de ejecución de mi proyecto de tesis de título: Posición del tercer molar en función al conducto dentario inferior en pacientes atendidos en el centro radiográfico “ Radio Odonto Digital”, distrito de Trujillo , provincia de Trujillo, departamento de La Libertad, periodo 2017 – 2019.

Esta investigación tendrá una duración de cuatro meses.

Agradezco y me despido esperando su pronta respuesta.

Atte.



---

Ortiz Huamán, Eduardo Antonio

DNI 76912574



**ANEXO 05:**

**RESPUESTA DE ACEPTACIÓN DEL CENTRO RADIOGRÁFICO “RADIO  
ODONTO DIGITAL” PARA LA EJECUCIÓN**



**Centro de Radiología y Tomografía Dental**

Se le hace entrega al Sr: Eduardo Antonio Ortiz Huaman identificado con DNI N° 76912574 alumno del VII ciclo en Odontología la cantidad de 200 radiografías panorámicas para la ejecución de proyecto de tesis de título Posición del tercer molar en relación al conducto dentario inferior dichas imágenes se encuentran dentro mi centro Radiológico ubicado en Calle Los Diamantes 186 Urb. Santa Ines Barrio Medico- Trujillo.

Atte:

Dra: Luz Lilia A. Valenzuela

Especialista en Radiología Dental

R.N.E. N° 979

Trujillo 20 de Noviembre de 2020

**FOTOS DE LA REALIZACIÓN DE LA EJECUCIÓN EVALUANDO LAS  
RADIOGRAFÍAS**

