



**UNIVERSIDAD CATÓLICA LOS ÁNGELES DE
CHIMBOTE
FACULTAD DE CIENCIAS DE LA SALUD
ESCUELA PROFESIONAL DE ODONTOLOGÍA**

**COLOCACIÓN DE IMPLANTES CON CARGA TARDÍA, EN
PACIENTE EDÉNTULO TOTAL CON REBORDE ATRÓFICO,
PARA REHABILITACIÓN CON PRÓTESIS HÍBRIDA.
REPORTE DE UN CASO.**

**TRABAJO ACADÉMICO PARA OPTAR EL TÍTULO DE
SEGUNDA ESPECIALIDAD EN PERIODONCIA E
IMPLANTES**

**AUTOR
RAMIREZ RIOS, JULIO CESAR
ORCID: 0009-0009-7030-6471**

**ASESOR
SUÁREZ NATIVIDAD, DANIEL ALAIN
ORCID: 0000-0001-8047-0990**

**CHIMBOTE - PERÚ
2023**



FACULTAD DE CIENCIAS DE LA SALUD

**ESCUELA PROFESIONAL DE ODONTOLOGÍA SEGUNDA ESPECIALIDAD EN
PERIODONCIA E IMPLANTES**

ACTA N° 0004-119-2024 DE SUSTENTACIÓN DEL INFORME DE TESIS

En la Ciudad de **Chimbote** Siendo las **11:00** horas del día **26** de **Enero** del **2024** y estando lo dispuesto en el Reglamento de Investigación (Versión Vigente) ULADECH-CATÓLICA en su Artículo 34º, los miembros del Jurado de Investigación de tesis del Programa de **ODONTOLOGÍA SEGUNDA ESPECIALIDAD EN PERIODONCIA E IMPLANTES**, conformado por:

REYES VARGAS AUGUSTO ENRIQUE Presidente
ROJAS BARRIOS JOSE LUIS Miembro
TRAVEZAN MOREYRA MIGUEL ANGEL Miembro
Mgtr. SUAREZ NATIVIDAD DANIEL ALAIN Asesor

Se reunieron para evaluar la sustentación del informe de tesis: **COLOCACIÓN DE IMPLANTES CON CARGA TARDÍA, EN PACIENTE EDÉNTULO TOTAL CON REBORDE ATRÓFICO, PARA REHABILITACIÓN CON PRÓTESIS HÍBRIDA. REPORTE DE UN CASO.**

Presentada Por :
(0110110032) **RAMIREZ RIOS JULIO CESAR**

Luego de la presentación del autor(a) y las deliberaciones, el Jurado de Investigación acordó: **APROBAR** por **UNANIMIDAD**, la tesis, con el calificativo de **13**, quedando expedito/a el/la Bachiller para optar el GRADO ACADÉMICO de **Título de Segunda Especialidad en Periodoncia e Implantes.**

Los miembros del Jurado de Investigación firman a continuación dando fe de las conclusiones del acta:

REYES VARGAS AUGUSTO ENRIQUE
Presidente

ROJAS BARRIOS JOSE LUIS
Miembro

TRAVEZAN MOREYRA MIGUEL ANGEL
Miembro

Mgtr. SUAREZ NATIVIDAD DANIEL ALAIN
Asesor



CONSTANCIA DE EVALUACIÓN DE ORIGINALIDAD

La responsable de la Unidad de Integridad Científica, ha monitorizado la evaluación de la originalidad de la tesis titulada: COLOCACIÓN DE IMPLANTES CON CARGA TARDÍA, EN PACIENTE EDÉNTULO TOTAL CON REBORDE ATRÓFICO, PARA REHABILITACIÓN CON PRÓTESIS HÍBRIDA. REPORTE DE UN CASO. Del (de la) estudiante RAMIREZ RIOS JULIO CESAR , asesorado por SUAREZ NATIVIDAD DANIEL ALAIN se ha revisado y constató que la investigación tiene un índice de similitud de 19% según el reporte de originalidad del programa Turnitin.

Por lo tanto, dichas coincidencias detectadas no constituyen plagio y la tesis cumple con todas las normas para el uso de citas y referencias establecidas por la Universidad Católica Los Ángeles de Chimbote.

Cabe resaltar que el turnitin brinda información referencial sobre el porcentaje de similitud, más no es objeto oficial para determinar copia o plagio, si sucediera toda la responsabilidad recaerá en el estudiante.

Chimbote, 11 de Marzo del 2024



Mgtr. Roxana Torres Guzman
RESPONSABLE DE UNIDAD DE INTEGRIDAD CIENTÍFICA

3. Dedicatoria

Dedico de todo corazón este trabajo académico a mi madre,
que desde allá arriba donde se encuentre,
siempre está velando por mí,
haciendo posible que mi esfuerzo de resultados,
gracias por tu bendición a diario,
te ofrezco este trabajo como ofrenda a tu esfuerzo
por hacer de mi un hombre de bien que devuelve a la
sociedad con gratitud todo lo aprendido.

4. Agradecimiento

Al llegar a este final de cuento para este ambicioso proyecto, con el corazón jubiloso y rebosante de alegría, lo primero que se me viene a la mente es decir ¡Muchísimas Gracias!

A ti mi Dios, quien estas detrás de todo lo que logra el ser humano con su esfuerzo y con la bendición que tu das.

A mi familia, que son el soporte de mis emociones y el motivo a seguir creciendo y brindarles el fruto de mi esfuerzo.

A mi Universidad ULADECH CATOLICA mi alma mater, a ti gracias, porque en tus aulas pude adquirir todo el conocimiento y volcarlo en favor de mis pacientes.

A Ud. Dr. Daniel Suarez, asesor del Taller de Investigación, que, sin su ayuda constante, no hubiera sido posible poder culminar satisfactoriamente con este proyecto tan importante

A todos los docentes de la especialidad de periodoncia e Implantes, en especial a Ud. Dr. Juan Carlos Iparraguirre, docente de la especialidad, que, con esa sencillez, pero con un conocimiento y experiencia única, supiste entregarnos sin contemplaciones su nutrido entendimiento de la materia que nos concierne.

¡GRACIAS TOTALES!

5. Índice general

1. Caratula.....	I
2. Jurado.....	II
3. Dedicatoria.....	III
4. Agradecimiento.....	IV
5. Índice general.....	V
6. Resumen.....	VI
7. Abstract.....	VII
I. Introducción.....	1
II. Marco teórico.....	3
2.1 Antecedentes.....	3
2.2 Bases teóricas.....	7
III. Metodología.....	21
3.1 Presentación del caso.....	21
3.2 Materiales y métodos.....	23
3.3 Principios éticos.....	26
IV. Resultados.....	27
4.1 Resultados.....	27
4.2 Discusión.....	27
V. Conclusiones.....	29
VI. Recomendaciones.....	30
Referencias bibliográficas	31
Anexos.....	35
Anexo 01. Matriz de consistencia.....	35
Anexo 02. Instrumento de recolección de datos.....	36
Anexo 03. Formato de consentimiento informado.....	40
Anexo 04. Evidencias de ejecución.....	43
Anexo 05. Declaración jurada.....	58

7. Resumen

Desde el comienzo de la implantología oral, el tratamiento con implantes oseointegrados fue concebido, fundamentalmente, para la rehabilitación funcional de los pacientes con edentulismo total, hay que estar seguro que a largo plazo va a producirse una atrofia tanto en el maxilar superior como en la mandíbula. Esto es un reto para el profesional, por la implicancia quirúrgica y prostodóncicas que representa. El objetivo del caso clínico es mostrar la técnica, el manejo clínico y la evolución clínica de la colocación de un implante con carga tardía. Metodología: paciente de 82 años de edad, sexo masculino, motivo de consulta dificultad masticatoria con prótesis actual, no presenta antecedentes de importancia para el caso, no alergias, se han realizado los exámenes auxiliares correspondientes, llegando al diagnóstico de: edéntulo total con reborde atrófico en el maxilar inferior. Resultado: El plan de tratamiento es la colocación de implantes dentales para una rehabilitación protésica híbrida. Se ha mostrado la técnica, manejo clínico y evolución de la colocación de implantes con carga tardía. Se ejecuta la técnica de colocación de implantes dentales de carga tardía, respetando el protocolo de atención que establece la técnica para paciente edéntulo con reborde atrófico. Se ha rehabilitado integralmente a un paciente edéntulo total con reborde atrófico, mediante la colocación de implantes y la colocación de prótesis híbrida. Conclusión: La colocación de implantes múltiples en reborde atrófico, para poder rehabilitar con una prótesis híbrida, es un tratamiento de primera elección para rehabilitar a un paciente edéntulo.

Palabras clave: Edéntulo, Implantes dentales, Reborde atrófico.

8. Abstract

Since the beginning of oral implantology, treatment with osseointegrated implants was conceived, fundamentally, for the functional rehabilitation of patients with total edentulism, it must be sure that in the long term atrophy will occur in both the upper jaw and the jaw. This is a challenge for the professional, due to the surgical and prosthodontic implications it represents. The objective of the clinical case is to show the technique, clinical management and clinical evolution of the placement of an implant with delayed loading. Methodology: 82-year-old patient, male, reason for consultation: chewing difficulty with current prosthesis, no significant history for the case, no allergies, the corresponding auxiliary examinations have been performed, leading to the diagnosis of: completely edentulous with ridge atrophic in the lower jaw. Result: The treatment plan is the placement of dental implants for hybrid prosthetic rehabilitation. The technique, clinical management and evolution of implant placement with delayed loading have been shown. The technique for placing late-loading dental implants is carried out, respecting the care protocol established by the technique for edentulous patients with atrophic ridge. A completely edentulous patient with an atrophic ridge has been comprehensively rehabilitated through the placement of implants and the placement of a hybrid prosthesis. Conclusion: The placement of multiple implants in the atrophic ridge, in order to rehabilitate with a hybrid prosthesis, is a first-choice treatment to rehabilitate an edentulous patient.

Keywords: Edentulous, Dental implants, Atrophic ridge.

I. Introducción

El tratamiento con implantes dentales es un gran avance en la odontología para recuperar las piezas perdidas sin afectar estructuras adyacentes, sin embargo, dicho tratamiento requiere una buena cantidad y calidad ósea para alcanzar una buena estabilidad a lo largo del tiempo. (1)

La pérdida ósea después de una exodoncia trae consigo una reducción en volumen entre el 40 y 60 % durante los 3 primeros años y varía entre 0,25% y 0,5% cada año. Esta situación clínica genera un defecto en el volumen y en la arquitectura crestral alveolar, que son esenciales para la colocación de implantes en posición ideal, y su posterior rehabilitación protésica estética. (1)

Desde el comienzo de la implantología oral, el tratamiento con implantes oseointegrados fue concebido, fundamentalmente, para la rehabilitación funcional de los pacientes con edentulismo total. (2). Si el paciente presenta edentulismo, hay que estar seguro que a largo plazo va a producirse una atrofia tanto en el maxilar superior como en la mandíbula, esto avanza del hueso alveolar residual y también hay una pérdida del soporte maxilofacial. Esto es un reto para el profesional, por la implicancia quirúrgica y protodóncicas que representa. (3)

Para rehabilitación con prótesis fija para pacientes edéntulos totales necesita un diagnóstico global y una planificación basado en aspectos clínicos y radiológicos. Los protocolos clínicos, se pueden realizar con diferentes actos quirúrgicos, una o dos cirugías, y con respecto al número 4 a 10 implantes, la elaboración y diseño de la prótesis con resina o cerámica, puede ser cementada o atornillada, y el tipo de carga funcional, diferida o inmediata. (4,5)

Clínicamente la rehabilitación con totales fijas e implantosoportadas es una muy favorable alternativa y satisface la necesidad estética y funcional de pacientes edéntulos, aunque respecto a los procedimientos exige una integración de técnicas, cirugías, prótesis y mantenimiento. (6,10).

Estudios realizados a largo plazo confirman que este tipo de tratamiento con implantes es el que más éxito tiene. (7,10) Este tipo de rehabilitación en maxilares edéntulos mediante implantes fijos (6,9). demuestra su efectividad a los 10 años, con un 90 % de supervivencia de los

implantes (6,8). Pero en el seguimiento se puede encontrar complicaciones prostodóncicas, relacionado a la fractura de la resina en las prótesis de metal resina. (7)

Es esencial seguir un protocolo de mantenimiento, con el objetivo de conseguir una estabilidad de tejidos periimplantarios, así evitar que aparezcan complicaciones biológicas como la periimplantitis y también complicaciones prostodóncicas (ej. fractura de tornillos protésicos) (8,10)

Por lo expuesto se ha planteado el siguiente problema; ¿Cuál es la técnica, el manejo clínico y la evolución clínica de la colocación de un implante con carga tardía? Se tiene como objetivo general: mostrar la técnica, el manejo clínico y la evolución clínica de la colocación de un implante con carga tardía; Y como objetivos específicos: mostrar el manejo clínico de la colocación de un implante dental; rehabilitar integralmente a un paciente edéntulo total con reborde atrófico, mediante implantes dentales y prótesis híbrida.

El presente reporte de caso clínico tiene una justificación teórica porque presenta una revisión actualizada de conceptos, antecedentes y un marco teórico respecto a la regeneración ósea guiada previo a la colocación de un implante dentario y su posterior rehabilitación con prótesis híbrida; tiene una justificación clínica, porque mediante la aplicación del protocolo clínico en forma ordenada, específica para la técnica, el manejo clínico y la evolución clínica de la colocación de un implante con carga tardía, y la rehabilitación integral de un paciente edéntulo total con reborde atrófico, mediante implantes dentales y prótesis híbrida; tiene una justificación social porque al reportar este caso se va a tener un aporte respecto a la técnica de colocación de implante dentario de carga tardía, permitiendo que los especialistas y los odontólogos de práctica general que están en relación a la colocación de implantes dentales tomen como referencia lo ejecutado en el presente trabajo.

II. Marco teórico

2.1 Antecedentes

Padilla C., Marroquín C. (Lima,2021) en su artículo titulado “Tiempos de instalación y de carga en implantología oral”. Objetivo: La implantología oral es la especialidad que ha revolucionado la odontología, y es de crucial importancia, realizar una práctica aplicando los procedimientos clínicos basados en evidencia científica. Asimismo, se han desarrollado múltiples protocolos y consensos. Es por ello, que el éxito radica en realizar un adecuado análisis preoperatorio (clínico y tomográfico), metodología: aplicando sólidas bases teóricas y evaluando riesgos de cada caso para realizar tratamientos predecibles y exitosos. La presente revisión, sintetiza las indicaciones, los aspectos quirúrgicos y recomendaciones de los tiempos de instalación y carga; así como las consideraciones para el manejo de restauraciones provisionales en implantología oral. Resultados: Se han establecido cuatro tiempos para la instalación de los implantes dentales: Inmediata (implante tipo 1), temprana (implantes tipo 2 y 3) y tardía (implante tipo 4) y tres tiempos para la carga de los implantes dentales: Inmediata, temprana y convencional. Conclusión: asimismo, es importante considerar aspectos biológicos para el manejo adecuado de los tejidos periimplantarios orientados a lograr restauraciones óptimas, funcionales y estéticas. (11)

Narvárez M. (Quito, Ecuador, 2021), en su trabajo “Análisis retrospectivo de fracaso de implantes dentales en los pacientes de la clínica odontológica durante el periodo de enero del 2010 a diciembre del 2020”. Los implantes dentales han impactado positivamente llevando a un mayor incremento en la colocación de implantes alrededor del mundo. Conforme aumenta la colocación de implantes también aumenta las complicaciones asociados al fracaso de implantes dentarios. Se considera que un implante se pierde cuando produce dolor continuo, movilidad, y la única alternativa es la remoción por parte del profesional. El objetivo del presente estudio fue evaluar el fracaso de los implantes y su asociación con otros factores. Metodología, estudio de tipo retrospectivo, descriptivo y longitudinal, en un periodo de 10 años, evaluando sexo, edad, comorbilidad, y lugar anatómico donde se produce el fracaso. El análisis de datos ha incluido 2002 implantes que han sido colocados en 801 pacientes, y la tasa de fracaso llegó al 2,45 %, a través del análisis de Pearson se ha establecido que existe una relación entre comorbilidades y

fracasos de implantes. Conclusión: existen múltiples factores para el fracaso de los implantes, es mejor identificarlo antes del tratamiento, para minimizar y reducir el riesgo. (12)

Chillo A. (Ecuador, 2023). En su trabajo titulado “*Criterios de éxito y fracaso en implantes dentales óseo integrados* “. Objetivo: analizar factores intervinientes en el fracaso de los implantes dentales, complicaciones, factores de riesgo, a los implantes y a las técnicas quirúrgicas. Metodología: tipo revisión bibliográfica, buscando de literatura extraída de las bases de datos como PubMed, Redalyc, Elsevier, Scielo, Scopus, Science Direct, factor de impacto de la revista que publica el artículo a través de Scimago Journal Ranking (SJR), se obtuvo 72 artículos para realizar la revisión bibliográfica. Resultados: los factores de riesgo pueden estar relacionados al paciente, al implante y a las técnicas quirúrgicas, estas puedan estar clasificados en tipo biológica y mecánicas, en las primeras es la capacidad de permitir la oseointegración y la segunda, es por un diseño inadecuado de la carga del implante. Conclusión: hay relación entre complicaciones y factores de riesgo; por que las 2 producen inestabilidad a largo plazo. (13)

Medbouhi, Yacine, and Lisbeth Melchora Macote Orosco. (España, 2021) en su trabajo “*Protocolos de carga protésica en implantología* “. Objetivo: Aquí se comparan los diversos conceptos referentes a carga protésica implantológica. Metodología: También la relevancia de los dos conceptos muy importantes, oseointegración y estabilidad. Resultados: A partir de esto podemos decir que la carga protésica puede ser inmediata o de carga tardía o diferida. Cada tipo de carga tiene sus indicaciones y contraindicaciones. Resultados: Para elegir uno u otro tipo de técnica se hace individualmente, considerando la exigencia del paciente, desde el punto de vista psicológico, estético y de confort, se debe de considerar las capacidades también del operador. (14)

Jiménez J, Gavilanes A, Vélez V, Armijos G (Guayaquil, Ecuador, 2023) en su trabajo “*Odontología en rehabilitación oral post-implante* “. Los implantes dentales son muy utilizados en casos donde existen pérdidas dentales. Generalmente se acude a la cita odontológica luego de la extracción del diente. Con la pérdida dental, el hueso alveolar pasará por una fase de curación, y esto provocará cierta reabsorción vertical y horizontal. La colocación inmediata del implante puede acortar el tiempo de tratamiento y preservar el resto del hueso alveolar, además de esto, la estética bucal forma parte importante en la utilización de implantes dentales

manteniendo el equilibrio y la función del diente faltante. Las tasas de éxitos en los implantes dentales y la rehabilitación es elevada. Este método también puede beneficiar a pacientes fijos implantosoportados con restauraciones protésicas. Sin embargo, la terapia de implantes dentales enfrenta muchos desafíos relacionados con el éxito inmediato y a largo plazo, y los pacientes que se rehabilitan con terapia de implantes prostodóncicos generalmente tienen numerosas comorbilidades. La rehabilitación con implantes protésicos de pacientes suele ser un desafío en términos de lograr una mejora en su objetivo principal, la calidad de vida; sin embargo, hoy es una terapia segura y confiable. (15)

Duque V., Carretero L, y Manzano D. (Madrid, 2021). En su trabajo “Resultados clínicos de la rehabilitación fija con implantes KYT® en pacientes edéntulos totales “. Objetivo: mostrar los resultados del tratamiento con rehabilitación fija mediante implantes dentales en pacientes edéntulos totales. Metodología: muestra 15 pacientes en los cuales se ha colocado 143 implantes. Grabada y arenada para una rehabilitación total fija. Los implantes se han cargado diferidamente después de 4 a 6 meses. Resultados: hay una supervivencia y éxito del 99,3%. El 74,8% de los implantes fueron no sumergidos y el 25,2% sumergidos. En el 60% se realizó una cirugía básica y en el 40%, cirugía avanzada (regeneración ósea, elevación sinusal, injertos óseos). 111 implantes cargados de forma inmediata y 32 implantes de forma diferida. La rehabilitación se realizó con 22 prótesis totales fijas atornilladas. Se presentó la periimplantitis en el 13,2% de los implantes y las complicaciones prostodóncicas en el 18,1% de las prótesis. Conclusiones: el tratamiento con implantes dentales en pacientes edéntulos totales, es una buena alternativa por los altos porcentajes de éxito demostrado. (16)

Sigcho C. Tacuri N. (Ecuador, 2023) en su trabajo “Rehabilitación oral con implantes”. La presente revisión bibliográfica se enfocó en la rehabilitación oral con implantes, la misma tuvo como finalidad conocer la importancia de los implantes dentales y determinar las diferentes opciones protésicas establecidas en torno a estos aditamentos, logrando una rehabilitación oral funcional y estética en pacientes parcial o totalmente edéntulos. Se realizó una búsqueda de literatura por medio de artículos científicos de los últimos 10 años, esta información se obtuvo de las bases de datos como Google Scholar, PubMed, Elsevier, Redalyc, Scielo, Science Direct, a través de criterios de exclusión, inclusión, promedio de conteo de citas (ACC), y factor de impacto de la revista; después de la aplicación de todas estas herramientas se obtuvo un total de 52 artículos para realizar la revisión sistemática. Luego de analizar los artículos seleccionados

se determinó que los implantes dentales son una opción favorable para rehabilitar a un paciente con edentulismo, a partir de la evidencia recolectada, la literatura muestra que existen varios tipos de opciones protésicas siendo una de estas la prótesis fija sobre implantes dentro de la cual se plantea la corona individual, puentes y prótesis de arcada completa, dependiendo el tipo de edentulismo presente en el paciente; otra opción protésica es la sobredentadura y las prótesis híbridas las cuales son un método de restauración en pacientes totalmente edéntulos. Finalmente, una de las ventajas que presentan las prótesis implantosoportadas es su mayor aceptación frente a las prótesis convencionales, debido a que mejoran las condiciones de vida en el estado funcional, estético y psicológico del paciente. (17)

Girón M. H, Ríos-Calvo M del P. (Venezuela, 2022). En su trabajo “Expectativas y satisfacción del paciente edéntulo total mandibular en el área clínica de implantes dentales de la Universidad Santa María”. A lo largo del tiempo, se han propuesto diferentes alternativas para resolver el problema del edentulismo, tanto en la rehabilitación convencional como en la asociada a implantes, a objeto de restaurar función, fonación y estética; no obstante, es poco común indagar acerca de lo que aspira obtener la paciente una vez culminada la terapéutica rehabilitadora. El objetivo de investigación fue analizar las expectativas y satisfacción del paciente edéntulo total mandibular. Se trata de un estudio cuali-cuantitativo en modalidad estudio de casos, para el cual se seleccionaron 10 informantes candidatos a prótesis implantoretenida implantosoportada atornillada híbrida (PHISA) y 10 a prótesis implantoretenidas mucosoportadas removibles (SIMR), quienes fueron entrevistados antes y después de la respectiva intervención terapéutica. Los resultados mostraron similar satisfacción estética en ambos grupos y mayor satisfacción funcional en el grupo SIMR. Se concluye que los pacientes edéntulos totales mandibulares rehabilitados con SIMR perciben apropiada satisfacción, a tono con sus aspiraciones antes de iniciarse el tratamiento implantológico. De allí, la obligación del tratante de explorar las expectativas del paciente durante la planificación terapéutica, a fin de tomar decisiones clínicas que coadyuven a proporcionarle la mayor satisfacción posible y una mejor calidad de vida. (18)

Recalde S, Alfaro S, Encina S, Valiente D. (Chile, 2021), en su trabajo “Supervivencia de la prótesis sobre implantes dentales desde la percepción de estudiantes de implantología de la ciudad de Concepción – año 2021”. El presente estudio realizado con el objetivo de determinar la supervivencia de las prótesis sobre implantes desde la percepción de los estudiantes de

Implantología de la ciudad de Concepción – Año 2021. Para el efecto fueron sometidos a estudios 8 odontólogos con la especialidad de Implantología de la ciudad de Concepción que fueron encuestados obteniendo los siguientes resultados: según los Implantólogos el periodo de vida y durabilidad de la cerámica confeccionadas sobre los implantes dentales en un periodo de 6 o más años es del 100% y del acrílico es del 12,5%, mientras que opinaron que periodo de vida y durabilidad del Acrílico confeccionado sobre los implantes dentales en un periodo de 4 a 6 años es del 50% en 2 a 4 años es del 12,5% y 1 a 2 años es 25%. (19)

Che M, Serquen K. (Chiclayo, 2020). En su trabajo “Complicaciones y fracasos de los implantes dentales: una revisión a la literatura”. El tratamiento con implantes dentales ha demostrado gran efectividad, a pesar de ello, no es una técnica libre de impases. El objetivo de esta revisión bibliográfica fue analizar las complicaciones, factores de riesgo y los fracasos de la implantología oral a través de evidencia científica disponible en bases de datos y motores de búsqueda reconocidas a nivel internacional tales como PubMed, Dialnet, Wiley Online Library, Science Direct y Google Académico que inicialmente arrojó 166 títulos relacionados al tema. Tras pasar un proceso de selección, se obtuvieron 11 publicaciones científicas que se emplearon como muestra en la investigación que cumplieron los criterios de selección: artículos y tesis en texto completo que tuvieron relación con el tema, no se limitó la fecha de publicación y textos en inglés o español. El análisis de la literatura mostró que los fracasos más frecuentes de los implantes dentales son los de tipo biológico en un 82%, seguidos por los fracasos mecánicos en un 18%. También se encontró que el mayor número de complicaciones se presenta en la etapa postoperatoria en un 64%, y el principal factor de riesgo para la supervivencia de un implante es el tabaquismo en un 46%. (20)

2.2 Bases teóricas

Conceptos en implantología:

Concepto de oseointegración

En la actualidad los implantes tienen forma de una raíz de una pieza dentaria, y su fabricación es hecha de titanio que es un material altamente biocompatible, este permite que haya una unión biológicamente estable; a este proceso se denomina oseointegración. La implantología es una

especialidad en constante evolución, las investigaciones hacen que se presenten nuevas técnicas, que son más rápidas, predecibles y mínimamente invasivas.

Se considera que para que un implante tenga una adecuada oseointegración o anquilosis funcional, esta debe de tener una fijación inicial denominado estabilidad primaria, el cual se produce por el contacto o fricción que se da en la colocación del implante, entre el hueso cortical mineralizado y la superficie del implante. (21)

Mecanismos de regeneración ósea:

Osteoconducción:

Son materiales que tienen la propiedad de permitir el crecimiento y la organización del tejido óseo en aposición, hace uso del material de injerto (matrices extracelulares) como un esqueleto o andamio pasivo, para depositarse sobre el y también a su alrededor, Actualmente la gran mayoría de materiales de injerto tienen esta propiedad. (22)

Osteoinducción:

Se produce mediante un estímulo que tiene la capacidad de Inducir a las células a diferenciarse, actúa a nivel de los osteoblastos. Las proteínas morfogenéticas óseas (BMP), son los que actúan como mensajeros extracelulares. Se distinguen células osteoprecursoras determinadas e inducibles. Las determinadas son los que se encuentran en tejidos cercanos al hueso, ejm células del estroma, periostio, endostio, canales intracorticales, estos se diferencian en forma directa en osteoblastos, por lo cual hay formación ósea directa. La célula inducible, se encuentran alejados del tejido óseo, por lo que su estimulación es muy compleja. (22)

Osteogénesis:

Es la capacidad de producir tejido óseo, mediante la acción de elementos celulares y es mas restringida. Se produce solo cuando hay utilización de autoinjertos, implica el trasplante de células óseas de una parte del organismo a otras. (22)

Planificación de la colocación de varios implantes

Al planificar la inserción de tres o más implantes seguidos, hay múltiples consideraciones a tener en cuenta simultáneamente: los conceptos de espacio y angulaciones, el paralelismo en todas las dimensiones, la proximidad a las estructuras anatómicas y las relaciones entre las

posiciones de los implantes y las restauraciones planificadas. La guía quirúrgica para cirugía guiada por TC/CBCT permite la colocación óptima de varios implantes dentales de acuerdo con la restauración planificada, teniendo en cuenta todos estos aspectos. A partir de ahí se pueden colocar los implantes sin colgajos y con carga inmediata. La guía quirúrgica convencional permite la colocación óptima de varios implantes dentales de acuerdo con la restauración planificada y con la correcta salida de los pilares, pero con una precisión inferior y más riesgos para las estructuras anatómicas. En efecto, al comparar la precisión obtenida por un odontólogo con experiencia en el fresado de los lechos implantarios, el error medio puede ser de 6,1 mm (máximo 7,2 mm), mientras que en los métodos de cirugía guiada por ordenador el error medio es de 0,5 mm (máximo 1,2 mm). Por ello, la cirugía guiada es una técnica muy predecible y segura para la inserción quirúrgica de implantes, ya que proporciona al odontólogo un método preciso de fresado progresivo para conseguir un lecho óseo que favorece en gran medida la estabilidad primaria. La fijación definitiva de los implantes se consigue aplicando la fuerza necesaria con una llave dinamométrica de 35-50 Ncm. La importancia de la posición del implante para una restauración eficaz La posición de los implantes es crítica para la restauración. Algunos de los casos quirúrgicos y restauradores más complejos tratados en implantología involucran implantes únicos y múltiples. Algunos de los muchos aspectos complejos a considerar son: el grosor y las dimensiones de los tejidos blandos y el reborde alveolar, el soporte y contornos de la encía y la papila, la exposición gingival, las líneas de sonrisa e incluso la angulación del implante. Otra consideración protésica particularmente importante es el conocimiento de la posición adecuada del implante en función del tipo de restauración planificada; es decir, si está destinado a ser cementado o atornillado. Pequeñas variaciones en las posiciones de los implantes pueden conducir a dilemas de restauración particularmente difíciles de resolver. El posicionamiento preciso y predecible del implante a través de la planificación puede ser esencial para lograr el éxito estético y funcional deseado de la restauración. (23)

Fase quirúrgica

Guías quirúrgicas.

La guía quirúrgica permite una cirugía mínimamente invasiva y segura. El Glosario de Términos Protésicos (GPT) lo define como una guía quirúrgica utilizada para asistir en el buen posicionamiento quirúrgico y angulación de los implantes dentales. Su objetivo principal es dirigir el sistema de perforación del implante y proporcionar un posicionamiento preciso, de acuerdo con el plan de tratamiento quirúrgico e protésico. Para transferir con precisión el plan a la cirugía, los tratamientos de elección pasaron a ser guías quirúrgicas guiadas por imagen radiográfica personalizada asistida por ordenador. Para superar las limitaciones asociadas con la guía quirúrgica convencional, se desarrolló la guía quirúrgica basada en computadora. Una guía quirúrgica generada por computadora proporciona un enlace entre el plan de tratamiento y la cirugía real, transfiriendo con precisión el plan simulado al área quirúrgica. Esta guía quirúrgica está realizada mediante un proceso estereolitográfico y está hecha a medida para cada paciente. Como ya se ha expuesto anteriormente, la guía quirúrgica convencional permite la colocación óptima de varios implantes dentales de acuerdo con la restauración planificada y con la correcta salida de los pilares, pero con una precisión inferior y más riesgos para las estructuras anatómicas. La guía quirúrgica para cirugía guiada por CT/CBCT, permite superar los problemas asociados a la guía convencional. Aunque la guía que acabamos de mencionar es muy precisa y fiable, según el análisis de las desviaciones angulares medias obtenido, el más preciso y estable es el dentosoportado, superando los valores obtenidos en los casos de huesosoportado y mucosoportado. Las guías quirúrgicas comúnmente utilizadas pueden ser simples (con carillas bucales o palatinas/linguales de restauraciones planificadas) o más complejas (con pines de fijación). Cuando se utilizan estos aparatos convencionales, no hay correlación entre la restauración planificada y la anatomía ósea subyacente. Cuando se utilizan guías quirúrgicas guiadas por computadora, esta relación anatómica se puede establecer de manera predecible antes de la cirugía. A medida que aumenta el tamaño del área edéntula, existen cada vez menos referencias anatómicas que permitan una colocación precisa de los implantes. En una arcada completamente edéntula, además del reborde alveolar, los vestíbulos y el paladar, dejan de existir todas las referencias locales. La pérdida de hueso y tejido blando por enfermedad y atrofia periodontal, el desgaste de la dentadura postiza con el tiempo y la neumatización de los senos paranasales pueden dificultar el uso predecible de una guía quirúrgica tradicional. A pesar de su muy alto grado de precisión, la precisión verdaderamente absoluta no existe en ninguno de los sistemas de perforación guiada por TC. Pueden ocurrir

errores en todas las dimensiones en las guías estereolitográficas (SLA), al comparar la planificación virtual y las posiciones reales de los implantes reales. (23)

Cirugía y carga inmediata

El diseño macroscópico de los implantes también juega un papel importante en su éxito, por ser esencial en la estabilidad primaria en la cirugía. Por lo tanto, las modificaciones en el diseño del cuerpo del implante pueden incrementar el éxito de la oseointegración. Se han configurado los diversos tipos de implantes, produciéndolos con diferentes tamaños (longitud y diámetro) de forma a solucionar todos los tipos de volumen óseo relacionados con el grado de edentulismo unitario, parcial y total. De una manera general, se puede afirmar que las limitaciones al tamaño de los implantes están relacionadas esencialmente con la disponibilidad de hueso de la zona receptora. También es bien sabido que la superficie de contacto entre el hueso y el implante tiene una relación directa con su diámetro y longitud. Cuando se utilizan implantes con una superficie tratada con arenado y grabado ácido, se están mejorando las expectativas de éxito en los pacientes tratados con rehabilitaciones fijas. La razón para combinar estos tratamientos es la mejoría desde un punto de vista físico que se logra en la fijación mecánica: el arenado produce una macrorrugosidad óptima para una excelente fijación mecánica, mientras que el grabado ácido incorpora, a través de la microporosidad, un importante potencial para la adhesión de las proteínas morfogenéticas y de las células osteogénicas. Esta adhesión es esencial para iniciar los procesos biológicos de la cicatrización ósea. Como se mencionó anteriormente, los implantes con superficie arenada y grabada han sido utilizados con éxito en el tratamiento con rehabilitaciones fijas de los pacientes con edentulismo total con tasas superiores al 95%. La experiencia clínica ha demostrado que los implantes con superficie tratada con arenado y grabado ácido tienen una elevada tasa de éxito, mejorando el tiempo de cicatrización y haciendo posible la carga funcional temprana e inmediata. La cirugía sin colgajo y la carga inmediata han acortado el tiempo requerido entre la colocación del implante y la carga. Los pacientes experimentan menos dolor e hinchazón ya que se someten a menos traumatismos quirúrgicos. El tiempo de recuperación se acorta y la capacidad de reanudar la vida normal consume menos tiempo. Los resultados parecen indicar que la cirugía sin colgajo y la carga inmediata no alteran el nivel óseo cuando comparados con los protocolos clásicos de implantología. Aunque hay tecnologías disponibles que permiten la colocación inmediata de restauraciones definitivas, la

mayoría de los dentistas colocan restauraciones provisionales. Las razones para hacerlo son muchas. Ya sea que se realice con un colgajo o no, después de la cirugía no es posible predecir cómo se verán los contornos gingivales finales. Por otro lado, la observación de las reacciones tisulares de la restauración provisional proporciona información invaluable sobre los contornos gingivales y la estética. Ya sea que la colocación del implante sea guiada o no, aún existe la posibilidad de que ocurra una pequeña cantidad de fallas del implante. La mayoría de los fracasos relacionados con la cirugía ocurren dentro de los primeros 3 a 4 meses después de la colocación del implante. El manejo de los fracasos quirúrgicos y restauración de implantes puede realizarse más fácilmente antes de la inserción de la restauración definitiva. Una superficie oclusal de resina acrílica o una restauración compuesta reducen las fuerzas de impacto y muestran un mejor comportamiento de absorción de impactos que los materiales cerámicos, esta es una razón adicional para la colocación inmediata de restauraciones temporales de resina acrílica en lugar de restauraciones definitivas de porcelana. Otros aspectos igualmente importantes en la durabilidad y éxito de los implantes están relacionados con las cargas oclusales. El mayor riesgo de sobrecarga oclusal ocurre entre las 5-6 semanas. El diseño protésico de carga inmediata debe minimizar las fuerzas oclusales no axiales, que son especialmente desfavorables para el éxito del tratamiento. Otro aspecto tiene que ver con los diseños de las prótesis, que deben minimizar las cargas oclusales, como la ausencia, si es posible, de extremos libres (cantilevers) o de varios dientes pónicos. Siempre que sea posible, todos los implantes deben ferulizarse para evitar micromovimientos. La oclusión ideal es la oclusión mutuamente protegida. Los procedimientos mínimamente invasivos maximizan la comodidad del paciente al minimizar el daño tisular. La inserción de implantes sin colgajo tiene tasas de éxito comparables a la colocación convencional, lo que minimiza las complicaciones derivadas de la elevación de los tejidos blandos, como la infección, la dehiscencia y la necrosis de tejidos blandos o duros. A veces no somos capaces de realizar una cirugía sin colgajo, sobre todo cuando hay dientes que hay que extraer, placas óseas que hay que regularizar y reducir; o incluso cuando no tenemos la encía queratinizada y necesitamos realizar injertos. Todo ello implica un proceso quirúrgico más traumático, con mayor tiempo de cicatrización y recuperación. Cualquiera que sea la técnica quirúrgica para la colocación de implantes, eso no impide la adherencia diligente a los principios de la cirugía oral y la rehabilitación protésica. Se deben respetar los conceptos ya establecidos, tales como: planeamiento, profundidad y

angulación del implante, espaciamiento, generación de calor, manipulación mínimamente traumática de tejidos blandos y duros, injerto y cicatrización del tejido óseo y tejidos blandos, dental materiales, oclusión ideal, tiempos de osteointegración, y muchos otros, que convergen para obtener resultados exitosos. Sin embargo, las complicaciones quirúrgicas y protésicas de la implantología convencional o guiada por computadora también existen y están reportadas en la literatura. Las posibles complicaciones pueden ser quirúrgicas, implantológicas y prostodóncicas, pudiendo incluir incluso la fractura de los tornillos protésicos o de algún elemento de la estructura de la prótesis durante la osteointegración. Algunos autores afirman que es especialmente importante el "cumplimiento estricto" del protocolo para evitar complicaciones. Cuando no se consiga la estabilidad primaria en una rehabilitación total, habrá que sumergir los implantes y utilizar una prótesis removible convencional con acondicionador de tejidos, reduciendo las cargas oclusales sobre los implantes. (23)

Fase prostodóncica

La pérdida de hueso marginal periimplantario puede ser provocada por muchos factores como son la técnica quirúrgica, la posición del implante, la calidad de los tejidos periimplantarios, la presencia de microgap en la interfase implante-pilar y el diseño del implante, así como la respuesta mecánica de la unión prótesis-implante. Una adecuada adaptación clínica de la prótesis con un ajuste pasivo sobre los implantes es importante para mantener la oseointegración. Cuando el nivel de adaptación de la prótesis a los implantes no es aceptable, pueden surgir complicaciones biológicas y mecánicas y la tolerancia del hueso al estrés disminuye. La pérdida de hueso crestal puede ser un indicador clínico y biológico de la respuesta del hueso a la carga funcional de los implantes. Además de la incidencia de factores biomecánicos, esta pérdida ósea parece estar relacionada con la contaminación microbacteriana del microgap pilar - implante, sobre todo cuando esta unión está establecida por debajo de la mucosa y de la cresta ósea. Las prótesis dentales fijas implantosoportadas de arcada completa son ampliamente aceptadas como una opción de tratamiento para el edentulismo, manteniendo una tasa de supervivencia de los implantes muy por encima del 90%: 95% a los 5 años en pacientes en arcada maxilar y 97% a los 10 años en arcada mandibular. Estas rehabilitaciones se pueden realizar en una amplia gama de combinaciones de materiales que dependen de factores/limitaciones tanto clínicas como financieras. Históricamente, las estructuras metálicas

destinadas a reforzar las rehabilitaciones fijas soportadas por implantes de arcada completa se han combinado con dientes artificiales prefabricados de acrílico y de cerámica hechos a medida. A menudo descrita como prótesis completa fija, la combinación de una estructura metálica con dientes artificiales acrílicos prefabricados ha demostrado altas tasas de éxito, aunque presenta varias complicaciones relacionadas con la prótesis a corto y largo plazo. La combinación de materiales alternativos, la prótesis dental fija de porcelana fusionada con metal, a pesar de ser considerada el estándar de oro debido a su valor estético agradable y desgaste mínimo, todavía presenta evidencia limitada a largo plazo con respecto a su desempeño clínico. Aun así, los dentistas enfrentan desafíos para restaurar la estética y la función de los pacientes clínicamente comprometidos. Las complicaciones con estructuras metálicas recubiertas con resina acrílica y porcelana son comúnmente reportadas. Por lo tanto, se requieren soluciones protésicas alternativas. Las prótesis de resina metal-acrílica, tradicionalmente conocidas como prótesis híbridas, han demostrado una alta tasa de éxito. Sin embargo, se han informado complicaciones relacionadas con la prótesis, incluida la fractura de la carilla de resina acrílica, el aflojamiento/fractura del tornillo protésico, el desgaste y la fractura de los dientes protésicos de resina, la fractura del marco de la prótesis y la estética y la arquitectura gingival deficientes a corto y largo plazo. Se han hecho intentos in vitro para usar prótesis de resina compuesta de metal debido a su alta resistencia al desgaste y su estética, textura y arquitectura gingival mejoradas sobre la resina acrílica. Todavía, la restauración de implantes dentales de arcada completa con zirconia monolítica se asocia a una elevada tasa de éxito a corto plazo. A pesar de las muchas ventajas y los informes favorables a corto plazo, se necesitan estudios de mayor duración para validar la amplia aplicación de esta terapia. Existe una variedad de diseños de prostodoncia y materiales para prótesis fijas soportadas por implantes de arcada completa (también conocidas como dentaduras postizas completas fijas) para la rehabilitación de pacientes con edentulismo. Se pueden diferenciar utilizando 4 parámetros principales: modo de retención (atornillada, cementada o una combinación, cuando una sola barra fresada tiene coronas separadas cementadas sobre ella); diseño de estructura (una pieza, segmentada o una combinación); mezcla de materiales protésicos (metal-resina acrílica, metal-resina compuesta, metal-cerámica, zirconia monolítica o zirconia-cerámica); y uso de encía protésica (resina acrílica para base de prótesis dental, resina compuesta gingival, porcelana gingival, o ninguna). Todos los diseños tienen ciertas ventajas y desventajas relacionadas con la estética, la

resistencia, la simplicidad, el método de fabricación, las complicaciones y el costo. La zirconia es un material emergente para prótesis fijas soportadas por implantes de arcada completa y se ha informado que tiene múltiples ventajas para el médico y el paciente, incluida una buena estética dental y gingival, mejor resistencia, mejor durabilidad y características de desgaste, mejor incompatibilidad en comparación con las aleaciones metálicas, reducción de la acumulación de placa y respuesta favorable de los tejidos blandos. Además, el uso obligatorio de diseño asistido por computadora y fabricación asistida por computadora (CAD-CAM) para zirconia ha generado ventajas adicionales, que incluyen un mejor ajuste de la prótesis debido a la tecnología digital para la fabricación, costos de laboratorio reducidos debido a la tecnología digital para fabricación, disponibilidad de un archivo digital permanente para reproducción futura y la oportunidad de fabricación de un prototipo o réplica de prótesis en resina acrílica para ser utilizada para la aprobación del paciente, ajustes y contingencias. Sin embargo, las desventajas relacionadas con el uso de este material incluyen la incapacidad para reparar fracturas de la estructura, baja tolerancia a pequeñas imprecisiones en la impresión, dificultad para ajustar y pulir, y datos científicos limitados sobre los resultados clínicos. En general, las prótesis de zirconia se consideran una de las soluciones más versátiles, estables y seguras. En las últimas dos décadas, las estructuras de zirconia se hicieron cada vez más populares como material alternativo en el campo de la prostodoncia y, con la introducción del diseño asistido por computadora y la fabricación asistida por computadora (CAD/CAM), proporcionaron nuevas formas de abordar los desafíos relacionados con las prótesis dentales fijas implantosoportadas de arcada completa con tasas de éxito prometedoras. Sin embargo, a pesar de ser considerada como una opción restauradora segura y efectiva, cuando se recubre con porcelana feldespática, se han reportado complicaciones mecánicas frecuentes, particularmente la fractura o astillado de la capa de recubrimiento. Con el fin de reducir la incidencia de fracturas de revestimiento, observadas principalmente en las superficies funcionales, se ha propuesto el uso de restauraciones monolíticas de zirconio revestidas exclusivamente en superficies no funcionales. Empíricamente, este diseño alternativo presenta el potencial de reducir la tasa de complicaciones mecánicas debido a la eliminación de la interfaz de zirconio/porcelana de las superficies funcionales. Sin embargo, además de estudios de muestras pequeñas que parecen mostrar tasas de fractura de cerámica más bajas, la evidencia clínica para este diseño de estructura monolítica aún es escasa. Los resultados recientes sugieren que la zirconia es un

material adecuado para estructuras en rehabilitaciones implantosoportadas de arcada completa. La zirconia monocromática tradicional utilizada en odontología tiene propiedades físicas que son las más altas de todas las cerámicas dentales disponibles en la actualidad. La zirconia se ha utilizado en odontología durante más de 15 años para diversas indicaciones, con un enfoque principal en la sustitución del metal para mejorar la estética. Sin embargo, la principal complicación clínica relacionada con el uso de zirconia para prótesis dentales fijas es la alta tasa de fractura de porcelana recubierta, que oscila entre el 15% y el 54%. Los protocolos para eliminar o minimizar el descascarado de la porcelana revestida incluyen el cut-back digital, el revestimiento solo en la región gingival o en la región que no soporta carga, y la adopción de velocidades de calentamiento y enfriamiento más lentas durante la cocción de la porcelana. La degradación a baja temperatura se sugiere como una preocupación con la zirconia y se ha demostrado en estudios in vitro, pero falta evidencia clínica de falla causada por la degradación de la zirconia, y se ha informado que la tasa de fractura de las estructuras de zirconia es inferior al 1%. El uso de zirconia monolítica o con porcelana mínimamente recubierta es ahora popular para reducir las complicaciones técnicas, y los laboratorios dentales incluso ofrecen garantías para indemnizar contra cualquier fractura de prótesis. Los hallazgos de un estudio clínico retrospectivo mostraron que el tratamiento protodónico de pacientes desdentados con una prótesis de zirconio implantosoportada fija de una pieza de arcada completa con revestimiento de porcelana restringida a la región gingival tuvo altas tasas de supervivencia para implantes y prótesis. Se encontraron complicaciones técnicas mínimas relacionadas con este tipo de tratamiento para maxilares edéntulos y no se encontraron astillas de la porcelana gingival recubierta. Otro estudio del 2016 mostró que las rehabilitaciones de arcada completa soportadas por implantes y de carga inmediata que soportaban prótesis a base de resina o zirconia fueron clínicamente exitosas en un seguimiento de 5 años. El material de la prótesis no influyó en el riesgo de complicaciones. Las rehabilitaciones fijas de arcada completa con carga inmediata utilizando una combinación de implantes inclinados y axiales o con implantes axiales solos soportados con prótesis atornilladas a base de resina o zirconia fueron clínicamente exitosas en un seguimiento a corto plazo (5 años). A los 60 meses, la supervivencia libre de complicaciones fue del 75,5%, mientras que la supervivencia libre de fracasos fue del 85,5%. El material de la prótesis no influyó en el riesgo de complicaciones, lo que demuestra que las rehabilitaciones dentales fijas soportadas por implantes realizadas con estructuras de zirconio totalmente

recubiertas parecen tener un rendimiento similar a las de resina. Ambos materiales se pueden utilizar en la práctica clínica, al menos cuando se necesitan rehabilitaciones de arcada completa implantosoportadas y de carga inmediata. (23)

Fase de mantenimiento

Los primeros estudios que evaluaron el éxito a largo plazo se realizaron en pacientes desdentados totales, con implantes de superficie mecanizada y protocolos y carga funcional con un periodo de cicatrización de 3-6 meses y prótesis híbridas atornilladas, las denominadas Brånemark o Toronto. La escuela sueca de Gotemburgo publicó los primeros estudios a largo plazo que reflejaban una supervivencia de los implantes de entre el 80-98%. Desde entonces, se han publicado cada vez más estudios retrospectivos, que se sitúan en valores muy cercanos a los presentados en los estudios originales. En el caso de la carga inmediata se realizaron estudios con más de 10 años mostrando resultados exitosos que oscilan entre el 84-98%. Aunque estos datos confieren una gran confianza, es importante señalar que el éxito de las rehabilitaciones fijas totales sobre implantes no excluye la aparición de posibles complicaciones que el clínico debe valorar. Pueden ocurrir complicaciones prostodóncicas que deben ser evitadas, en lo posible con un adecuado mantenimiento, que debe ser individualizado a las características globales e individuales de paciente para lograr el éxito a largo plazo. En este sentido, los estudios a largo plazo indican que los pacientes edéntulos tratados con rehabilitaciones fijas sobre implantes pueden presentar problemas periimplantarios. Los estudios implantológicos demuestran que el éxito del tratamiento con implantes en los pacientes edéntulos totales no debe ser valorado independientemente de los resultados prostodóncicos ya que el objetivo del tratamiento implantológico, además de la supervivencia de los implantes o fijaciones, debe comprender también la evaluación de la prótesis implantosoportada. De hecho, se ha demostrado que los pacientes con rehabilitaciones fijas necesitan revisiones periódicas porque las complicaciones prostodóncicas son frecuentes. El cambio de los tornillos de conexión de las prótesis atornilladas y las fracturas de los materiales (resina, cerámica) son las más comunes. (23)

Concepto de estabilidad

La estabilidad del implante puede ocurrir en diferentes etapas: primaria y secundaria. Por lo tanto, es esencial evaluar la estabilidad del implante en diferentes momentos para asegurar una osteointegración exitosa. (24)

Se considera estabilidad primaria cuando hay fijación del implante con el hueso cortical. Y esta se define como la resistencia entre la unión del hueso y del implante, al momento que se inserta. Esta determinado por diversos condicionantes, la calidad y cantidad ósea, la técnica quirúrgica, características del implante o el estrés que se produce en la interfaz implante hueso. Existe diferentes factores determinantes de la estabilidad secundaria que son la superficie del implante y el tiempo de cicatrización. (25) (26)

Selección de la técnica de carga protésica:

La estabilidad del implante también tiene importancia para las decisiones de los odontólogos sobre los protocolos a seguir. Cuando la estabilidad del implante es baja, las mediciones indican que la carga inmediata pondrá en peligro los resultados del tratamiento y entonces tendremos que usar la carga diferida. Al contrario, cuando las condiciones muestran una alta estabilidad, el implante se podría cargarse inmediatamente. (24)

Carga diferida

Definición

Es la que se coloca un implante y se espera un periodo de tres a seis meses después de la cirugía para poder realizar la carga. se define la carga como el momento cuando los implantes se someten a cargas funcionales, ya sean oclusales o desarrolladas por los músculos de los tejidos blandos (mejillas y lengua). (27)

Mantener los implantes libres de carga hasta que están osteointegrados corresponde al protocolo clásico o diferido. Se usa esta técnica porque han visto que los implantes impuesto por su carga funcional pueden inducir la formación de tejido fibroso en lugar de hueso (por el micro movimiento), lo que puede provocar un fracaso clínico. (27)

Indicaciones

Los protocolos de carga diferida permiten el uso de implantes en todas las indicaciones en implantología. Son simples y confiables. Sin embargo, ciertas indicaciones se comparten con los protocolos para la carga inmediata. La elección de una u otra de las técnicas se hace caso por caso, teniendo en cuenta las demandas del paciente desde el punto de vista psicológico, estético y de confort, así como las posibilidades y capacidades del practicante. (28)

Protocolo operatorio

- En dos tiempos

Según el protocolo original, los implantes Bränemark. “requieren un procedimiento quirúrgico de dos pasos para osteointegrarse, este protocolo requiere el uso de implantes yuxtaóseos de dos partes, el implante y el pilar”. La cirugía procede de la siguiente manera:

Primera vez en D-0

- 1) Incisión crestal y elevación del colgajo con o sin relieve
- 2) Perforación
- 3) Colocación del implante
- 4) Instalación del tornillo
- 5) Sutura de colgajo cubriendo completamente el implante

Segunda vez en D + 4 a 6 meses

- 1) Liberación mucosas y huesos del tornillo
- 2) Colocación de un pilar de cicatrización
- 3) Sutura de tejidos blandos

Según esta técnica, la cicatrización de los huesos y de las mucosas no se hace en el mismo tiempo. Durante los primeros 4 a 6 meses el hueso cicatriza y la mucosa va a tomar su forma terminal solo después de la reintervención. (29)

En un tiempo

Se llaman «implantes en una fase quirúrgica». En esta técnica, los implantes tampoco tienen una carga funcional, entonces no son de carga inmediata. El pilar de cicatrización se pone en el implante en la misma cirugía. Podemos hablar de implantes no sumergidos: no cubrimos el

implante al suturar. Con esta técnica en un solo tiempo, observamos una reducción de la pérdida de hueso marginal. (30)

Para la técnica diferida en un tiempo, la cirugía es diferente que la técnica diferida en dos tiempos y procede de la siguiente manera:

Primera vez en D-0

- 1) Incisión y elevación del colgajo
- 2) Perforación
- 3) Colocación del implante
- 4) Colocación del pilar de cicatrización (a la diferencia de la técnica en dos tiempos, el pilar de cicatrización se pone el mismo día que la colocación del implante y no 4 meses más tarde)
- 5) Sutura del colgajo alrededor del implante sin cubrirlo. (a la diferencia de la técnica en dos tiempos, no se hace sutura para cubrir el implante. Aquí, el implante es no sumergidos)

Complicaciones y factores que influyen en el éxito/fracaso

El fracaso puede definirse a partir de los siguientes hallazgos:

- Alteración de los tejidos blandos periimplantarios
- Movilidad del implante
- Problemas mecánicos
- Pérdida ósea
- Pérdida de la estabilidad

Hay factores que determinan el éxito de un implante, lo cual debe de ser tomado en cuenta ejm. Pacientes bruxomanos, en la cual podemos colocar suficientes implantes o en todo caso aumentar el diámetro. Se debe de conseguir que las relaciones oclusales deben de ser estáticas, dinámicas y con un buen equilibrio. otro aspecto importante es que se debe de proteger al implante durante el sueño, del tabaquismo por cuanto esto va a alterar la cicatrización, y a su vez no permite una correcta oseointegración. La enfermedad periodontal toma relevancia por que las bacterias que están presentes van a producir periimplantitis. (30)

III. Metodología

3.1 Presentación del Caso

3.1.1. Filiación:

- Edad: 82 años
- Sexo: Masculino
- Estado civil: Casado
- Lugar de nacimiento: Pataz
- Lugar de procedencia: Chimbote
- Grado de instrucción: Primaria completa

3.1.2. Enfermedad actual:

- Motivo de consulta: Presenta dificultad al masticar con su prótesis actual.
- Tiempo de la enfermedad: +/- 12 años
- forma de inicio: Insidiosos
- Evolución: Progresivo
- Signos y síntomas principales: Dolor en el reborde alveolar, en el maxilar inferior por efecto de la prótesis mal adaptado, y dificultades masticatorias.

3.1.3. Antecedentes:

- Paciente no refiere antecedentes de enfermedades sistémicas crónicas de importancia para el caso.
- No es alérgico a ningún medicamento
- No ha sido hospitalizado ni operado en los últimos 5 años.

3.1.4. Exámen clínico

3.1.4.1 Exámen extraoral:

- Ectoscopia: ABEG, ABEN, ABEH, LOTEPE
- Marcha: Normal
- Funciones vitales: PA: 109/68; Pulso: 89 x m; T°: 37°C; FR: 16 x m
- Peso: 56 Kg.
- Talla: 1.72
- Tipo constitucional: leptosómico

- Piel y anexos: Presenta pigmentaciones petequias, no hay lesiones
- Personalidad: Introverso
- Comportamiento: Receptivo

3.1.4.2 Exámen Intraoral

- Cráneo: Dolicocefalo de consistencia firme.
- Cara: Forma dolicofacial; Perfil convexo; Facies característica; Piel: Normal, pero presenta arrugas; no presenta lesiones cutáneas.
- Cuello: Corto; ganglios no palpables; glándulas salivales blandas; glándula tiroides no palpable.
- ATM: No presenta ruidos; no presenta luxación ni desviaciones; No presenta dolor y los movimientos son simétricos.
- Labios: medianos, blandos, rosado claro, hidratado
- Vestíbulo: ovoide, sin alteraciones.
- Frenillos: Medios, bien posicionados, sin alteraciones.
- Paladar duro: rosado pálido, rugas palatinas visible y consistentes.
- Paladar blando: rosado pálido, hidratado y consistencia blanda.
- Lengua: rosada, hidratada, móvil y sin alteraciones.
- Piezas dentarias: no presenta
- Encía: Edéntulo total, no presenta inflamaciones.

3.1.5. Riesgo estomatológico: Edéntulo total.

3.1.6. Diagnóstico presuntivo:

- Paciente adulto receptiva
- Estado de salud general: ABEG, ABEN, ABEH, LOTE
- Paciente edéntulo total con tejidos blandos firmes.
- Colapso de mordida
- Reborde alveolar atrófico.

3.1.7. Exámenes complementarios

7.1 Radiológicos

- Radiografía Panorámica:

- Fotografías:

3.1.8. Diagnóstico definitivo

3.8.1 Del estado de salud general:

- ABEG, ABEN, ABEH, LOTEP

3.8.2 Del estado de salud estomatológico:

- Paciente edéntulo total
- Reborde alveolar atrófico en el maxilar inferior.

3.1.9. Plan de tratamiento

3.1.9.1 Fase preventiva

- Fisioterapia oral, motivación y educación del paciente

3.1.9.2 Fase restaurativa

- 1ra fase: Cirugía implantológica, colocación de implantes dentales
- 2da fase: Colocación de pilares de cicatrización.
- 3ra fase: Rehabilitación con prótesis híbrida

3.1.9.3 Fase de mantenimiento:

- Evaluación, evolución post quirúrgica
- Controles y alta.

3.1.9.4 Pronóstico:

- Favorable

3.2 Materiales y métodos

3.2.1 Asepsia antisepsia: (Figura 6).

Se procedió al lavado de manos con jabón, aplicando la técnica de lavado de manos quirúrgico, luego se ha procedido a la colocación de guantes quirúrgico; se coloca el mandil, gorro y mascarilla, según protocolo; se hace la desinfección de la zona circundante a la boca del paciente con povidona yodada al 10%, el paciente realiza el enjuague con perioaid al 0,12% (liquido); se procede a la instalación de campo

fenestrado en el paciente, se prepara la mesa operatoria colocando el campo para la mesa de mayo, luego se procede a colocar el material e instrumental quirúrgico esterilizado en la mesa de mayo, en forma ordenada de acuerdo a los tiempos operatorios a ejecutar.

3.2.2 Anestesia:

Se aplicó anestesia lidocaína con vasoconstrictor al 2 % 1:80000, con técnica infiltrativa en vestibular y palatino de la pieza 1,2.

3.2.3 Incisión: (Figura 7)

Se realiza la incisión a espesor total, tipo sulcular, que abarca desde del surco gingival vertical mesial trapezoidal hasta surco gingival vertical distal trapezoidal; utilizando el bisturí N° 15, mara mango N° 3.

3.2.4 Decolado de colgajo: (figura 7).

La técnica de elevación del colgajo es un procedimiento quirúrgico, por el cual se procedió a levantar la mucosa del hueso, levantando dicho colgajo y manteniéndolo separado del campo operatorio.

3.2.5 Elaboración de la guía quirúrgica (Figura 8)

Se ha tomado modelo en el pre operatorio y se ha elaborado la guía quirúrgica en material de acrílico transparente.

3.2.6 Implante. - (Figura 9) Implante de la marca Biotech Cono Morse 3,5 x 7.0 mm, 3.5 x 7mm, 3.5 x 7mm, 3.5 x 7 mm, 3.5 x 7 mm.

3.2.7 Fresado (Figura 10)

Se realizó el primer fresado utilizando la fresa linderman o lanza 2.0, como punto de referencia cortical; luego hemos cambiado para fresar con la fresa 3.0 y por último a la fresa 3.5, hemos realizado 3.5mm porque es para carga tardía ya que si hubiese sido para carga inmediata se hubiese quedado en la fresa 3.0 mm.

3.2.8 Fresa cauter sin (Figura 11)

Aquí empezamos a utilizar la fresa piloto 2.2 para dar la conformación del lecho quirúrgico, luego se coloca el profesor o paralelismo para observar la posición de la oclusión con el antagonista y se procede a tomar placa radiográfica para ver si estamos en la angulación adecuada.

3.2.9 Colocación del implante: (figura 12)

Una vez terminado de curetear la exodoncia en el campo quirúrgico, se ingresó la primera fresa inicial (lanza) hasta 3mm. Luego se procedió a fresar como primera intención hasta 5mm. para luego colocar el paralizador y ver si estamos en la posición correcta de la oclusión, continuamos fresando hasta llegar a los 13mm que es el largo máximo del implante. Se procedió a fresar para anchar el diámetro e ingresar el implante en su posición correcta con un torque de 900 a 1200 revoluciones, una vez colocado el implante en la cavidad oral, reajustamos usando el rash (torquímetro) con 35 newton. Se colocaron con el mismo procedimiento 5 implantes dentales.

3.2.10 Colocación de tapa de cierre.

Una vez colocado y posicionado el implante en su posición ideal del lecho quirúrgico colocamos su tapa y cierre del implante.

3.2.11 Sutura:

Se procedió a suturar la zona quirúrgica utilizando hilo ácido poliglicólico reabsorbibles 5.0 cortante de 3/8 y de circunferencia de 20mm.

3.2.12 Medicación. –

Se medicó al paciente: Arcocia de 90mg 01 tab cada 24 hrs. por 3 días. Amoxicilina -ácido clavulanico 625mgr 01 tab cada 8 horas por 5 días. Perioaid en gel colocarse sobre la zona del implante después de cada comida tres veces diario durante 7 días.

3.2.13 Radiografía de control: (Figura 13)

Radiografía de la zona donde ya está instalado el implante, se observa la posición en que se encuentra.

3.2.14 Elaboración de prótesis híbrida. - (Figura 14)

3.2.15 Instalación de prótesis híbrida. - (Figura 15)

3.2.16 Radiografía de alta. (Figura 16)

Se solicitó al paciente radiografía panorámica de control para observar cómo fue la evolución del implante dentro de su cavidad oral y así poderle dar de alta.

3.3 Principios éticos.

El reporte del presenta caso clínico aplicó los principios éticos que rigen las actividades de investigación que actualmente establece el Reglamento de Integridad Científica en la investigación V001. (31)

- a. Respeto y protección de los derechos de los intervinientes: su dignidad, privacidad y diversidad cultural.
- b. Cuidado del medio ambiente: respetando el entorno, protección de especies y preservación de la biodiversidad y naturaleza.
- c. Libre participación por propia voluntad: estar informado de los propósitos y finalidades de la investigación en la que participan de tal manera que se exprese de forma inequívoca su voluntad libre y específica.
- d. Beneficencia, no maleficencia: durante la investigación y con los hallazgos encontrados asegurando el bienestar de los participantes a través de la aplicación de los preceptos de no causar daño, reducir efectos adversos posibles y maximizar los beneficios.
- e. Integridad y honestidad: que permita la objetividad imparcialidad y transparencia en la difusión responsable de la investigación.
- f. Justicia: a través de un juicio razonable y ponderable que permita la toma de precauciones y limite los sesgos, así también, el trato equitativo con todos los participantes.

Es necesario finalizar con lo establecido por la Declaración de Helsinki de la Asociación Médica Mundial. (32)

1. La investigación debe incluir información sobre financiación, patrocinadores, afiliaciones institucionales, posibles conflictos de interés e incentivos para las personas del estudio.
2. Debe tomarse toda clase de precauciones con el fin de proteger la intimidad de la persona que participa en la investigación y la confidencialidad de su información personal, estos datos sólo deben utilizarse para fines netamente científicos.
3. Todo estudio de investigación con seres humanos y en base a ellos, debe ser inscrito en una base de datos disponible al público.

IV. Resultados

4.1 Resultados

Conforme a los exámenes complementario y el diagnóstico clínico, se ha ejecutado el plan de tratamiento, en la cual se han aplicado los protocolos establecidos, y posteriormente se han realizado los controles respectivos; luego del cual se ha llegado a los siguientes resultados:

- Se ha descrito y ejecutado la técnica de la colocación de un implante con carga tardía, su manejo clínico y evolución, por lo cual se establece que esta técnica es muy común en pacientes edéntulos totales.
- Se ha colocado 5 implantes dentales, de acuerdo a los protocolos establecidos en edéntulos totales con reborde atrófico, si se desarrolla correctamente es una técnica precisa, segura, predecible y controlada para la colocación de implantes dentales.
- Se ha logrado rehabilitar al paciente integralmente a un paciente edéntulo total con reborde atrófico, mediante implantes dentales y prótesis híbrida.

4.2 Discusión.

El objetivo del presente reporte de caso fue mostrar la técnica, el manejo clínico y la evolución clínica de la colocación de un implante con carga tardía; para lo cual se ha evaluado al paciente con edentulismo total y reborde atrófico en el maxilar inferior por lo que se le ha colocado implantes múltiples, se ha realizado el manejo clínico y posteriormente se ha rehabilitado con una prótesis híbrida, teniendo hasta la actualidad una buena aceptación del paciente y una buena oseointegración de los implantes. Padilla C., Marroquín C. (11) (Lima,2021), indica que hay tres tiempos para la carga de los implantes dentales: Inmediata, temprana y convencional. Asimismo, es importante considerar aspectos biológicos para el manejo adecuado de los tejidos periimplantarios orientados a lograr restauraciones óptimas, funcionales y estéticas. Medbouhi, Yacine, and Lisbeth Melchora Macote Orosco. (14) (España, 2021), indica que la carga protésica puede ser inmediata o de carga tardía o diferida. Cada tipo de carga tiene sus indicaciones y contraindicaciones. Para elegir uno u otro tipo de técnica se hace individualmente, considerando la exigencia del paciente, desde el punto de vista psicológico,

estético y de confort, se debe de considerar las capacidades también del operador. Jiménez J, Gavilanes A, Vélez V, Armijos G (15) (Guayaquil, Ecuador, 2023), refiere que la rehabilitación con implantes protésicos de pacientes suele ser un desafío en términos de lograr una mejora en su objetivo principal, la calidad de vida; sin embargo, hoy es una terapia segura y confiable. Duque V., Carretero L, y Manzano D. (16) (Madrid, 2021). Concluye que el tratamiento con implantes dentales en pacientes edéntulos totales, es una buena alternativa por los altos porcentajes de éxito demostrado. De los resultados obtenidos por otros estudios podemos afirmar que el procedimiento elegido en el plan de tratamiento fue el mas adecuado para el paciente, actualmente los implantes son as seguros y confiables como alternativa de tratamiento en edéntulos totales.

Se ha colocado múltiples implantes dentales, en el reborde atrofio del maxilar inferior, aplicando escrupulosamente la técnica, de acuerdo al protocolo establecido logrando un resultado satisfactorio y logrando la oseointegración del implante; Padilla C., Marroquín C. (11) (Lima,2021) es su estudio afirma que la colocación de implantes dentales es un tratamiento predecible y confiable, para los pacientes con reabsorción ósea horizontal severo. De los resultados obtenidos en los estudios podemos afirmar que la colocación de implantes, tiene muchos beneficios para el paciente y debe de ser el tratamiento de elección en un paciente edéntulo total, sobre todo cuando existen rebordes atróficos, siempre aplicando en forma correcta los protocolos de la técnica.

Respecto a la rehabilitación integral de un paciente edéntulo total con reborde atrófico, mediante implantes dentales y prótesis híbrida, es una muy buena técnica que permitirá que el paciente tenga una prótesis mucho mas estable que le permita no solo recuperar la estética sino también la función. . Jiménez J, Gavilanes A, Vélez V, Armijos G (15) (Guayaquil, Ecuador, 2023), refiere que la rehabilitación con implantes protésicos de pacientes suele ser un desafío en términos de lograr una mejora en su objetivo principal, la calidad de vida; sin embargo, hoy es una terapia segura y confiable. Duque V., Carretero L, y Manzano D. (16) (Madrid, 2021). Concluye que el tratamiento con implantes dentales en pacientes edéntulos totales, es una buena alternativa por los altos porcentajes de éxito demostrado. De los resultados obtenidos podemos decir que la confección de prótesis híbridas, en pacientes que tiene implantes dentales, ha sido la mejor elección no solo en nuestro caso si no en casos reportados por otros estudios.

V. Conclusiones

- Se ha mostrado la técnica, manejo clínico y evolución de la colocación de implantes con carga tardía, como mejor alternativa para la solución del caso clínico de paciente edéntulo.
- Se ha ejecutado la técnica de colocación de 5 implantes dentales de carga tardía, respetando escrupulosamente el protocolo de atención que establece la técnica para paciente edéntulo con reborde atrófico.
- Se ha rehabilitado integralmente a un paciente edéntulo total con reborde atrófico, mediante la colocación de implantes y posteriormente la colocación de prótesis híbrida.

VI. Recomendaciones

A los Cirujano dentistas que estudian la especialidad de periodoncia e implantes, capacitarse en la colocación de implantes de carga tardía y la rehabilitación de edentulos totales mediante implantes dentales, teniendo en consideración protocolos clínicos y a su vez capacitarse sobre aspectos de elaboración de prótesis sobre implantes.

A los cirujanos dentistas que se encargan de colocar implantes dentales tener en cuenta las expectativas del paciente, este aspecto es muy fundamental para tomar las decisiones en el plan de tratamiento.

Referencias bibliográficas

1. Esposito M, Grusovin MG, Felice P, Karatzopoulos G, Worthington HV, Coulthard P. The efficacy of horizontal and vertical bone augmentation procedures for dental implants: A Cochrane systematic review. *Cochrane Review. Cochrane Library*, 2009; 4: 195-218.
2. Branemark PI, Hansson BO, Adell R, Breine U, Lindstrom J, Hallen O et al. Osseointegrated implants in the treatment of the edentulous jaw. Experience from a 10-year period. *Scand J Plast Reconstr Surg* 1977; 16 (Suppl): 1-132.
3. Galarza Estebaranz P, Díaz Prada FJ, López Castro JJ, Pérez Fontal V. La rehabilitación fija sobre implantes en pacientes edéntulos totales. Un estudio a dos años. *Av Perio Implantol* 2015; 27: 135-144.
4. Brunski JB. Biomechanical aspects of the optimal number of implants to carry a cross-arch full restoration. *Eur J Oral Implantol* 2014; 7 (suppl 2):S111-S131.
5. Browaeys H, Defrancq J, Dierens MCA, Miremadi R, Vandeweghe S, van de Velde T, De Bruyn H. A retrospective analysis of early and immediately loaded Osseotite implants in cross-arch rehabilitations in edentulous maxillas and mandibles up to 7 years. *Clin Impl Dent Relat Res* 2013; 15:380-389.
6. Mertens C, Steveling HG, Stucke K, Pretzl B, Meyer-Báumer A. Fixed implant-retained rehabilitation of the edentulous maxilla: 11-year results of a prospective study. *Clin Impl Dent Relat Res* 2012; 14:816-827.
7. McGlumphy EA, Hashemzadeh S, Yilmaz B, Purcell BA, Leach D, Larsen PE. Treatment of edentulous mandible with metal-resin fixed complete dentures: A 15- to 20-year retrospective study. *Clin Oral Impl Res* 2019; 30:817-825.
8. Fischer K, Stenberg T. Prospective 10-year cohort study based on a randomized controlled trial (RCT) on implant-supported full-arch maxillary prostheses. Part 2: Prosthetic outcomes and maintenance. *Clin Impl Dent Relat Res* 2013; 15: 498-508.
9. Vandeweghe S, Ferreira D, Vermeersch L, Marien M, De Bruyn H. Long-term retrospective follow-up of turned and moderately rough implants in the edentulous jaw. *Clin Oral Impl Res* 2016; 27: 421-426.

10. Windael S, Vervaeke S, Wijnen L, Jacquet W, De Bruyn H, Collaert B. Ten-year follow up of dental implants used for immediate loading in the edentulous mandible: A prospective clinical study. *Clin Implant Dent Relat Res* 2018; 20: 515-521.
11. Padilla-Avalos CA, Marroquín Soto C. Tiempos de instalación y de carga en implantología oral. *KIRU*. 2021 Oct-Dic-; 18(4): 237- 245.
<https://doi.org/10.24265/kiru.2021.v18n4.05>
12. Narváez Escobar, Mónica. Análisis retrospectivo de fracaso de implantes dentales en los pacientes de la clínica odontológica durante el periodo de enero del 2010 a diciembre del 2020. MS thesis. Quito, 2021.
13. Chillo Cando, Amabely Stefania. *Criterios de éxito y fracaso en implantes dentales óseo integrados*. BS thesis. Universidad Ncional de Chimborazo, 2023.
14. Medbouhi, Yacine, and Lisbeth Melchora Macote Orosco. "Protocolos de carga protésica en implantología." *Biociencias* 16.2 (2021)
15. Jimenez CHPJ, Gavilanes Sánchez CA, Velez Sánchez MV, Armijos Fernández FG. Odontología en rehabilitación oral post-implante. *RECIMUNDO* [Internet]. 7ago.2023 [citado 9nov.2023];7(2):393-02. Available from:
<https://www.recimundo.com/index.php/es/article/view/2065>
16. Duque Cantón, V., L. Carretero Barrado, and D. Manzano Solo de Zaldívar. "Resultados clínicos de la rehabilitacion fija con implantes KYT® en pacientes edentulos totales." *Avances en Odontoestomatología* 37.1 (2021): 31-37.
17. Sigcho C. Tacuri N. Rehabilitación oral con implantes. (Tesis de Pregrado) Universidad Nacional de Chimborazo, Riobamba, Ecuador. Disponible en:
<http://dspace.unach.edu.ec/handle/51000/11581>.
18. Girón M. H, Ríos-Calvo M del P. Expectativas y satisfacción del paciente edéntulo total mandibular en el área clínica de implantes dentales de la Universidad Santa María. *Odous UC* [Internet]. 1 de julio de 2022 [citado 19 de enero de 2024];23(1):7-16. Disponible en: <https://www.revistas.uc.edu.ve/index.php/odous/article/view/417>
19. Recalde Centurión S, Alfaro Valdez S, Encina de Talavera S, Valiente Fernández RD. Supervivencia de la prótesis sobre implantes dentales desde la percepción de estudiantes de implantología de la ciudad de concepción – año 2021: OSS FOUNC [Internet]. 31 de

- diciembre de 2021 [citado 19 de enero de 2024];2(2):14-21. Disponible en: <https://revistas.unc.edu.py/index.php/founc/article/view/41>
20. Che M, Serquen K. complicaciones y fracasos de los implantes dentales: una revisión a la literatura. svv [internet]. 15 de diciembre de 2020 [citado 19 de enero de 2024];7(2):157-69. disponible en: <https://revistas.uss.edu.pe/index.php/SVS/article/view/1476>
 21. Chen J, Cai M, Yang J, Aldhohrah T, Wang Y. Immediate versus early or conventional loading dental implants with fixed prostheses: A systematic review and meta-analysis of randomized controlled clinical trials. *J Prosthet Dent*. 2019;122(6):516–36.
 22. Pieri F, Forlivesi C, Caselli E, Corinaldesi G. Short implants (6mm) vs. vertical bone augmentation and standard-length implants (≥ 9 mm) in atrophic posterior mandibles: a 5-year retrospective study. *Int J Oral Maxillofac Surg*. 2017 Dec;46(12):1607–14
 23. Cracel J. La rehabilitación fija bimaxilar sobre implantes en pacientes edéntulos totales. 2022. Tesis Doctoral. Universidad de Sevilla. Int. J. En el medio ambiente. *Res. Public Health* **2022**, 19(20), 13162; <https://doi.org/10.3390/ijerph192013162>
 24. Swami V, Vijayaraghavan V, Swami V. Current trends to measure implant stability. *J Indian Prosthodont Soc*. 2016;16(2):124–30.
 25. Javed F, Ahmed HB, Crespi R, Romanos GE. Role of primary stability for successful osseointegration of dental implants: Factors of influence and evaluation. *Interv Med Appl Sci*. 2013;5(4):162–7.
 26. Almutairi AS, Walid MA, Alkhodary MA. The effect of osseodensification and different thread designs on the dental implant primary stability. *F1000Res*. 2018; 7:1898.
 27. Vicente Rodríguez JC de. Carga diferida en implantología. *Rev esp cir oral maxilofac*. 2005;27(5):271–86.
 28. Bonk J. Immediate vs. Delayed implant loading. *Spear*. 2018
 29. Da Cruz Perez LE, dos Santos Nunes Reis JM, Segalla JCM, Pinelli LAP, da Silva RHBT. Immediate X Delayed loading dental implants: an overview. *Braz J Oral Sci*. 2016;1367–71.
 30. Aparicio Magallón C, Lundgren AK, Rangert B. Carga (función) inmediata vs. carga diferida en implantología: terminología y estado actual. *Dientes en el día®*. RCOE. 2002;7(1):75–86.

31. ULADECH. Reglamento De Integridad Científica En La Investigación. Versión 1. Perú. 2023;4–6.
32. Association gaotwm. World Medical Association Declaration of Helsinki: ethical principles for medical research involving human subjects. The Journal of the American College of Dentists. 2014;81(3):14.

Anexos:

Anexo 1. Matriz de consistencia.

FORMULACIÓN DEL PROBLEMA	OBJETIVOS	METODOLOGÍA
<p>Problema general</p> <p>¿Cual es la técnica, el manejo clínico y la evolución clínica de la colocación de un implante con carga tardía?</p>	<p>Objetivo general</p> <ul style="list-style-type: none"> • Mostrar la técnica, el manejo clínico y la evolución clínica de la colocación de un implante con carga tardía. <p>Objetivos específicos</p> <ul style="list-style-type: none"> • Mostrar el manejo clínico de la colocación de un implante dental. • Rehabilitar integralmente a un paciente edéntulo total con reborde atrófico, mediante implantes dentales y prótesis híbrida. 	<p>Plan de tratamiento</p> <p>Fase preventiva</p> <ul style="list-style-type: none"> - Fisioterapia oral, motivación y educación del paciente <p>Fase restaurativa</p> <p>1ra fase: Cirugía implantológica, colocación de implantes dentales</p> <p>2da. Fase: Colocación de pilar de cicatrización.</p> <p>3ra fase: Rehabilitación con prótesis híbrida.</p> <p>Fase de mantenimiento:</p> <ul style="list-style-type: none"> - Evaluación, evolución post quirúrgica - Controles y alta.

Anexo 2. Historia clínica



UNIVERSIDAD CATÓLICA LOS ÁNGELES
CHIMBOTE



CLÍNICA ODONTOLÓGICA
DOCENTE ASISTENCIAL

HISTORIA CLINICA ESTOMATOLOGICA DEL ADULTO

H.C. N° _____
Fecha de Ingreso: 01-04-22 Hora 10:00

I. ANAMNESIS

1.1 FILIACIÓN

Apellidos: <u>Tacas Flores</u>		Nombres: <u>Vigil</u>	
Edad: <u>80</u>	Fecha de Nacimiento: <u>05-06-1941</u>	Sexo: M <input type="checkbox"/> F <input checked="" type="checkbox"/>	Estado Civil: S <input type="checkbox"/> C <input checked="" type="checkbox"/> D <input type="checkbox"/> V <input type="checkbox"/> CO <input type="checkbox"/>
Lugar de Nacimiento: <u>Tacas</u>		Procedencia: <u>Santa</u>	
Grado de Instrucción: <u>Primaria Completa</u>		Ocupación: _____	
Domicilio: <u>Calle Union MZR Lote 27 P.J. Javier Heraud - Santa</u>		Religión: _____	
Telefonos: Celular: _____		Correo electrónico: _____	
Nombre y apellido del apoderado responsable: _____		Telf: _____	
Domicilio: _____		Telf: _____	

1.2 ENFERMEDAD ACTUAL

Motivo de la consulta: (Marcar la opción que corresponda): _____

Tiempo de la Enfermedad: <u>+ 6 - 12 años</u>	Fecha de inicio de La enfermedad: <u>04.05 - 2010</u>																		
Forma de Inicio: Brusco <input type="checkbox"/> Insidioso <input type="checkbox"/>	Evolución: Progresivo <input type="checkbox"/> Estacionario <input type="checkbox"/> Episódico <input type="checkbox"/>																		
Signos y síntomas principales: <u>Dolor en la boca alrededor por presión de Prótesis</u>																			
Relato de la enfermedad: <u>Paciente refiere que se le dificulta alimentación</u>																			
Funciones Biológicas:	<table border="1"> <tr> <td>Apetito:</td> <td>Normal <input checked="" type="checkbox"/></td> <td>Alterado <input type="checkbox"/></td> <td>Sed:</td> <td>Normal <input checked="" type="checkbox"/></td> <td>Alterado <input type="checkbox"/></td> </tr> <tr> <td>Sueño:</td> <td>Normal <input checked="" type="checkbox"/></td> <td>Alterado <input type="checkbox"/></td> <td>Orina:</td> <td>Normal <input checked="" type="checkbox"/></td> <td>Alterado <input type="checkbox"/></td> </tr> <tr> <td>Deposiciones:</td> <td>Normal <input checked="" type="checkbox"/></td> <td>Alterado <input type="checkbox"/></td> <td colspan="3"></td> </tr> </table>	Apetito:	Normal <input checked="" type="checkbox"/>	Alterado <input type="checkbox"/>	Sed:	Normal <input checked="" type="checkbox"/>	Alterado <input type="checkbox"/>	Sueño:	Normal <input checked="" type="checkbox"/>	Alterado <input type="checkbox"/>	Orina:	Normal <input checked="" type="checkbox"/>	Alterado <input type="checkbox"/>	Deposiciones:	Normal <input checked="" type="checkbox"/>	Alterado <input type="checkbox"/>			
Apetito:	Normal <input checked="" type="checkbox"/>	Alterado <input type="checkbox"/>	Sed:	Normal <input checked="" type="checkbox"/>	Alterado <input type="checkbox"/>														
Sueño:	Normal <input checked="" type="checkbox"/>	Alterado <input type="checkbox"/>	Orina:	Normal <input checked="" type="checkbox"/>	Alterado <input type="checkbox"/>														
Deposiciones:	Normal <input checked="" type="checkbox"/>	Alterado <input type="checkbox"/>																	

1.3 ANTECEDENTES (Marca la opción que corresponda)

A. GENERALES:

Vivienda: Noble <input checked="" type="checkbox"/> Rustico <input type="checkbox"/>	Servicios: Luz <input checked="" type="checkbox"/> Agua <input checked="" type="checkbox"/> Desague <input checked="" type="checkbox"/>
Trabajo (hrs/día): _____	Situación socio-economica: Alta <input type="checkbox"/> Media <input checked="" type="checkbox"/> Baja <input type="checkbox"/>

B. PERSONALES:

Fisiológicos: Menarquia <input type="checkbox"/> Embarazo: SI <input type="checkbox"/> NO <input type="checkbox"/>	Meses: _____
Inmunizaciones recibidas (especificar): _____	
Patológicos:	¿Ha sido operado? SI <input type="checkbox"/> NO <input checked="" type="checkbox"/>
¿Es alérgico a algún medicamento?: Indique: _____	Diagnostico: _____
¿Ha sido hospitalizado en los últimos 5 años?: Causa: _____	SI <input type="checkbox"/> NO <input checked="" type="checkbox"/>

Ha sido diagnosticado de:					
¿Diabetes?	SI	<input checked="" type="checkbox"/>	¿Enfermedad de la piel?	SI	<input checked="" type="checkbox"/>
Tipo:			Cual:		
¿Anemia?	SI	<input checked="" type="checkbox"/>	¿Enfermedad de transmisión sexual?	SI	<input checked="" type="checkbox"/>
¿Hipertensión arterial?	SI	<input checked="" type="checkbox"/>	Cual:	SI	<input checked="" type="checkbox"/>
¿Enfermedad cardíaca?	SI	<input checked="" type="checkbox"/>	¿Enfermedad renal?	SI	<input checked="" type="checkbox"/>
Cual:			Cual:		
¿Hepatitis?	SI	<input checked="" type="checkbox"/>	¿Enfermedad tiroidea?	SI	<input checked="" type="checkbox"/>
Cual:			Cual:		
¿Enfermedades broncopulmonares?	SI	<input checked="" type="checkbox"/>	¿Enfermedad mental o neurológica?	SI	<input checked="" type="checkbox"/>
Cual:			Cual:		
¿Enfermedad sanguínea?	SI	<input checked="" type="checkbox"/>	¿Sufre alguna enfermedad antes mencionada?	SI	<input checked="" type="checkbox"/>
Cual:			Cual:		

Revisión amnésica de sistemas y aparatos (RASA)

¿Tiene moretones o hematomas con frecuencia?	SI	<input checked="" type="checkbox"/>	¿Ha recibido radioterapia o quimioterapia?	SI	<input checked="" type="checkbox"/>
¿Sufre de dolores de cabeza?	SI	<input checked="" type="checkbox"/>	¿Ha sido tratado alguna vez por tumores?	SI	<input checked="" type="checkbox"/>
Frecuencia:			¿Cuál?:		
Medicación:			¿Tratamiento?:		
¿Ha tenido reacciones anormales a la anestesia?	SI	<input checked="" type="checkbox"/>	¿Orina muchas veces al día?	SI	<input checked="" type="checkbox"/>
¿Sufre de dolores de pecho?	SI	<input checked="" type="checkbox"/>	¿Sufre de hemorragias?	SI	<input checked="" type="checkbox"/>
¿Padece de problemas estomacales?	SI	<input checked="" type="checkbox"/>	¿Ha recibido transfusiones sanguíneas?	SI	<input checked="" type="checkbox"/>
¿Cuál?:					
¿Escucha zumbidos y/o ruidos?	SI	<input checked="" type="checkbox"/>	¿Vive o ha vivido con tuberculosos?	SI	<input checked="" type="checkbox"/>
¿Tiene mucha hambre?	SI	<input checked="" type="checkbox"/>	¿Está embarazada?	SI	<input checked="" type="checkbox"/>
¿Tiene mucha sed?	SI	<input checked="" type="checkbox"/>	¿Cuántos meses?	SI	<input checked="" type="checkbox"/>
¿Sus heridas tardan en cicatrizar?	SI	<input checked="" type="checkbox"/>	¿Está amamantando?	SI	<input checked="" type="checkbox"/>
			¿Toma algún medicamento actualmente?	SI	<input checked="" type="checkbox"/>
			¿Cuál?:		

C. FAMILIARES

Padre:	Edad:	Sano:	SI	NO	Enfermedades:	
Madre:	Edad:	Sano:	SI	NO	Enfermedades:	
Hermanos:	Masculino:	Femenino:	Sano:	SI	NO	Enfermedades:

D. HABITOS (Marca la opción que corresponda)

Tabaquismo (N°/día):	<u>NO</u>	Alcohol:	<u>NO</u>	Tipo:	Frecuencia:
Café, té	<input checked="" type="checkbox"/> NO	Frecuencia:	<u>2 y 1/2 día</u>	Tóxicos:	SI <input checked="" type="checkbox"/> NO
(Cocaína, marihuana, crack, éxtasis, LSD, otro)					

Ampliación:

II. EXAMEN CLÍNICO (Marcar la opción que corresponda)

1. GENERAL

Ectoscopia:	ABEG	PAS	PAE	Marcha:	Normal	<input checked="" type="checkbox"/>	Alterada						
Funciones Vitales:	Temperatura:	<u>37</u>	Pulso:	<u>81</u>	PA:	<u>109/65</u>	F.R:	<u>16</u>	Peso:	<u>56</u>	Kg	Talla:	<u>1.72</u>
Tipo Constitucional:	Pícnico	<input checked="" type="checkbox"/>	Leptosómico	<input checked="" type="checkbox"/>	Atlético		Piel y Anexos:	Pigmentaciones	<input checked="" type="checkbox"/>	Lesiones			
Personalidad:	Introverso	<input checked="" type="checkbox"/>	Extroverso		Comportamiento:	Receptivo	<input checked="" type="checkbox"/>	Escéptico		Histórico		Pasivo	

2. ESTOMATOLOGICO

A. EXTRAORAL:

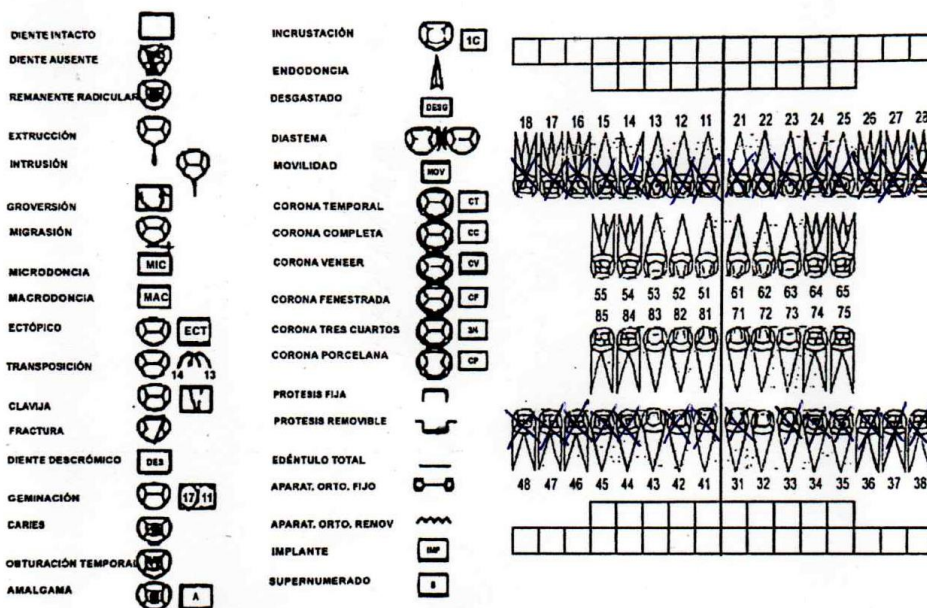
Cabeza	Cráneo	Posición y tamaño:			Hormocéfalo	Braquicéfalo	<input checked="" type="checkbox"/>	Dolicocefalo	Consistencia:	Firme	<input checked="" type="checkbox"/>	Reblandecida
	Cara:	Forma:	Mesofacial	Dolicofacial	<input checked="" type="checkbox"/>	Braquifacial		Perfil	Convexo	Cóncavo	<input checked="" type="checkbox"/>	Recto
		Facies:	Característica	<input checked="" type="checkbox"/>	No característica		Piel	Normal	Lesiones			
Cuello	Lesiones cutáneas	<u>NO</u>	Eritema		Placas	Erosiones	Nódulos	Ampollas				
	Cortic	Largo	Grueso	Delgado	Ganglios:	No palpables	<input checked="" type="checkbox"/>	Adenomegalia	Adenitis			
	Glándulas Salivales:	Blandas	<input checked="" type="checkbox"/>	Soldas	Dolorosas							
Glándulas Tiroideas:	No palpables	<input checked="" type="checkbox"/>	Palpable	Dolorosa								
ATM	Ruidos:	Clic	Creptación	Luxaciones o desviaciones:	Derecha	Izquierda						
	Dolor:	Presente	Ausente	<input checked="" type="checkbox"/>	Movimientos:	Simétricos	<input checked="" type="checkbox"/>	Asimétricos				

B. INTRAORAL: (Registrar la presencia de lesiones, alteraciones de color, textura, humedad)

Labios	Mediano, blanco, rosado claro	Carrillos	
Paladar duro	rosado pálido, raras palatinas visíbles	Paladar blando	rosado pálido, consistencia blanda.
Istmo de fauces		Orofaringe	
Lengua	rosada, hídrica, móvil	Piso de boca	irrigado
Encía	Epitelio Total, NO inflamaciones	Saliva	fluída
Rebordes alveolares		Frenillos	

Relación dentarias	RMd	RMI	RCd	RCi
Relación intermaxilar				
Otros				

ODONTOGRAMA



III. PLAN DE TRABAJO PARA EL DIAGNOSTICO :

1. Examen Imagenológico: (Seriada, Periapical, Bitewing, Panorámica, Cefalométrica, Tomografía, Otros)

N°	Técnica	Piezas, zona, corte
	Panorámica	
	Tomografía	Cortes Axiales Maxilar Inferior

INFORME IMAGENOLÓGICO			
Corte Pza 35	Altura 6.08	Espesor 11.58	
Corte Pza 33	Altura 8.34	Espesor 12.01	
Corte Pza 31/41	Altura 8.03	Espesor 10.56	

2.- Análisis complementarios

Examen	SI	NO	Examen	SI	NO	Examen	SI	NO
Hemograma	<input checked="" type="checkbox"/>	<input type="checkbox"/>	Grupo sanguíneo y RH	<input type="checkbox"/>	<input type="checkbox"/>	Prueba de coagulación	<input type="checkbox"/>	<input type="checkbox"/>
Hemoglobina	<input type="checkbox"/>	<input type="checkbox"/>		<input type="checkbox"/>	<input type="checkbox"/>	Tiempo de sangría	<input checked="" type="checkbox"/>	<input type="checkbox"/>
Hematocrito	<input type="checkbox"/>	<input type="checkbox"/>	Urea y creatinina	<input type="checkbox"/>	<input type="checkbox"/>	Tiempo de Coagulación	<input checked="" type="checkbox"/>	<input type="checkbox"/>
Glucosa	<input checked="" type="checkbox"/>	<input type="checkbox"/>	Examen histopatológico	<input type="checkbox"/>	<input type="checkbox"/>	Tiempo de protrombina	<input type="checkbox"/>	<input type="checkbox"/>
Cultivo y antibiograma	<input type="checkbox"/>	<input type="checkbox"/>	Análisis de orina	<input type="checkbox"/>	<input type="checkbox"/>	Tiempo de tromboplastina	<input type="checkbox"/>	<input type="checkbox"/>
Otros:								

3. Interconsultas Médicas y/o Estomatológicas:

3.1 _____ 3.2 _____
 3.3 _____ 3.4 _____

V. DIAGNOSTICO DEFINITIVO

1. DEL ESTADO DE SALUD GENERAL

ABEG - ABEN - ABEH. LOTEP

2. DEL ESTADO DE SALUD ESTOMATOLOGICO

N°	ESPECIALIDAD	DIAGNÓSTICO	CIE-10
1.	Periodoncia e Implantes	EDENTULO TOTAL INFERIOR	
2.			
3.			
4.			
5.			
6.			
7.			
8.			

V. PRONÓSTICO:

BUENO MALO REGULAR

VI. PLAN DE TRATAMIENTO ESTOMATOLOGICO:

N°	ESPECIALIDAD	TRATAMIENTO ESTOMATOLOGICO	CIE-10
1.	Periodoncia e Implantes	Fase Preoperatoria	
2.		Fisioterapia Oral, Motiv. y Educ. del Paciente	
3.		Fase Regenerativa	
4.		1ª Fase cirugía Implant. Colocación de Impl.	
5.		2ª Fase Colocación de Pilares de Cicatrización	
6.		3ª Fase: Rehabilitación con protesis híbrida.	
7.		Fase de Mantenimiento.	
8.		Evaluación Post. Quirúrgica. Controles y alta.	

ACEPTACIÓN DEL PACIENTE

Yo: _____ con DNI _____, acepto el Diagnóstico y Plan de Tratamiento, que me ha sido explicado por el Odontólogo tratante y descrito en la presente Historia Clínica Estomatológica



Apellido y Nombre del paciente
(Firma)

Nombre y apellido del Docente
COP Sello y Firma

Anexo 3. Consentimiento informado



UNIVERSIDAD CATÓLICA LOS ÁNGELES
DE CHIMBOTE

CONSENTIMIENTO INFORMADO

Título del caso clínico: Colocación de implantes con carga tardía, en paciente edéntulo total con reborde atrófico, para rehabilitación con prótesis híbrida. reporte de un caso.

Investigador (a): Ramírez Ríos, Julio Cesar

- **Propósito del estudio:** Estamos invitando a participar en un trabajo de caso clínico que tiene como objetivo de Mostrar la técnica, el manejo clínico y la evolución clínica de la colocación de un implante con carga tardía. Este es un estudio desarrollado por investigadores de la Universidad Católica Los Ángeles de Chimbote.

Procedimientos:

Si usted acepta se le realizará lo siguiente

1. Llenar la ficha de consentimiento informado

Riesgos: He sido informado sobre los procedimientos en los que se participará y se me explico que mi salud no correrá ningún riesgo.

Confidencialidad:

Nosotros guardaremos la información sin nombre alguno. Si los resultados de este seguimiento son publicados, no se mostrará ninguna información que permita la identificación de los participantes del estudio.

Derechos del participante:

Si usted decide participar en el caso clínico, podrá retirarse de éste en cualquier momento, o no participar en una parte del estudio sin daño alguno. Si tiene alguna duda adicional, por favor pregunte al personal del estudio o llame al número telefónico: 952961021

Si tiene preguntas sobre los aspectos éticos del estudio, puede contactar con el Comité Institucional de Ética en Investigación de la Universidad Católica Los Ángeles de Chimbote. Una copia de este consentimiento informado le será entregada.

DECLARACIÓN Y/O CONSENTIMIENTO

Acepto voluntariamente participar en este caso clínico, comprendo de las actividades en las que participará si ingresa al trabajo del caso clínico, también entiendo puedo decidir no participar y que puede retirarme del estudio en cualquier momento.

Virgil Tocas Flores
Nombres y Apellidos
Participante

11-11-23 10:30am

Fecha y Hora

Julio C. Ramirez Rio
Nombres y Apellidos
Investigador

11-11-23 10:30 am

Fecha y Hora



UNIVERSIDAD CATÓLICA LOS ÁNGELES
DE CHIMBOTE

CONSENTIMIENTO INFORMADO PARA IMPLANTES DENTALES

Yo Rigil Torres Flores (como paciente), con DNI No.
32897671, mayor de edad, y con domicilio en Calle Unión Mz R
Lote 27 P. J. Javier Heraud

DECLARO

Que el Cirujano Dentista Julio Cesar Ramirez Rios
me ha explicado que el propósito de la intervención es la reposición de los dientes perdidos
mediante la fijación de tornillos o láminas al hueso, y posteriormente la colocación de un/os
pilares metálico/s que soportará las futuras piezas dentales artificiales. He sido informado/a de
otras alternativas de tratamiento mediante la utilización de prótesis convencionales.

Para llevar a cabo el procedimiento se aplicará anestesia, de cuyos posibles riesgos también he
sido informado/a.

Igualmente, se me ha informado de que existen ciertos riesgos potenciales en toda intervención
quirúrgica realizada en la boca, concretamente:

1. Alergia al anestésico, antes, durante o después de la cirugía.
2. Molestias, hematomas e inflamación postoperatoria, durante los primeros días.
3. Sangrado.
4. Infección postoperatoria que requiera tratamiento posterior.
5. Lesión de raíces de dientes adyacentes.
6. Lesión nerviosa que provoque hipoestesia o anestesia del labio inferior, superior, mentón,
dientes, encía y/o de la lengua, que suelen ser transitoria y excepcionalmente permanente.
7. Comunicación con los senos nasales o con las fosas nasales.
8. Aspiración o deglución de algún instrumento quirúrgico de pequeño tamaño.
9. Desplazamiento del implante a estructuras vecinas.
10. Rotura de instrumentos.

Los implantes han sido utilizados ampliamente en todo el mundo, desde hace más de 25 años y
es un procedimiento considerado seguro por la comunidad internacional, pero se me ha
explicado que, aunque la técnica se realice correctamente, existe un porcentaje de fracasos entre
el 8 y el 10 por ciento. He sido informado de las complicaciones potenciales de este
procedimiento quirúrgico, que incluye además de las anteriores

1. Deshincencia de sutura y exposición del implante.
2. Falta de integración del implante con el hueso que lo rodea, con la consiguiente pérdida precoz o tardía del/los implante/s, y la posible planificación de la prótesis planificada.
3. Imposibilidad de colocar un implante en la localización prevista, por las características de hueso remanente.
4. En casos excepcionales, con atrofia importante ósea, puede producirse una fractura mandibular, que requiera tratamiento posterior.
5. Fractura del implante o de algún componente de la prótesis.
6. Complicaciones inherentes a la prótesis dental, no cumpliendo las expectativas estéticas, dificultad para la fonación, etc.

Entiendo que el tratamiento no concluye con la colocación del implante, sino que será preciso visitar periódicamente al facultativo y seguir escrupulosamente las normas de higiene que me ha explicado.

He comprendido lo que se me ha explicado por el facultativo de forma clara, con un lenguaje sencillo, habiendo resuelto todas las dudas que se me han planteado, y la información complementaria que le he solicitado.

Me ha queda claro que en cualquier momento y sin necesidad de dar ninguna explicación, puedo revocar este consentimiento.

Estoy satisfecho con la información recibida y comprendido el alcance y riesgos de este tratamiento, y en por ello,

DOY MI CONSENTIMIENTO, para que se me practique el tratamiento de implantes.

En Chimbote, a 11 de Noviembre de 2023



El Paciente o
Representante Legal

Vegil Tovar T. Luis



El Cirujano Dentista
COP 42972

Anexo 4. Evidencia fotográfica

Figura 1.- Fotografía frontal

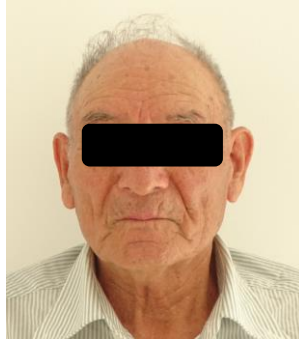

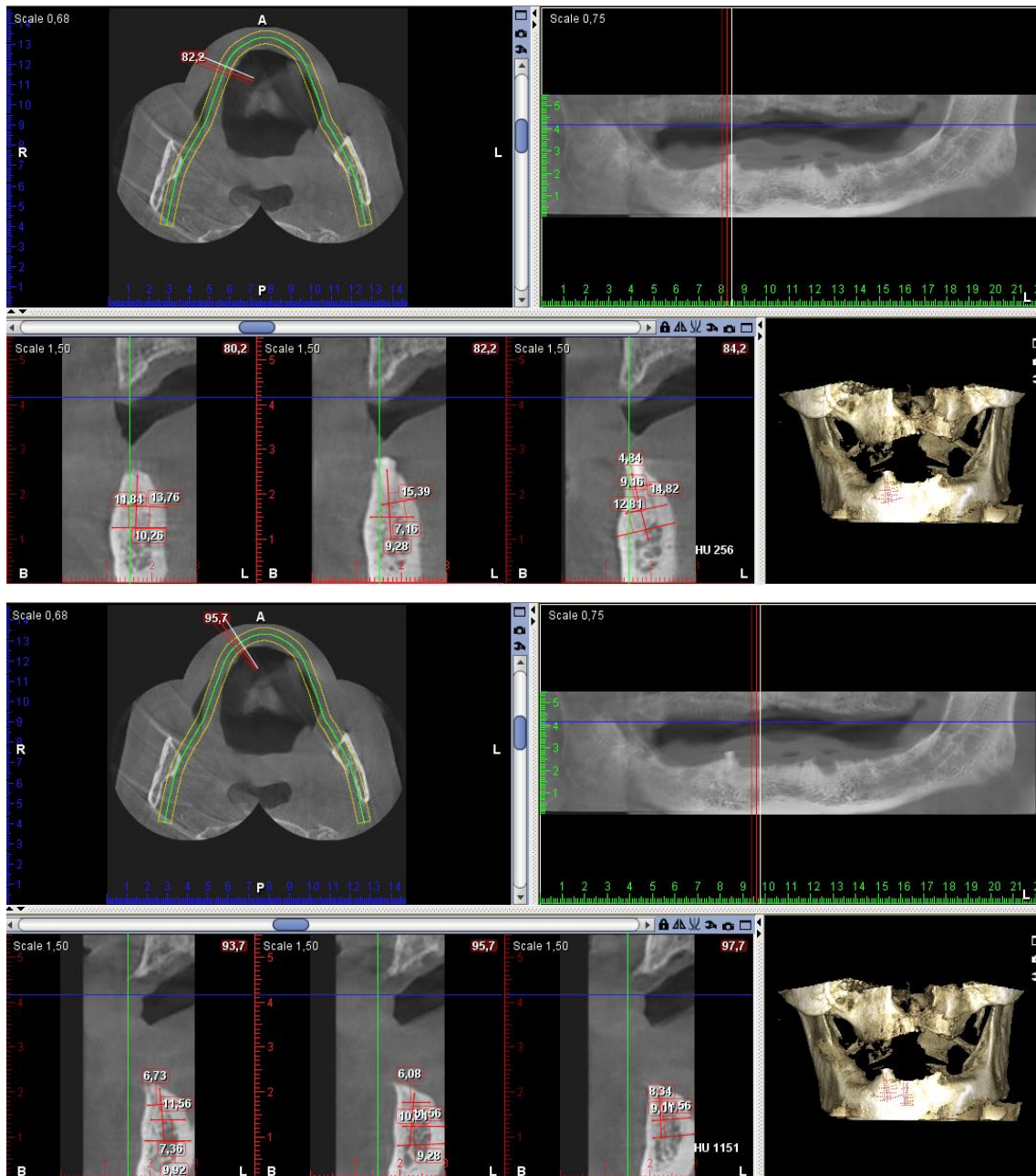
Figura 2.- Fotografía lateral Izquierda

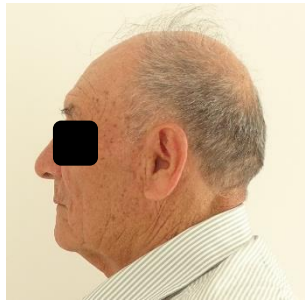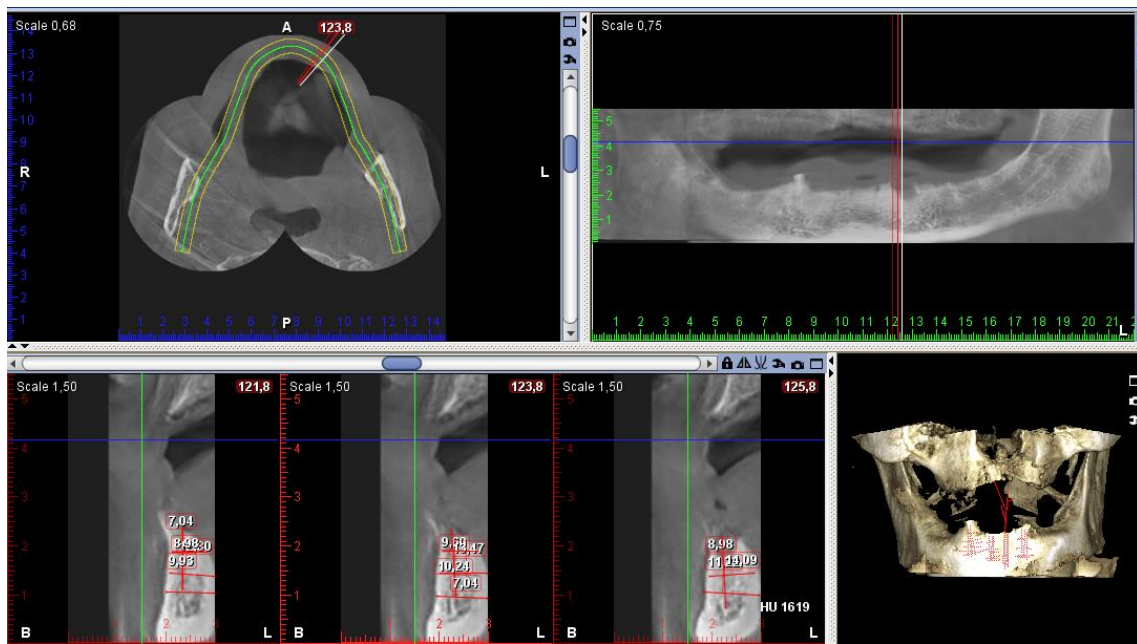
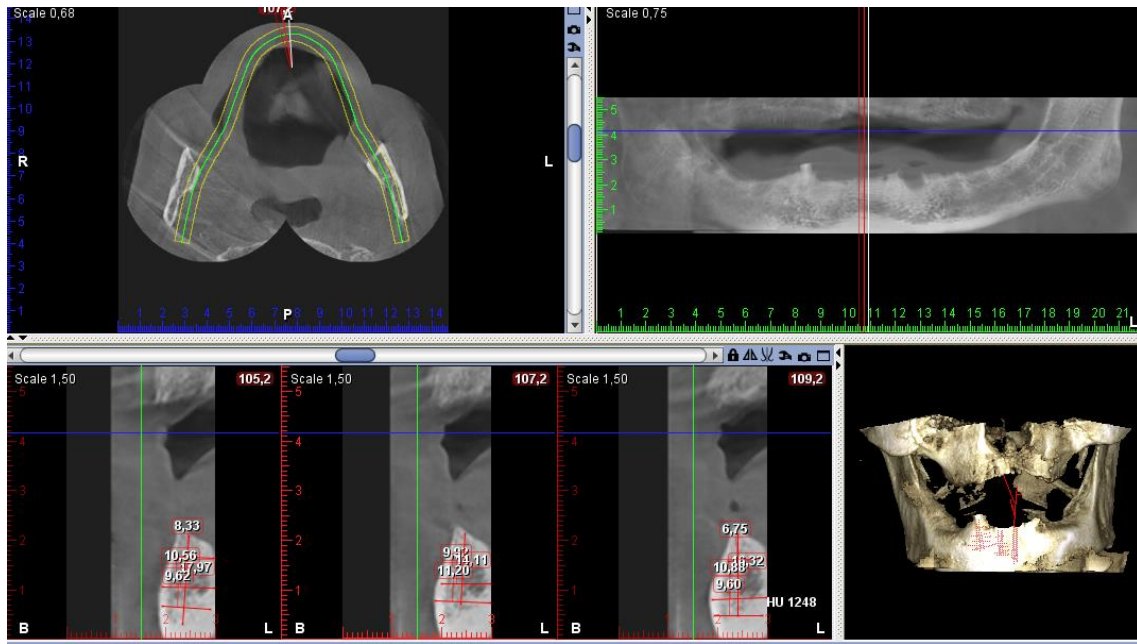


Figura 3.- Fotografía lateral derecha

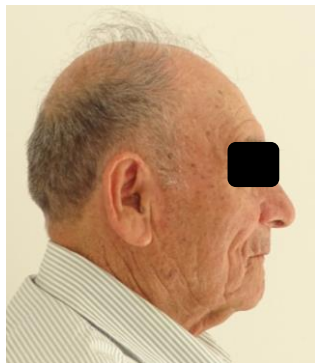

Figura 4.- Tomografía pre operatoria





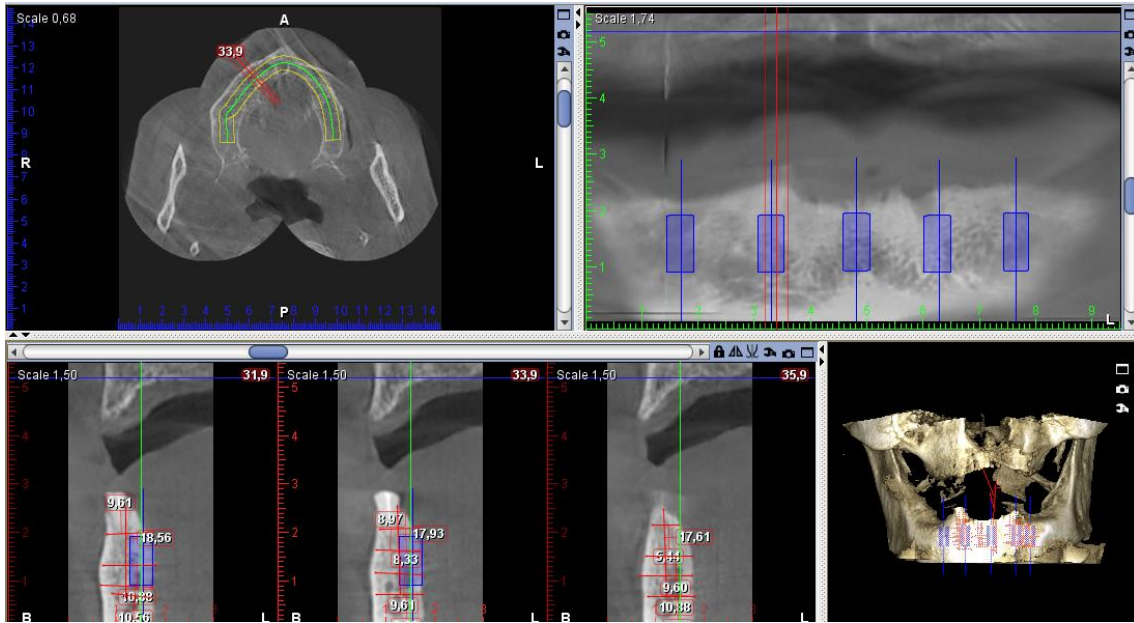
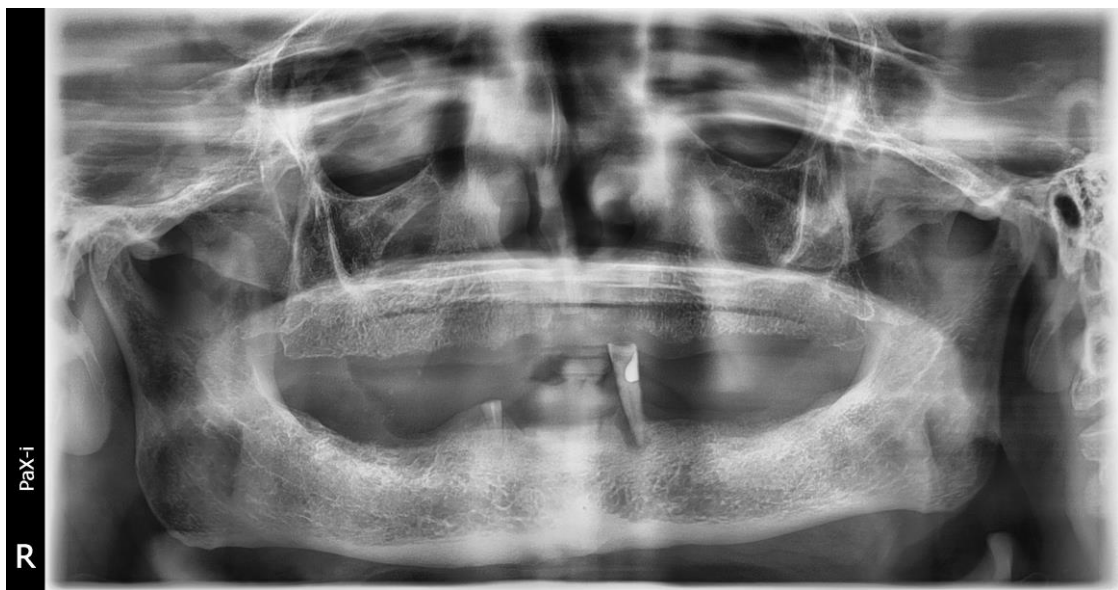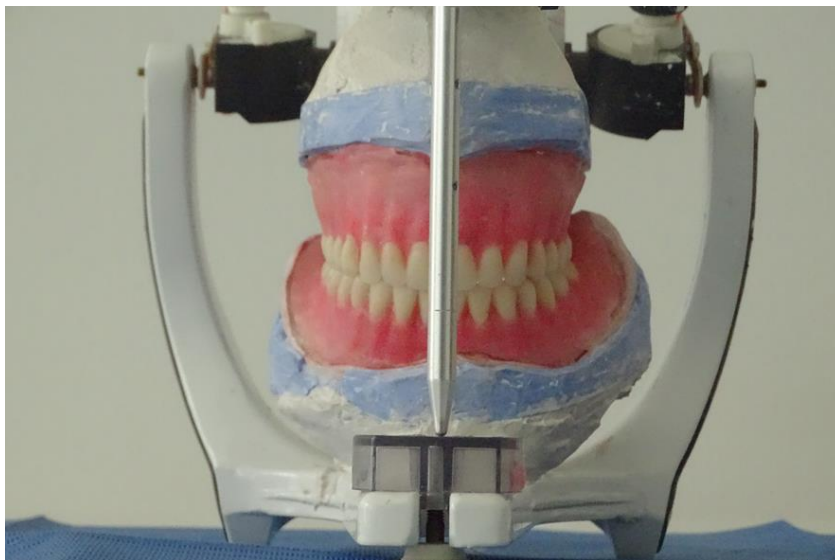

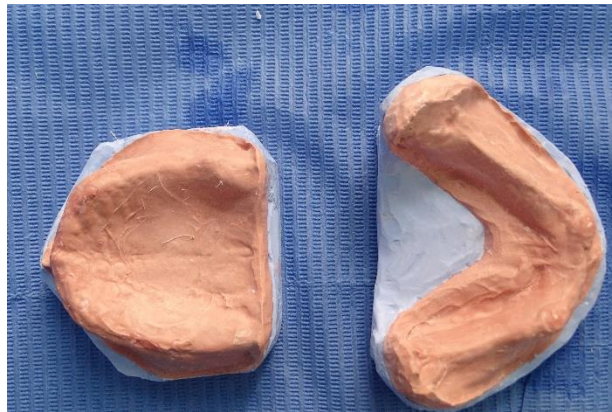
Figura 5.- Radiografía pre operatoria





Procedimientos previos al momento quirúrgico

En el caso de una rehabilitación con prótesis híbrida sobre implantes hay que elaborar primeramente las prótesis provisionales del paciente, en este caso la prótesis completa superior y la inferior conacrílico transparente para que esta nos sirva de guía quirúrgica al momento de instalar los implantes, ya que de esto va a depender el correcto posicionamiento de lo implantes para su futura rehabilitación en 3 meses consecuentes a la instalación de implantes.

Figura 6.- Asepsia antisepsia

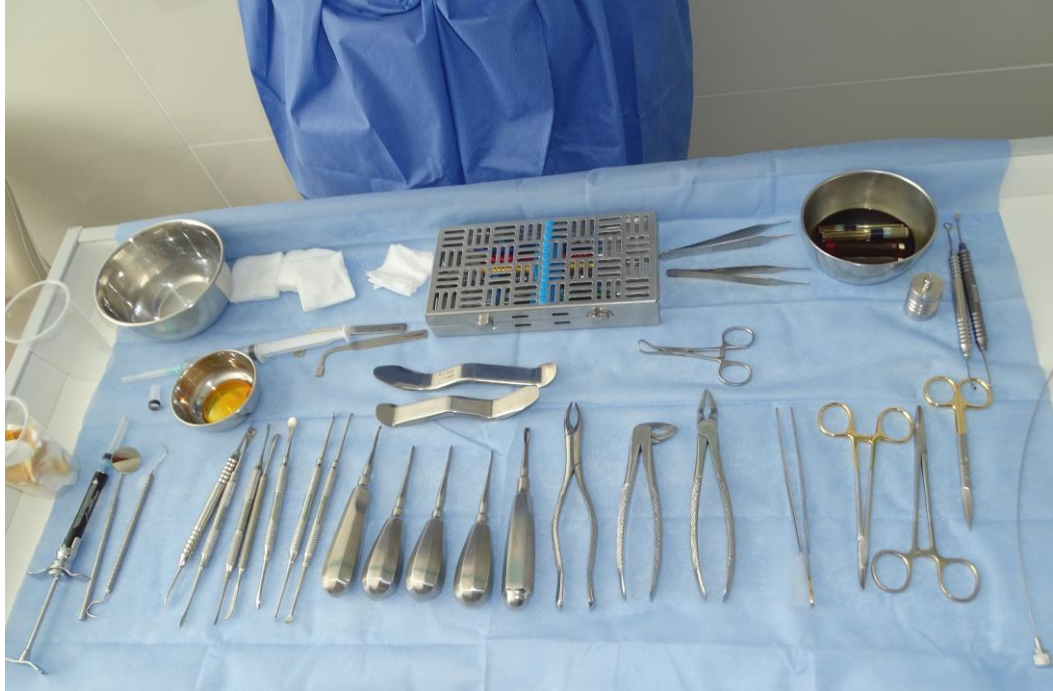

Figura 7.- Incisión y decolado

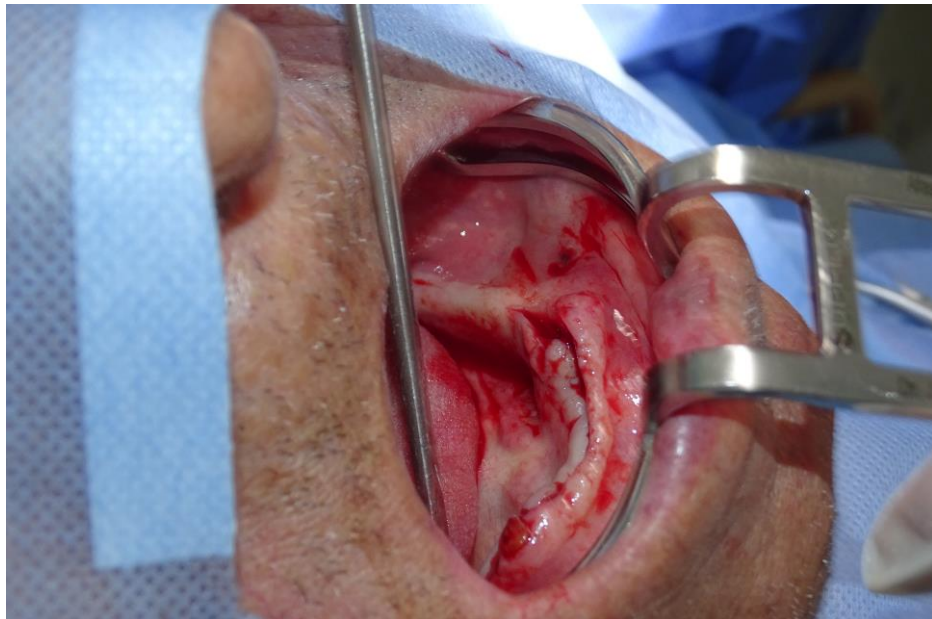


Figura 8.- elaboración de guía quirúrgica

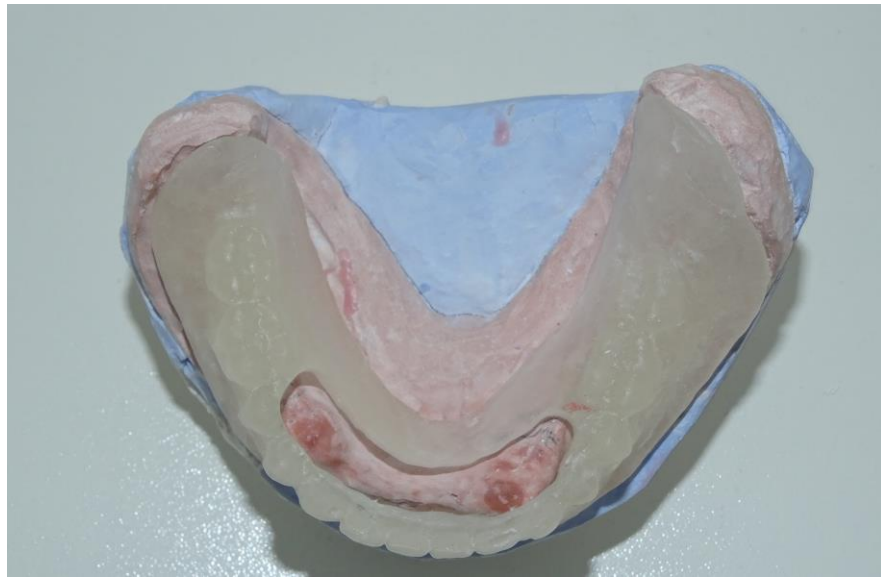

Figura 9.- Implante de la marca Biotech Cono Morse 3,5 x 13.0 mm,

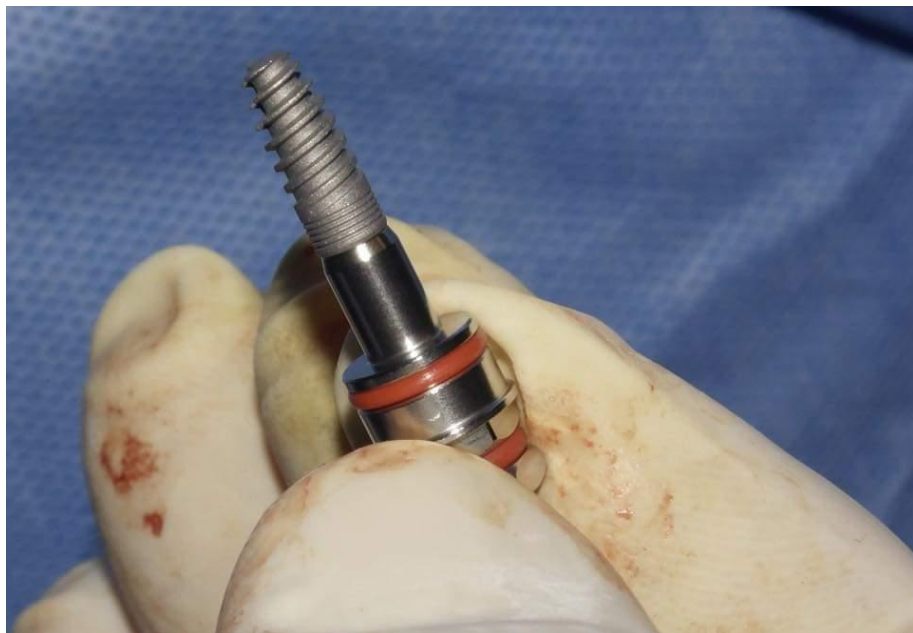

Figura 10.- Fresado

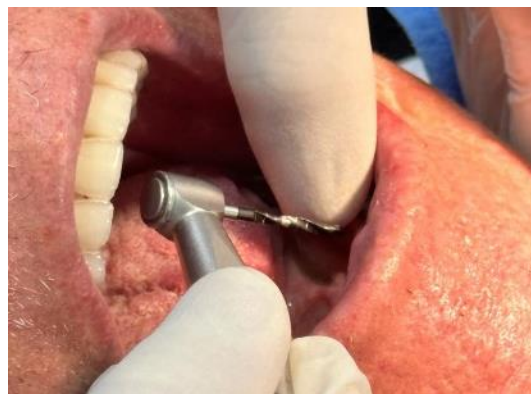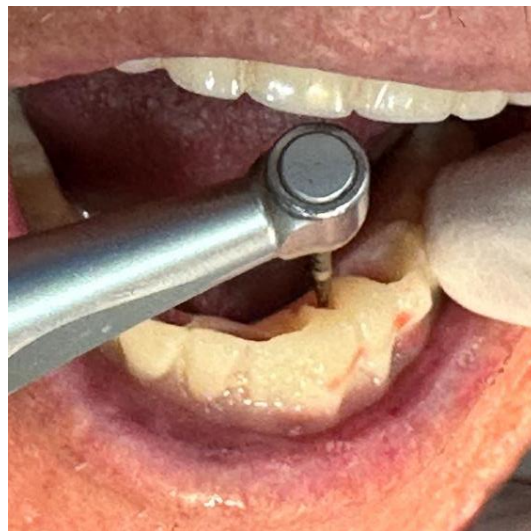

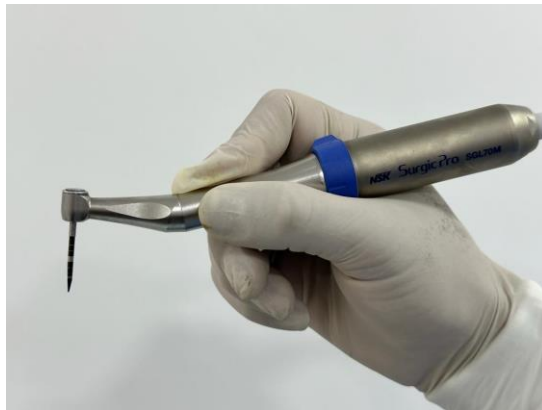
Figura 11.- Fresa cauter sin.

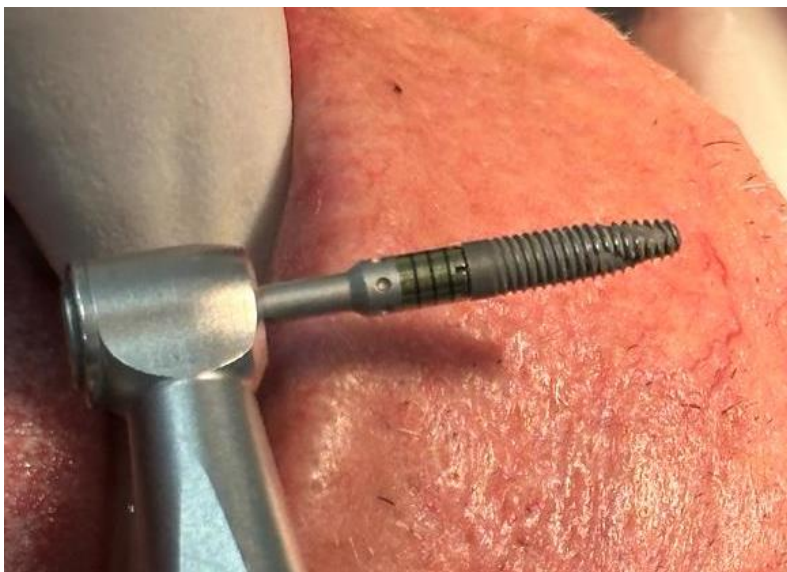

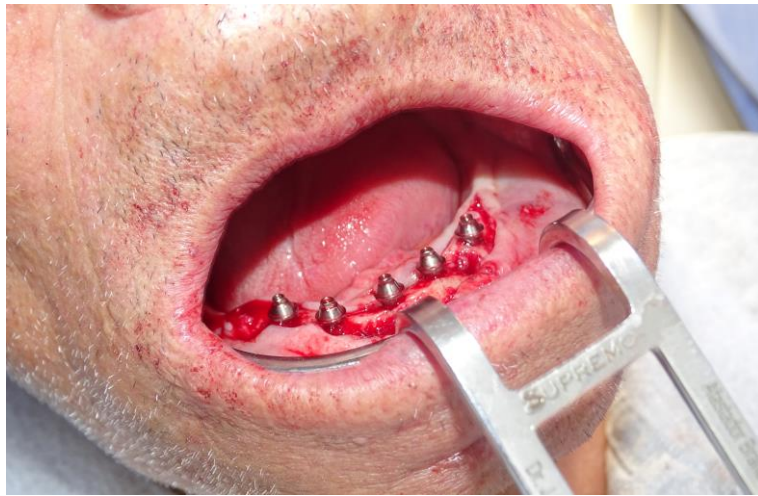Figura 10.- Colocación de 5 implantes

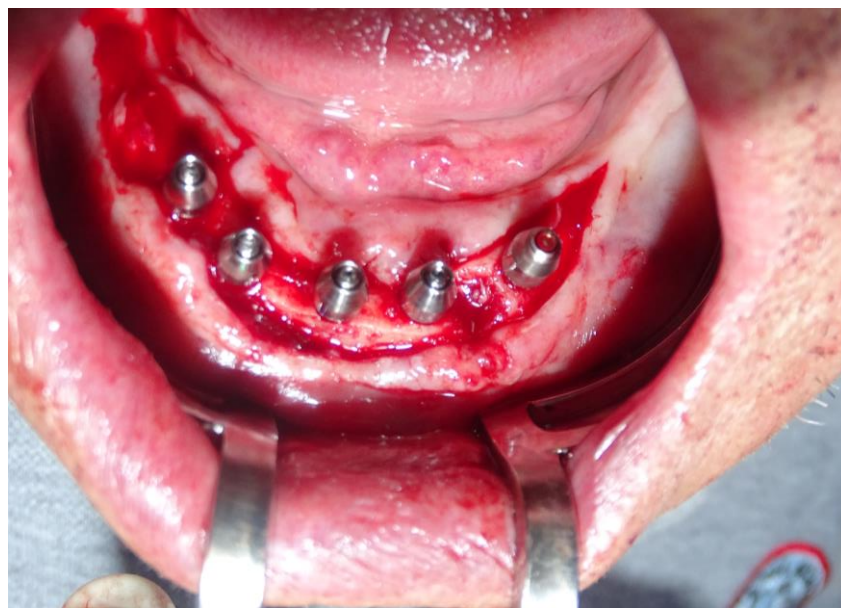

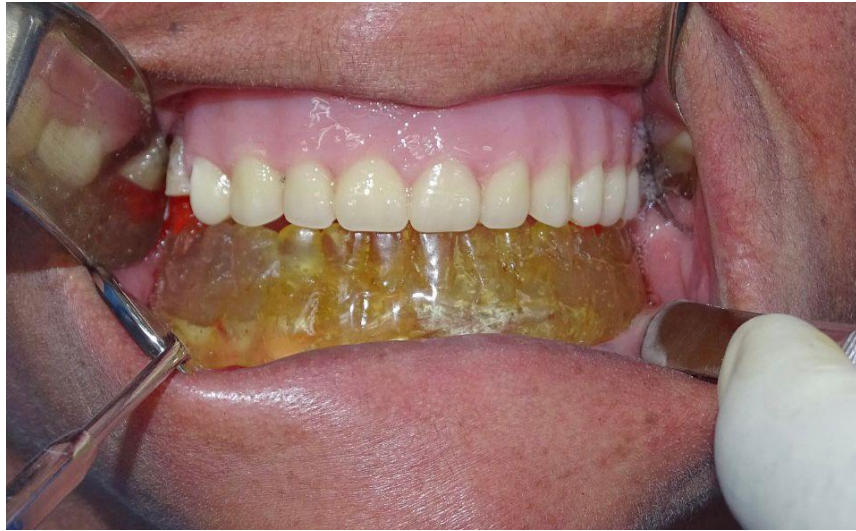


Figura 11.- Radiografía panorámica de control

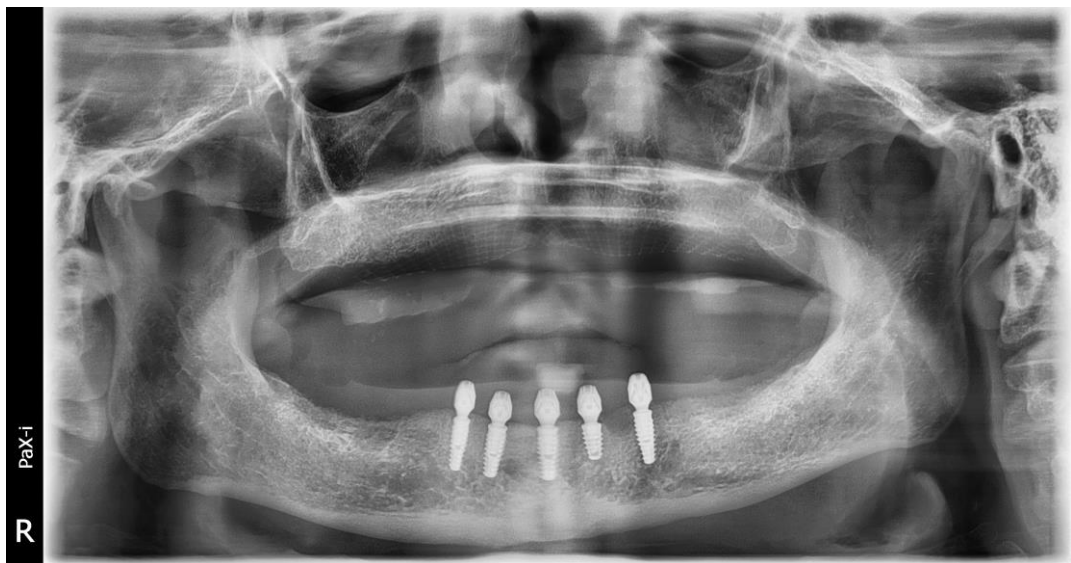
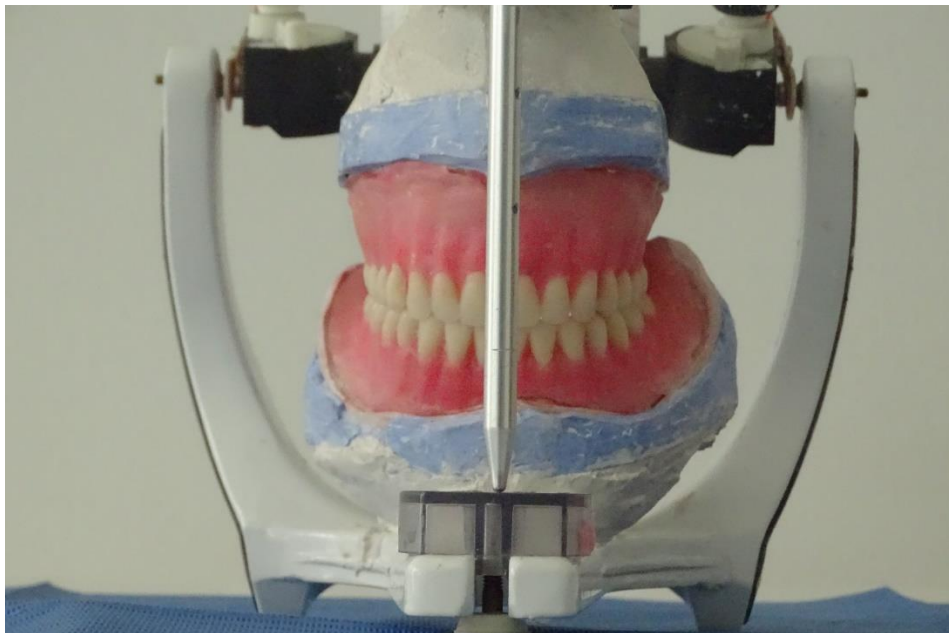
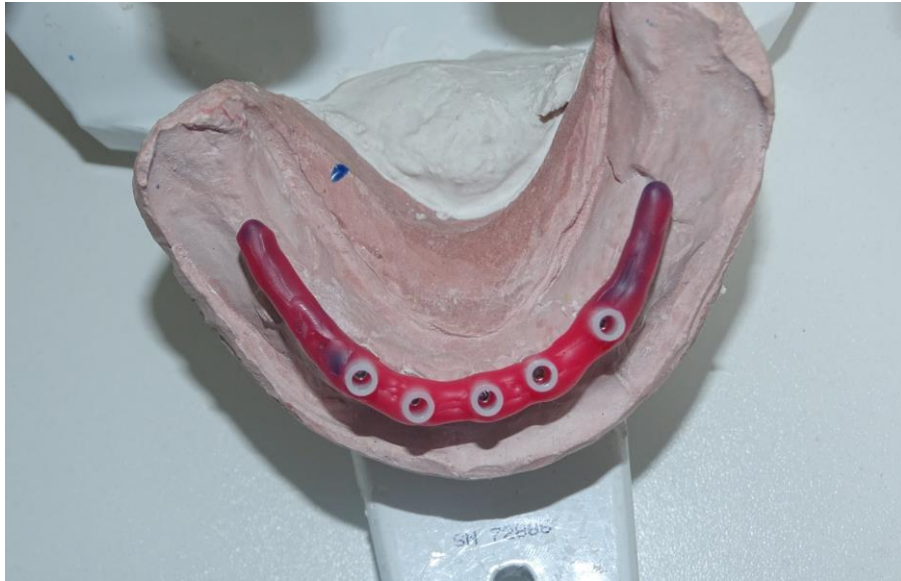Figura 12.- Elaboración de prótesis híbrida



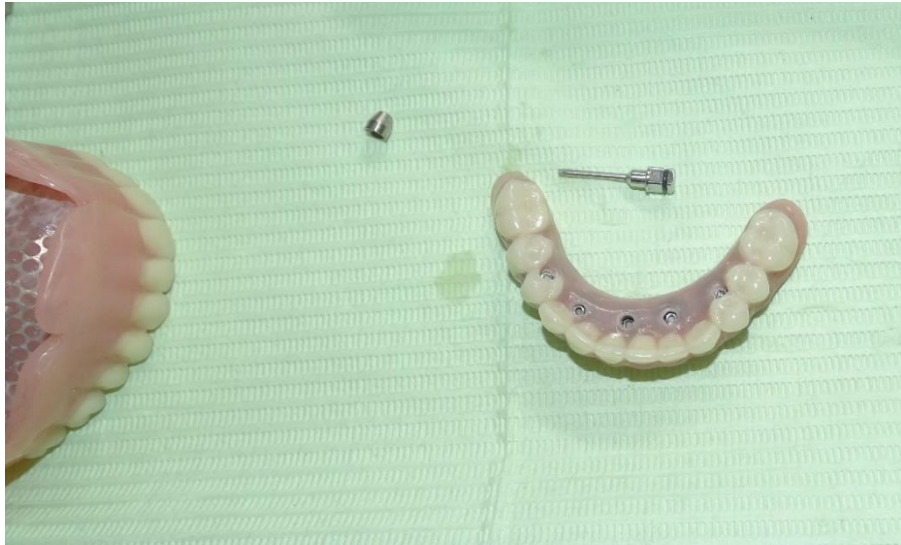

Figura 13.- Instalación de prótesis híbrida.

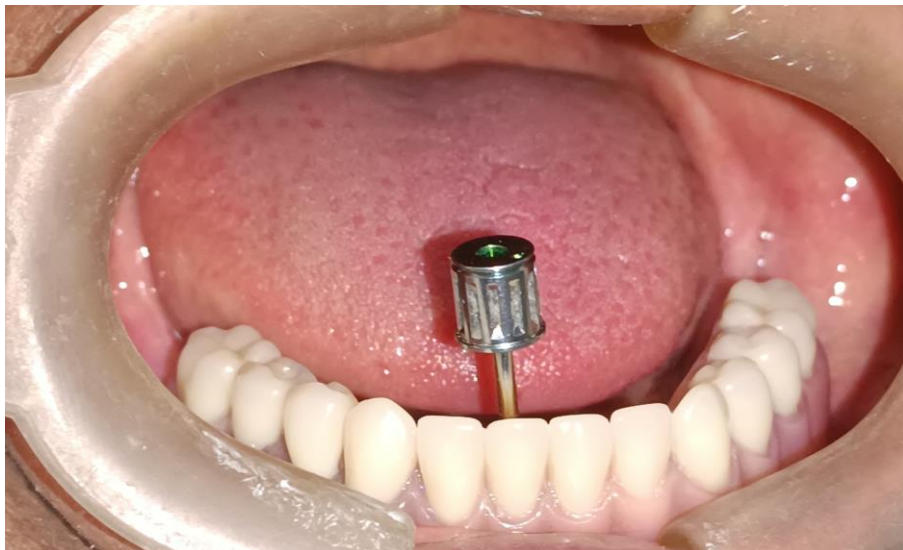
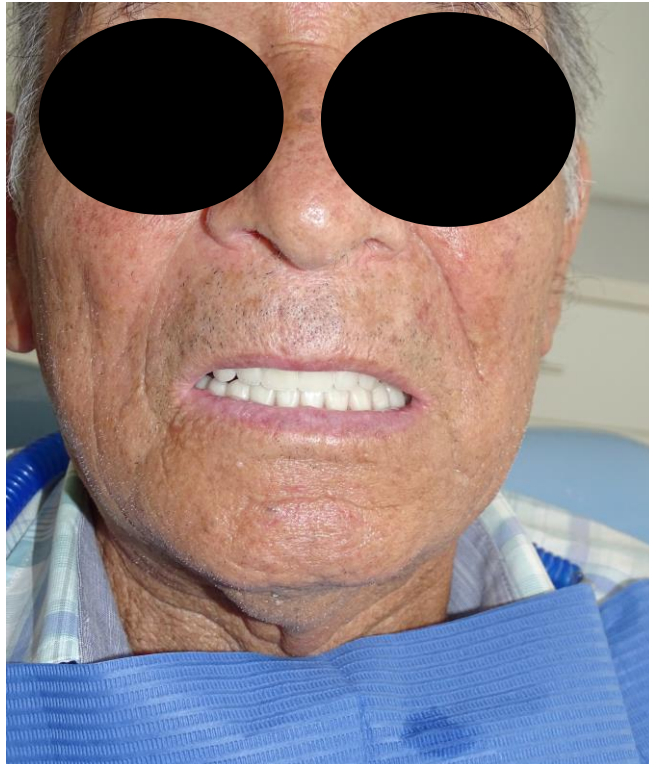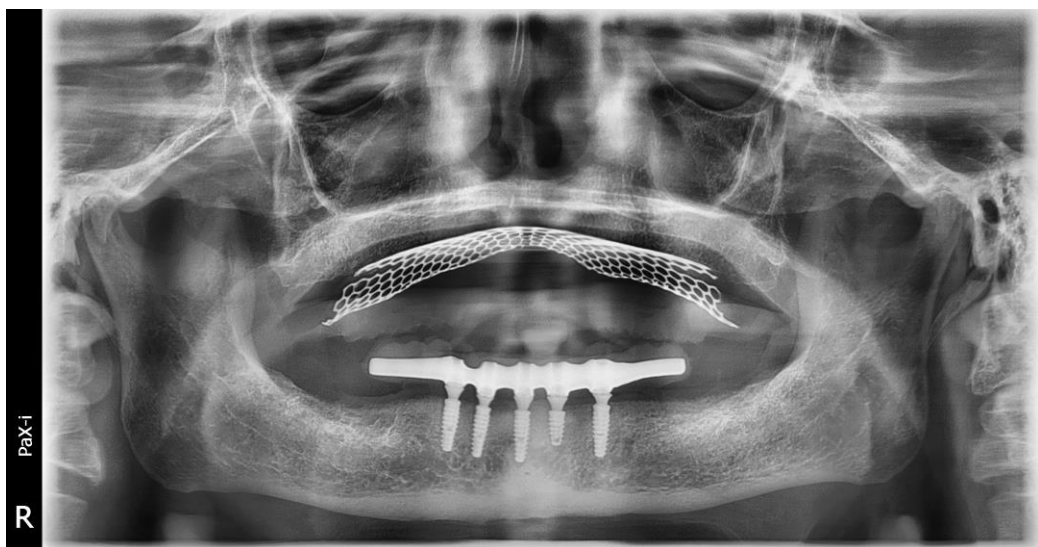




Figura 14.- Radiografía panorámica de alta



DECLARACION JURADA

Yo, Julio Cesar Ramirez Ríos, identificado con DNI N° 32965849, con domicilio real en Mz B30 lote 12 Urbanización 21 de Abril, Distrito de Chimbote, Provincia del Santa, Departamento de Ancash.

DECLARO BAJO JURAMENTO

En mi condición de Cirujano Dentista, con código de estudiante 0110110032 de la Escuela Profesional de Odontología, Facultad de Ciencias de la Salud, de la Universidad los Ángeles de Chimbote, Semestre académico 2023 – 2.

1. Que los datos consignados en el Trabajo Académico para optar al título de Segunda Especialidad en Periodoncia e Implantes, titulado **Colocación de Implantes con carga tardía, en paciente edéntulo total con reborde atrófico, para rehabilitación con prótesis híbrida. reporte de un caso.**
2. Doy fe que esta declaración corresponde a la verdad

Viernes 30 de diciembre del 2023



.....
Firma del Cirujano Dentista

DNI: 32965849



.....
Huella Digital