



**UNIVERSIDAD CATÓLICA LOS ÁNGELES DE
CHIMBOTE**

**FACULTAD DE CIENCIAS DE LA SALUD
ESCUELA PROFESIONAL DE ODONTOLOGÍA**

**COLOCACIÓN DE IMPLANTE UNITARIO CON
REGENERACIÓN ÓSEA GUIADA: REPORTE DE UN CASO.**

**TRABAJO ACADÉMICO PARA OPTAR EL TÍTULO DE
SEGUNDA ESPECIALIDAD EN PERIODONCIA E
IMPLANTES**

AUTOR

**HERRERA SALDAÑA, ALBARINO
ORCID: 0009-0009-9858-7594**

ASESOR

**SUÁREZ NATIVIDAD, DANIEL ALAIN
ORCID: 0000-0001-8047-0990**

CHIMBOTE - PERÚ

2023



FACULTAD DE CIENCIAS DE LA SALUD

**ESCUELA PROFESIONAL DE ODONTOLOGÍA SEGUNDA ESPECIALIDAD EN
PERIODONCIA E IMPLANTES**

ACTA N° 0012-119-2024 DE SUSTENTACIÓN DEL INFORME DE TESIS

En la Ciudad de **Chimbote** Siendo las **15:30** horas del día **26** de **Enero** del **2024** y estando lo dispuesto en el Reglamento de Investigación (Versión Vigente) ULADECH-CATÓLICA en su Artículo 34º, los miembros del Jurado de Investigación de tesis del Programa de **ODONTOLOGÍA SEGUNDA ESPECIALIDAD EN PERIODONCIA E IMPLANTES**, conformado por:

REYES VARGAS AUGUSTO ENRIQUE Presidente
ROJAS BARRIOS JOSE LUIS Miembro
TRAVEZAN MOREYRA MIGUEL ANGEL Miembro
Mgtr. SUAREZ NATIVIDAD DANIEL ALAIN Asesor

Se reunieron para evaluar la sustentación del informe de tesis: **COLOCACIÓN DE IMPLANTE UNITARIO CON REGENERACIÓN ÓSEA GUIADA**

Presentada Por :
(01DI192003) **HERRERA SALDAÑA ALBARINO**

Luego de la presentación del autor(a) y las deliberaciones, el Jurado de Investigación acordó: **APROBAR** por **UNANIMIDAD**, la tesis, con el calificativo de **13**, quedando expedito/a el/la Bachiller para optar el GRADO ACADÉMICO de **Título de Segunda Especialidad en Periodoncia e Implantes**.

Los miembros del Jurado de Investigación firman a continuación dando fe de las conclusiones del acta:

REYES VARGAS AUGUSTO ENRIQUE
Presidente

ROJAS BARRIOS JOSE LUIS
Miembro

TRAVEZAN MOREYRA MIGUEL ANGEL
Miembro

Mgtr. SUAREZ NATIVIDAD DANIEL ALAIN
Asesor



CONSTANCIA DE EVALUACIÓN DE ORIGINALIDAD

La responsable de la Unidad de Integridad Científica, ha monitorizado la evaluación de la originalidad de la tesis titulada: COLOCACIÓN DE IMPLANTE UNITARIO CON REGENERACIÓN ÓSEA GUIADA: REPORTE DE UN CASO. Del (de la) estudiante HERRERA SALDAÑA ALBARINO , asesorado por SUAREZ NATIVIDAD DANIEL ALAIN se ha revisado y constató que la investigación tiene un índice de similitud de 5% según el reporte de originalidad del programa Turnitin.

Por lo tanto, dichas coincidencias detectadas no constituyen plagio y la tesis cumple con todas las normas para el uso de citas y referencias establecidas por la Universidad Católica Los Ángeles de Chimbote.

Cabe resaltar que el turnitin brinda información referencial sobre el porcentaje de similitud, más no es objeto oficial para determinar copia o plagio, si sucediera toda la responsabilidad recaerá en el estudiante.

Chimbote, 21 de Marzo del 2024



Mgtr. Roxana Torres Guzman
RESPONSABLE DE UNIDAD DE INTEGRIDAD CIENTÍFICA

3. Dedicatoria

Este trabajo fruto de mi esfuerzo y constancia
va dedicado a mi MADRE CLEOTILDE
SALDAÑA, porque desde el cielo guio
todos mis pasos para seguir adelante.

A mi Esposa y a mis Hijas por su paciencia,
comprensión y motivación durante este
proceso académico.

4. Agradecimiento

En primer lugar, quiero agradecer a DIOS y a mi Padre CESAR.V. HERRERA por brindarme el apoyo incondicional para poder cumplir con todos los objetivos trazados.

También a nuestros profesores JUAN CARLOS IPARRAGUIRRE Y AL PROFESOR CESAR VASQUEZ.

Agradezco a la universidad los ángeles de Chimbote por haberme aceptado ser parte de ella y abrirnos las puertas de su seno científico

5. Índice general

1. Caratula.....	I
2. Jurado.....	II
3. Dedicatoria.....	III
4. Agradecimiento.....	IV
5. Índice general.....	V
6. Resumen.....	VI
7. Abstract.....	VII
I. Introducción.....	1
II. Marco teórico.....	3
2.1 Antecedentes.....	3
2.2 Bases teóricas.....	8
III. Metodología.....	20
3.1 Presentación del caso.....	20
3.2 Materiales y métodos.....	23
3.3 Principios éticos.....	26
IV. Resultados.....	28
4.1 Resultados.....	28
4.2 Discusión.....	28
V. Conclusiones.....	31
VI. Recomendaciones.....	32
Referencias bibliográficas	33
Anexos.....	36
Anexo 01. Matriz de consistencia.....	36
Anexo 02. Instrumento de recolección de datos.....	37
Anexo 03. Formato de consentimiento informado.....	38
Anexo 04. Evidencias de ejecución.....	41
Anexo 05. Declaración jurada.....	49

6. Resumen

La regeneración ósea guiada crea condiciones óseas adecuadas y mejora la cicatrización ósea favoreciendo la regeneración ósea completa para la colocación de implantes y permitir la completa restauración de la zona afectada. El objetivo del caso clínico es: mostrar la técnica, manejo clínico y evolución de la regeneración ósea guiada y la colocación de un implante unitario; Metodología: Paciente de sexo femenino, de 36 años de edad, el motivo de consulta pérdida de Pza. 1,1, por traumatismo, no presenta antecedentes de importancia para el caso, no es alérgica a ningún medicamento, se realizaron exámenes de radiología y tomografía, se diagnóstica como edéntula parcial con ausencia de pieza dental 1,1; el plan de tratamiento indica la realización de injerto y colocación de implante en zona de Pza. 1.1. Resultados: Se ha mostrado la técnica, manejo clínico y evolución de la regeneración ósea guiada y la colocación de un implante unitario. Se ha ejecutado la técnica de regeneración ósea guiada, respetando escrupulosamente el protocolo de la técnica, utilizando injerto óseo y membrana de colágeno. Se ha colocado un implante dental en Pza. 1,1, conforme establece el protocolo y la técnica utilizando los materiales e instrumental adecuado, el implante elegido fue Neo Biotech, Cono Morse 3,5 x 8.5mm, Korea. Conclusión: La técnica de regeneración ósea guiada y colocación de implante dental, una vez pasado el periodo post operatorio, se evidencia una buena oseointegración del implante, también se ha mejorado su estética y el soporte periimplantario.

Palabras clave: Injerto óseo, Implante dental, Oseointegración

7. Abstract

Guided bone regeneration creates adequate bone conditions and improves bone healing, promoting complete bone regeneration for implant placement and allowing complete restoration of the affected area. The objective of the clinical case is: to show the technique, clinical management and evolution of guided bone regeneration and the placement of a single implant; Methodology: Female patient, 36 years old, the reason for consultation was loss of Pza.1,1 CT scan, diagnosed as partially edentulous with missing tooth 1,1; The treatment plan indicates the performance of a graft and implant placement in the Pza area. 1.1. Results: The technique, clinical management and evolution of guided bone regeneration and the placement of a unitary implant have been shown. The guided bone regeneration technique has been carried out, scrupulously respecting the technique protocol, using bone graft and collagen membrane. A dental implant has been placed in Pza. 1.1, in accordance with the protocol and technique using the appropriate materials and instruments. The implant chosen was Neo Biotech, Morse Cone 3.5 x 8.5mm, Korea. Conclusion: The guided bone regeneration technique and dental implant placement, once the post-operative period has passed, good osseointegration of the implant is evident, its aesthetics and peri-implant support have also been improved.

Keywords: Bone graft, Dental implant, Osseointegration

I. Introducción

La posición de implantes, en áreas con atrofiaciones maxilares severas, suponen en muchos casos una competencia incluso para los clínicos experimentados. Las alteraciones de la cresta ósea pueden variar en función de la región del maxilar afectada, siendo de positiva trascendencia un minucioso estudio de las demandas funcionales y estéticas de cada paciente, para poder especificar el abordaje quirúrgico idóneo y el material regenerativo más adecuado.(1)

La regeneración ósea guiada, ya sea en forma vertical u horizontal, nos permite la recuperación de la cantidad de hueso que se a perdido por efecto de la reabsorción fisiológica, esta regeneración se hace con injertos que son de tipo aloplásticos, autólogos, en forma de xenoinjerto, aloinjertos, que en general sirven a manera de andamios para que se produzca la neoformación del hueso. (2)

El objetivo principal de la regeneración ósea guiada (ROG) es crear condiciones óseas adecuadas y mejorar la cicatrización ósea evitando la invasión de tejido no osteogénico permitiendo la migración de células pluripotenciales y osteogénicas al defecto óseo favoreciendo la regeneración ósea completa para la colocación de implantes y permitir la completa restauración de la zona afectada.(3)

Se han estudiado a lo largo de los años diversas técnicas quirúrgicas y biomateriales que han demostrado resultados muy favorables y prometedores (Esposito y cols. 2009) (2). Estas técnicas regenerativas han evolucionado tanto y tal es su éxito, que a día de hoy se obtienen tasas de supervivencia similares en implantes colocados sobre hueso prístino (el hueso propio del paciente) que sobre zonas regeneradas. (1)

La secuencia de los eventos que se desencadenan en la ROG comienza a las 24 horas donde el espacio del defecto se ocupa por un coágulo óseo liberando factores de crecimiento atracción de neutrófilos y macrófagos. Se reemplaza el coágulo por tejido de granulación y vasos sanguíneos neo formados que proveen de células madre mesenquimales que contribuyen en la formación de la matriz osteoide. La mineralización de esta matriz sirve como andamio para la aposición de hueso laminar- La formación de hueso maduro ocurre de 3 a 4 meses posterior a la cirugía. (3)

Las membranas utilizadas en ROG se dividen en dos tipos: membranas no absorbibles y membranas absorbibles. Las membranas absorbibles evitan un segundo tiempo quirúrgico, en

este caso clínico e la que utilizaremos y estas se dividen en 2 grupos: naturales y sintéticas. Las membranas naturales están hechas a partir de diferentes fuentes de colágeno proveniente de animales, principalmente se Obtienen de tendones, dermis, pericardio bovino, colágeno reticulado de piel de cabra (96% colágeno tipo I, 4% 4condroitin sulfato), tendón de Aquiles bovino, colágeno tipo I y III entre otros. (4)

Existen algunos factores que predisponen a la pérdida de hueso que produce la periimplantitis en relación a un implante y estas son: el tabaquismo; mala higiene, enfermedad periodontal, una sobrecarga funcional, factores sistémicos relacionados con trastornos metabólicos, alteraciones endocrinas, osteoporosis, hipertiroidismo, enfermedades cardiovasculares, alcoholismo. El tratamiento de estas enfermedades implica medicamentos que en algunos casos afectan la oseointegración. (5)

En la práctica odontológica es muy importante conocer sobre regeneración ósea guiada, su importancia y eficacia, entender su función, su utilidad, por cuanto es un tratamiento que representa un alto grado de éxito, son excelentes y reproducibles y sobre todo hay un respaldo de investigaciones, que están en las publicaciones científicas. (5)

De lo anteriormente expuesto se plante el siguiente problema ¿Cuál es la técnica, el manejo clínico y la evolución clínica de la regeneración ósea guiada y la colocación de un implante unitario? teniendo como objetivo general: mostrar la técnica, manejo clínico y evolución de la regeneración ósea guiada y la colocación de un implante unitario y como objetivos específicos: ejecutar la técnica de regeneración ósea guiada para colocación de un implante; mostrar el manejo clínico de la colocación de implante dental unitario.

El presente trabajo tiene una justificación teórica porque se presenta una revisión actualizada de conceptos, antecedentes y un marco teórico respecto a la regeneración ósea guiada previo a la colocación de un implante dentario. Justificación clínica, porque mediante la descripción y ejecución de este procedimiento de la regeneración ósea guiada, demostraremos que es la mejor alternativa para regenerar el hueso previo a la colocación de un implante dentario. Justificación social ya que se realizará este reporte de caso para contribuir con nuevas aportaciones respecto a la técnica de regeneración guiada y su relación con la implantología, permitiendo que los especialistas y los odontólogos de práctica general que están en relación a la colocación de implantes dentales tomen como referencia lo ejecutado en el presente trabajo.

II. Marco teórico

2.1 Antecedentes.

Kang y col. (Tokio, Japón, 2023) realizaron estudios de “Análisis comparativo de las propiedades cinéticas *in vivo* de varios sustitutos óseos introducidos en un modelo de defecto canino periimplantario” El hueso bovino desproteínizado o la hidroxiapatita sintética son dos materiales de injerto óseo predominantes que se utilizan en el tratamiento clínico de los defectos óseos periimplantarios. Sin embargo, las diferencias en la formación ósea entre estos materiales aún no están claras. Este estudio evaluó la cinética de la osteogénesis en defectos periimplantarios utilizando 2 tipos de hueso bovino desproteínizado (Bio-Oss[®] y Bio-Oss/Collagen[®]) y 2 tipos de hidroxiapatita sintética (Apaceram-AX[®] y Refit[®]). Consideramos factores que incluyen el volumen óseo recién generado; ocupación de huesos, osteoides y materiales; y contacto hueso-implante. obteniendo resultados de todos los materiales demostraron una excelente biocompatibilidad y osteoconductividad. A los 3 meses, Bio-Oss y Apaceram-AX exhibieron volúmenes de formación significativamente mayores que los otros materiales, y Bio-Oss tuvo una cantidad ligeramente mayor. Sin embargo, este resultado se revirtió a los 6 meses, sin diferencias significativas entre los 2 materiales en ningún momento, llegando a la conclusión que los materiales demostraron comportamientos postimplantación variables *in vivo*. Por tanto, en un entorno clínico, se deben considerar tanto las propiedades de estos materiales como las condiciones específicas de los defectos que necesitan refuerzo para identificar el material más adecuado. (6)

M, Tomas M, Matijevi, M, Kaarevi, P, Bisani M, Udiljak, Butorac Prpi. I, Mi-kulin I, andrli. S, Vev A. (Osijet, Baranja, Croacia, 2023) en su trabajo titulado Regeneración de defectos de pared buccal después de la extracción de dientes con alfaásico Calcium Phosphate en Forma inyectable vs. Bovine Xenograft: Un ensayo clínico controlado aleatorio”. Regeneración de defectos de la pared bucal después de la extracción dental con fosfato de calcio bifásico en forma inyectable versus xenoinjerto bovino: un ensayo clínico controlado aleatorizado, el objetivo de este estudio fue investigar los cambios histológicos cualitativos y cuantitativos en biopsias humanas tomadas después de 6 meses de curación de alvéolos de extracción con defectos de la pared bucal. Para ello, los defectos de 36 pacientes (18 por grupo) fueron tratados con fosfato cálcico bifásico inyectable (I-BCP) o xenoinjerto bovino (BX) después de la extracción. Luego

de seis meses de curación, se tomaron biopsias y se procedió al laboratorio de histología. No se observó evidencia de una respuesta inflamatoria del tejido en las biopsias de ninguno de los grupos, y el hueso recién formado (NB) estaba en estrecho contacto con el biomaterial (MO) restante. Los resultados histomorfométricos mostraron que no hubo diferencia estadísticamente significativa entre los grupos en el porcentaje medio de NB ($p = 0,854$), MO ($p = 0,129$) y tejido blando ($p = 0,094$). En conclusión, ambos biomateriales exhibieron osteoconductividad y biocompatibilidad y lograron una regeneración ósea satisfactoria de los defectos de la pared bucal después de la extracción del diente. (7)

Kandhari y col. (Gran Bretaña, 2023) realizaron estudios de “Técnicas y materiales de injerto óseo para implantología”, observando la calidad, el volumen, la altura y el ancho del hueso desempeñan un papel fundamental en la estabilidad, el éxito y la supervivencia de los implantes dentales. La falta de hueso adecuado se puede superar con diversos procedimientos de injerto óseo. Depende de muchos factores, incluida la cantidad de hueso necesaria, el lugar de colocación del implante, las preferencias del paciente y factores del médico; el tipo de material de injerto óseo y el procedimiento realizado pueden variar. El hueso suplementario puede obtenerse de diversas fuentes, incluido hueso autógeno, alógeno y xenoinjerto. Dependiendo de la fuente del hueso, tendrá diferentes propiedades para ayudar a la formación ósea, además de presentarse en diferentes formulaciones, como partículas de hueso o bloques de hueso. El objetivo de este artículo es proporcionar una descripción general de las indicaciones de los injertos óseos. Materiales y tipos de técnicas de injerto óseo que se pueden utilizar para ayudar en la provisión de implantes dentales. También analiza las propiedades necesarias para garantizar el éxito óptimo de las técnicas de regeneración ósea guiada. (8)

Cepeda J., Solís J., Domínguez L. (México, 2017), en su artículo “Regeneración ósea guiada para colocación de implante dental. Área estética”. La reconstrucción de defectos óseos severos representa un desafío para el periodoncista. Estos defectos son comunes en pacientes que han sufrido trauma severo, enfermedad periodontal avanzada o deformidades congénitas. Si tales defectos no se resuelven adecuadamente pueden provocar una limitación significativa en la colocación de implantes, sobre todo en el sector anterior con compromiso estético. El propósito del presente caso clínico es mostrar la importancia de la atención multidisciplinaria en el tratamiento de un defecto óseo severo postextracción con regeneración ósea guiada para la colocación de implante en un sector estético. Se expone el caso de un paciente femenino de 28

años de edad con lesión perirradicular extensa en el incisivo lateral superior izquierdo. Se indica extracción y regeneración ósea para la futura colocación de implante dental. Una vez concluido el proceso quirúrgico se indica la colocación de corona provisional para guiar la cicatrización gingival hasta la colocación de la prótesis final. El tratamiento integral de defectos óseos e implantes dentales bajo una planeación multidisciplinaria representa un factor crucial en el resultado exitoso a largo plazo desde el punto de vista funcional y estético. (9)

Almeida J. (Ecuador, 2022). En su investigación “Importancia de la regeneración ósea guiada post exodoncia previo a la colocación de implante. Objetivo: Determinar los factores que influyen en la importancia de la regeneración ósea guiada previo a la colocación de implantes post exodoncia. Metodología: Revisión sistemática de tipo descriptivo, documental y retrospectivo de método deductivo, con la recolección de artículos científicos en inglés, español, portugués y mandarín en los buscadores Google Scholar, Scielo, Pubmed, Elsevier, Springer, y otros. Resultados: se ha determinado que la para el tratamiento de edentulismo la regeneración ósea guiada y la colocación de implantes dentales son tratamientos muy confiables y predecibles. Para lo cual existen biomateriales utilizados en los tratamientos de buen pronóstico y que tiene relación con el estado general del paciente; a su vez están condicionados por factores locales y externos que pueden modificar el curso del tratamiento. Conclusión: previo a la colocación de un implante es muy importante la regeneración ósea guiada y sus resultados son muy buenos y sus biomateriales y resultados deben ser estudiados más a fondo en el futuro. (10)

Serrano A., Quijandria d., Alvarado S. (Lima, 2018). En su artículo “Rehabilitación integral de un paciente con reabsorción ósea horizontal, mediante regeneración ósea guiada simultánea a la colocación de implantes”: Objetivo Rehabilitar integralmente a paciente parcialmente edéntulo con reabsorción ósea horizontal en zona anterior, mediante implantes dentales. Paciente de 78 años, sana sistémicamente, presenta reabsorción ósea horizontal, portadora de prótesis parcial removible, Se realiza la colocación de malla de titanio que fue fijada al implante, xenoinjerto de origen bovino. Se obtiene membrana rica en plasma de fibrina- avanzada (A-PRF) que son colocados en la malla de titanio. A los 10 meses se observa una regeneración ósea y también implantes estabilizados. Posteriormente se procedió a rehabilitar mediante prótesis fija unitaria, en la zona donde se ha producido la regeneración. En la parte posterior superior e inferior se colocó PPR. Concluimos que la colocación de implantes dentales en forma conjunta con la

regeneración ósea guiada, es un tratamiento predecible y confiable, para los pacientes con reabsorción ósea horizontal severo. (11)

Aldazabal C., Refulio Z., Huamani J. (Lima, 2013). En su artículo “Regeneración ósea guiada para implantes dentales posexodoncia”. Actualmente para promover la regeneración del hueso y poder colocar un implante dental con suficiente lecho, se hace el uso de la regeneración ósea guiada, simultaneo a la colocación de un implante. En el presente caso se realizó primero la exodoncia de la pieza 2,1 y se procedió a colocar la membrana reabsorbible de colágeno y fosfato tricálcico como injerto para así promover la regeneración ósea guiada. Luego a los 4 meses se procedió de forma similar con la pieza dental 1,2. a los 12 meses se coloca 2 implantes dentales y en el lugar de déficit óseo se ha colocado membrana reabsorbible con colágeno bovino y hueso liofilizado como injerto, para la regeneración ósea guiada. A los 15 meses, recién se coloca la carga funcional de implantes unitarios, y que hasta la actualidad no presentan alteraciones. (12)

Encinas L. (Lima, 2020). En su trabajo titulado “Técnicas de regeneración ósea vertical”. La caries dental ha hecho que una gran cantidad de la población sea edéntulo parcial. Por lo cual la reabsorción fisiológica que sufren los rebordes óseos es afectada, en algunos casos esto es muy severo, esta puede ser vertical como horizontal. Para la recuperación de piezas dentales perdidas, y sin afectar sus estructuras adyacentes, se hace la colocación de implantes dentales, para lo cual se requiere la regeneración ósea guiada, ya sea en forma vertical u horizontal, nos permite la recuperación de la cantidad de hueso que se ha perdido por efecto de la reabsorción fisiológica, esta regeneración se hace con injertos que son de tipo aloplásticos, autólogos, en forma de xenoinjerto, aloinjertos, que en general sirven a manera de andamios para que se produzca la neoformación del hueso. Conclusión: La regeneración ósea guiada vertical, es la mejor técnica, que depende de varios factores para su éxito, como edad del paciente, tipos de injerto, disposición biológica, el tipo de membrana a usas, la habilidad quirúrgica del operador y la colaboración del paciente. (13)

Neira P, Caric Y, Moreno X, Tejedor M, Diaz D, Fernández L. et al. (Chile, 2023). En su trabajo “Necesidad de regeneración ósea en la instalación de implantes: análisis retrospectivo de 7 años, Hospital San Camilo”. Objetivo: Analizar la necesidad de regeneración ósea guiada en pacientes sometidos a terapia implantológica entre el año 2012 y 2019 del Hospital San Camilo, San

Felipe. Material y Método: Estudio observacional retrospectivo. Se incluyeron todos los pacientes pertenecientes al programa de implantes entre el 2012 y 2019. Los pacientes fueron organizados de acuerdo a la edad, género, marca de implante, uso de injerto, tiempo de carga y tasa de pérdida. Estos datos se evaluaron empleando estadística descriptiva calculando frecuencias y porcentajes en tablas de contingencias. Resultados: Se incluyeron 182 pacientes. La distribución por sexo fue de 121 mujeres y 61 hombres. La edad promedio de los pacientes fue de 51,23 años. El 41,76% casos del total requirió ROG. El 74,3% del grupo de implantes unitarios requirió injerto óseo. Sólo un 4,71% del grupo de sobredentadura requirió de injerto óseo. El tiempo de carga promedio fue de 3,68 meses. La tasa de pérdida en implantes fue de 3,85%. Conclusiones: El conocimiento y análisis de estos datos permite replantear la distribución de los recursos con el fin de realizar tratamientos más predecibles, disminuyendo las complicaciones y generando un ahorro de presupuesto. (14)

Sierra A, Jiménez R. (Venezuela,2020). En su trabajo “Dimensiones de la cresta ósea vestibular en incisivos maxilares con indicación de implantes inmediatos”. Objetivo: Determinar las dimensiones de la cresta ósea vestibular de los incisivos maxilares con indicación de implantación inmediata. Pacientes y método: Un estudio transversal fue realizado en pacientes con necesidad de colocación de implantes inmediatos unitarios en la zona incisiva superior, durante el periodo de Enero-2015 a Diciembre-2017. Cortes tomográficos sagítales fueron utilizados para determinar la altura y el grosor de la cresta ósea alveolar vestibular. El punto de medición del grosor fue localizado a 4 mm apical a la línea amelocementaria. Un análisis T-student, fue utilizado para comparar las variables según la edad, el género y el grupo dentario, con un intervalo de confianza de 95%. Resultados: 298 imágenes fueron incluidas en la evaluación. El promedio de altura fue 10,68 mm, no hubo diferencias al comparar los grupos. El grosor promedio fue de 0,73 mm, diferencias de grosor, estadísticamente significativas, fueron observadas al comparar la edad y el género, no así en el grupo dentarlo. Conclusiones: La altura del hueso alveolar vestibular de incisivos superiores es suficiente para colocar implantes inmediatos dentro de un marco óseo. No obstante, el grosor observado, se traduciría en la necesidad de complementar la implantación con técnicas de regeneración tisular guiada. (15)

2.2 Bases teóricas

Regeneración ósea guiada (ROG)

Definición:

Posterior a una exodoncia, fisiológicamente el hueso se atrofia, hay pérdida de hueso; pero también se debe de considerar otros factores como enfermedad periodontal, traumatismos o patologías dentales. Cuando se observa un defecto óseo que sea significativo requiere terapia de regeneración ósea, porque va a existir una pobre estabilidad primaria del implante. La regeneración ósea guiada, ya sea en forma vertical u horizontal, nos permite la recuperación de la cantidad de hueso que se a perdido por efecto de la reabsorción fisiológica, esta regeneración se hace con injertos que son de tipo aloplásticos, autólogos, en forma de xenoinjerto, aloinjertos, que en general sirven a manera de andamios para que se produzca la neoformación del hueso. mediante la colonización de células osteoprogenitoras, aunque estas se multipliquen a un paso relativamente lento. (3)

Regeneración ósea Guiada

La regeneración ósea guiada (ROG) basa su principio en la utilización de membranas de barrera, que permite que el coagulo sanguíneo se estabilice, y forme un espacio para que se forme un nuevo tejido óseo, que evite la invaginación y que el tejido blando prolifere hacia la zona que se ha regenerado. (16)

Mecanismos de regeneración ósea:

Osteoconducción:

Son materiales que tienen la propiedad de permitir el crecimiento y la organización del tejido óseo en aposición, hace uso del material de injerto (matrices extracelulares) como un esqueleto o andamio pasivo, para depositarse sobre el y también a su alrededor, Actualmente la gran mayoría de materiales de injerto tienen esta propiedad. (16)

Osteoinducción:

Se produce mediante un estímulo que tiene la capacidad de Inducir a las células a diferenciarse, actúa a nivel de los osteoblastos. Las proteínas morfogenéticas óseas (BMP), son los que actúan como mensajeros extracelulares. Se distinguen células osteoprecursoras determinadas e

inducibles. Las determinadas son los que se encuentran en tejidos cercanos al hueso, ejm células del estroma, periostio, endostio, canales intracorticales, estos se diferencian en forma directa en osteoblastos, por lo cual hay formación ósea directa. La célula inducible, se encuentran alejados del tejido óseo, por lo que su estimulación es muy compleja. (16)

Osteogénesis:

Es la capacidad de producir tejido óseo, mediante la acción de elementos celulares y es mas restringida. Se produce solo cuando hay utilización de autoinjertos, implica el trasplante de células óseas de una parte del organismo a otras. (16)

Biología ósea

Para comprender el principio de la técnica, es imperante comprender los procesos biológicos que se suceden en la fisiología ósea. El hueso es el principal componente del esqueleto que posibilita la acción mecánica de la musculatura, protege órganos vitales y alberga la médula ósea hematopoyética. Su matriz orgánica o sustancia osteoide sirve además de reservorio de calcio, fósforo y otros iones como una reserva de proteínas que participan en la regulación de la diferenciación celular, en la integridad y función del tejido óseo. Histológicamente, el hueso es un tejido conjuntivo mineralizado muy vascularizado e innervado, que está formado por osteonas estructurado en laminillas de matriz osteoide mineralizada. La disposición de estas laminillas es la que determina que el hueso sea cortical o esponjoso. El hueso cortical o compacto se estructura en conductos de Havers por donde pasa el paquete vasculonervioso para darle nutrición al tejido. Dichos conductos están recubiertos de laminillas en disposición concéntrica, dejando unas lagunas u osteoplastos donde se sitúan los osteocitos. El hueso esponjoso o trabecular lo constituyen laminillas óseas en forma de red que delimitan cavidades areolares o canal medular en cuyo interior se encuentra la médula ósea. Tanto el hueso cortical como el esponjoso contienen células especializadas, matriz orgánica y fase mineral. Dicha matriz orgánica o sustancia osteoide, está conformada principalmente por el colágeno tipo I (90%). La otra porción restante está representada por colágeno tipo III, proteínas no colágenas (Proteoglicanos, Proteínas con ácido carboxi-glutámico, Glicoproteínas, Proteínas procedentes del plasma, Factores de Crecimiento) cuya expresión se encuentra marcada durante la osteogénesis, crecimiento y diferenciación celular. La fase mineral del hueso está constituida

principalmente por cristales de Hidroxiapatita (fosfato tricálcico) y carbonato cálcico y otras sales minerales (magnesio, flúor) que se depositan por cristalización en el entramado formado por las fibras de colágeno, luego por acción de la fosfatasa alcalina se induce el proceso de mineralización. Asimismo, el tejido óseo alberga varios tipos de células, bien sea alojadas dentro del propio tejido óseo; o en el estroma de la médula ósea, el cual es rico en células mesenquimales pluripotenciales indiferenciadas (stem cells o mal llamadas “células madres”). Estas stem cells, según sea el mecanismo de señalización molecular específico para que cada tipo de célula se especialice, pueden dar origen a cinco líneas celulares: fibroblastos, osteoblastos, condroblastos, adipocitos y mioblastos. (17)

Proceso de regeneración ósea

Una lesión en los huesos maxilares, se recupera siguiendo las etapas del proceso de cicatrización del hueso intramembranoso, es decir, formación de hueso sobre las membranas de tejido conectivo fibroso, a partir del mesénquima sin pasar por una etapa cartilaginosa. Dentro del marco de todo este proceso de osificación existen 3 mecanismos de control óseo que resultan básico. Descripción Osteoinducción Transformación de células precursoras en células osteogénicas Osteogénesis Las células osteogénicas forman depósitos de matriz mineralizada Osteoconducción Formación de hueso sobre la superficie de un andamio (matriz colágena fisiológica o el andamio implantado) Fuente propia Todo ello está regido por una serie de complejas interacciones entre factores de crecimiento, hormonas y citoquinas. De igual modo en este proceso será fundamental el aporte vascular, la síntesis proteica y la mineralización. Se trata de un constante proceso de remodelación ósea que sucede durante toda la vida. A nivel microscópico el remodelado óseo se produce en pequeñas áreas de la cortical o de la superficie trabecular, llamadas Unidades Básicas Multicelulares. En el esqueleto humano existen 35 millones de unidades básicas multicelulares y cada año se activan 3-4 millones, por lo que el esqueleto se renueva totalmente cada 10 años, permitiendo la homeostasis del metabolismo fosfocálcico. (17)

Ante un daño que rompe la continuidad del hueso y como solución a ello se implanta un biomaterial, éste debe actuar como estímulo biológico para la especialización celular propio del tejido óseo; es decir que logra la osteoinducción. Se indica un biomaterial osteoinductivo

mientras menor número de paredes óseas tenga el defecto óseo. En la osteoconducción el biomaterial proporciona un andamio o scaffold en el que se depositan las células progenitoras y todo tiene lugar toda la bioquímica necesaria para el crecimiento óseo y mineralización de la matriz ósea. En el caso de los andamios tridimensionales su función es decisiva en esta fase; mientras que las membranas logran este propósito siempre que sean porosas de forma tal que en dichos poros logren adherirse las células y comenzar desde allí la siguiente etapa. En la Osteogénesis, la deposición de nuevo hueso por parte de estas células osteogénicas se da después de la osteoconducción, y generalmente es un proceso donde solo participa el organismo y no tiene tanto protagonismo el biomaterial. Sin embargo, hay biomateriales que histológicamente han demostrado estimular la osteogénesis, tal como es el caso del plasma rico en plaquetas. Existen dos tipos de osteogénesis: osteogénesis a distancia y osteogénesis de contacto. En la primera, el tejido óseo se forma desde la superficie del hueso circundante. En la segunda, la formación de tejido óseo se produce desde la superficie del implante. En la osificación es imprescindible el correcto rol de las células, la matriz extracelular y los vasos sanguíneos. La secuencia de procesos biológicos que se suscitan en la regeneración ósea discurre en el siguiente orden:

- Respuesta inflamatoria y formación de hematoma inicial, con eritrocitos, plaquetas y fibrina (sangrado y coagulación).
- Las células del coágulo liberan interleuquinas y factores de crecimiento, originando la migración de linfocitos, macrófagos, precursores de osteoclastos y células mesenquimales pluripotenciales.
- Las señales moleculares anteriores promueven la diferenciación hacia células endoteliales, fibroblastos, condroblastos y osteoblastos, dando origen a un nuevo tejido fibrovascular, que reemplazará al coágulo inicial (fibroplasia y angiogénesis).
- Degradación del coágulo y limpieza de la herida (incluida la biodegradación parcial o total de la membrana).
- Formación de tejido granular.
- Síntesis proteica y mineralización de nuevo hueso.

- El hueso aparece inicialmente en forma de red constituida por trabéculas (el hueso esponjoso primario).
- El hueso esponjoso primario es sustituido por hueso secundario, posteriormente eliminado para eliminar la médula ósea, o transformado en hueso cortical primario mediante la ocupación de los espacios entre las trabéculas.
- Modelado (modificaciones en el tamaño y forma del hueso en función de reabsorción y aposición ósea) y remodelado óseo (transformación del hueso inmaduro, de tipo esponjoso, en hueso laminar más compacto). (17)

Fases del remodelado óseo

El remodelado óseo se divide en las siguientes fases:

1. Fase quiescente: Se denomina así cuando el hueso se encuentra en condiciones de reposo. Los factores que inician el proceso de remodelado aún no son conocidos.
2. Fase de activación: los factores locales y sistémicos inician la activación del remodelado óseo por células osteoblásticas. En esta fase se activan, migran y se diferencian las células hematopoyéticas precursoras de la estirpe osteoclástica para que de su diferenciación surjan los osteoclastos. También los factores generales (hormona paratiroides, metabolitos de la vitamina D, osteocalcina) y locales (citoquinas: IL 1 y TNF- α) activan el proceso de remodelado por mecanismos variados. El primer fenómeno que sucede es la activación de la superficie ósea previa a la reabsorción, mediante la retracción de las células limitantes (osteoblastos maduros elongados existentes en la superficie endóstica) y la digestión de la membrana endóstica por la acción de las colagenasas. Al quedar expuesta la superficie mineralizada se produce la atracción de osteoclastos circulantes procedentes de los vasos próximos.
3. Fase de reabsorción: Posteriormente los osteoclastos comienzan a desintegrar la matriz mineral y a descomponer la matriz osteoide mediante fosfatasa ácida y enzimas proteolítica liberando mineral óseo y fragmentos colágenos quedando unas cavidades llamadas lagunas a las cuales se desplazarán los osteoblastos en la siguiente fase para producir nuevo hueso. También los osteoblastos producen osteoprotegerina, o factor inhibidor de la osteoclastogénesis, cuyo papel es frenar la actividad del osteoclasto. Al finalizar la actividad resortiva, los

macrófagos eliminan a los osteoclastos y permiten la liberación de los factores de crecimiento contenidos en la matriz. Dura de 1-3 semanas.

4. Fase de formación: Simultáneamente en las zonas reabsorbidas se produce el fenómeno de agrupamiento de preosteoblastos, atraídos por los factores de crecimiento que se liberaron de la matriz que actúan como quimiotácticos y además estimulan su proliferación. Los preosteoblastos sintetizan una sustancia cementante sobre la que se va a adherir el nuevo tejido y expresan proteínas morfogenéticas óseas, responsables de la diferenciación en osteoblastos maduros (osteocitos). A los pocos días, los osteoblastos ya diferenciados van a sintetizar colágeno tipo 1 y otras sustancias (osteocalcina) para formar la sustancia osteoide, de naturaleza orgánica que rellenará las zonas perforadas. Esta fase puede durar hasta 1-3 meses y la aposición de la nueva matriz se realiza por capas de forma ordenada.

5. Fase de mineralización: A los 30 días del depósito de osteoide comienza la mineralización, que finalizará a los 130 días en el hueso cortical y a 90 días en el trabecular. Y nuevamente empieza la fase quiescente o de descanso. Por lo tanto, la neoformación ósea es un proceso que puede ocurrir alrededor de las 16 semanas, con variaciones asociadas al tipo de defecto y tamaño, así como diferencias individuales en el metabolismo óseo e inmunocompetencia. Aunque el organismo está preparado para acudir a este proceso de neoformación ósea constantemente para subsanar las microfallas del sistema óseo, en muchas oportunidades, la influencia de muchos factores ya mencionados con anterioridad, en especial el tamaño del defecto óseo e intensidad de la injuria, retrasan este proceso de cicatrización, pudiendo no consolidarse la herida. Afortunadamente la ingeniería de tejidos en su avance nos presenta un abanico de posibilidades para estimular la regeneración ósea, alternativas cuyo éxito radica principalmente en los biomateriales usados para tal fin. (17)

Mecanismo de acción de la ROG

Se entiende por regeneración la respuesta tisular que ante un trauma (mecánico o infeccioso) consigue la restitución a integridad, es decir el nuevo tejido conserva las características idénticas al original; a diferencia de la reparación, donde el tejido que se forma es un tejido cicatricial, con características diferentes al original. La ROG es una terapia para inducir la regeneración de defectos óseos o mantener el nivel óseo ya existente en zonas edéntulas. Se fundamenta en la

utilización de sistemas barrera mediante membranas que aíslan un determinado defecto óseo, excluyendo células provenientes del epitelio gingival y el tejido conectivo en el proceso de cicatrización. (17)

Tradicionalmente los defectos óseos se han tratado implantando tejidos autólogos (Autoinjertos de fragmentos de hueso del paciente), alogénicos (o Aloinjertos de hueso de cadáver acelular procesado), xenogénicos (o Xenoinjertos: porciones de hueso provenientes de animales) o en otros casos implantando materiales sustitutos sintéticos o también llamados materiales aloplásticos inertes (metales, plásticos, cerámicos y vitrocerámicos). Todos tienen ventajas y desventajas asociadas, pero llama poderosamente la atención lo útiles que han resultado los de origen natural como el plasma rico en plaquetas, el plasma rico en fibrina, y otros de origen natural pero provenientes de la geología marina como la hidroxiapatita, y derivados de crustáceos como la quitina, el quitosano, cuyas propiedades superan abismalmente a las tradicionales membranas no reabsorbibles y la mayoría de materiales de relleno óseo. (17)

En la actualidad para ROG, se hace uso de injertos óseos y membranas de barrera combinados ambos en la zona del defecto promueven el potencial intrínseco de regeneración del huésped.

Tipos de membranas:

Membranas de barrera:

- Membranas reabsorbibles

Las membranas de barrera reabsorbibles están compuestas de polímeros naturales o sintéticos entre estos los más usados son los que tienen colágeno y poliésteres alifáticos uno de ellos el poliglicolido siendo los más utilizados en medicina.

La ventaja de estas membranas es que están diseñadas para ser reabsorbidas por el mismo organismo evitando así una segunda manipulación quirúrgica. (18)

Las desventajas de las membranas reabsorbibles es que cuando se exponen, pueden producir un proceso inflamatorio que genere una actividad enzimática donde intervienen los macrófagos y neutrófilos acelerando el proceso de reabsorción de la membrana, y cuando la reabsorción llega a darse en un corto periodo de tiempo perjudicaría a la estructura interna del injerto que requiere de un apoyo o fijación para que se dé la remodelación y ganancia ósea deseada. (19)

Colágeno: Actualmente, las membranas de colágeno tienen una buena integración por lo cual están siendo muy utilizados, tienen una vascularización rápida, una biodegradación sin que genera una reacción de cuerpo extraño, una cicatrización por segunda intención y espontánea cuando existe una deshicencia. Como un aspecto negativo tiene que la velocidad con que se degrada la membrana puede ser muy rápida de tal manera que no pueda cumplir con el tiempo requerido para la regeneración, para mejorar estas propiedades mecánicas y retardar la degradación se ha desarrollado procesos físicos, químicos y enzimáticos, estos reticulan las fibras colágenas. (20)

Polímeros sintéticos: Ácido poliláctico (PLA) y el ácido poliglicólico (PGA), ácido policaprolactona (PCL), el ácido polihidroxivalérico, también el ácido polihidroxibutírico; esto tiene la ventaja de tener una buena manejabilidad, capacidad de encapsulación del fármaco, buena procesabilidad, buena degradación, la desventaja más resaltante es no tienen una buena rigidez y estabilidad. (20)

- Membranas no reabsorbibles

Las membranas no reabsorbibles como su propio nombre lo dicen son aquellas en las cuales no hay reabsorción de la membrana y tendrán dos tiempos quirúrgicos, tiene buena estabilidad dimensional, por lo que es prolongado su efecto de barrera, por lo que este tipo de barreras se colocan en defectos óseos de gran tamaño, también se colocan cuando existe un componente vertical; también tiene una rápida colonización lo cual complica por la exposición primaria que va a suceder; este tipo de membranas en su mayoría son de politetrafluoroetileno (PTFE) y la malla de titanio estas membranas son biocompatibles con el organismo además por ser estables pueden permanecer el tiempo suficiente para que se repare el defecto óseo no son reabsorbibles. (18)

Las Membrana de PTFE expandido (e-PTFE)

De acuerdo con su estructura, de PTFE se puede dividir en dos tipos:

- 1) La membrana e-PTFE: La principal característica es que tiene poros pequeños en toda su estructura con el fin de unir de las células del tejido óseos. Estos

numerosos poros pequeños ayudaran a impedir la migración de células epiteliales que al invadir interrumpirían la neo formación ósea. (21)

Carbonell el e-PTFE: Para este autor este tipo de membranas han tenido éxito en los procedimientos de regeneración ósea, pero si hubiera exposición en la cavidad oral por ser altamente poroso su riesgo afectando a si la regeneración del defecto. (22)

- 2) Membranas de d-PTFE: Las membranas de d-PTFE. Posee poros pequeños y una alta densidad que evitan filtración bacteriana protegiéndose, también es importante saber que no es un requisito afrontar los tejidos primarios porque este tipo de membrana bloquea la infiltración de bacterias y placa bacteriana actuando, así como una barrera de protección para el injerto óseo y su proceso. (22)
- 3) Las Malla de titanio: Esta ha sido empleada en medicina quirúrgica hace muchos años por ser biocompatibles con el organismo además resistente a la corrosión, rigidez y en la actualidad se utiliza en la regeneración ósea guiada con éxito, sustentada con bases científicas y una buena tasa de éxito. (22)

Materiales de relleno o injerto:

Tipos de injerto:

De acuerdo a su origen:

- Auto injerto: se considera cunado es tomado del mismo individuo, por lo cual no existe rechazo, y sus resultados son favorables, puede aumentar la cantidad de hueso que se haya perdido y en el futuro ayuda a la buena integración del implante, porque l tener gran cantidad de células activas ayudan a la osteogénesis, osteoconducción, osteoinducción y permitiendo la regeneración ósea. Las zonas de donde se puede conseguir dichos injertos son la calota, la tuberosidad del mentón, cresta iliaca. (23)
- Aloinjerto: Es extraído de la misma especie (hueso humano) estimula la regeneración porque tiene propiedades de osteoconducción y osteoinducción por lo cual favorece la formación de un andamiaje para el implante. (23)

- Xenoinjerto: Es de origen animal por lo general de animales bovinos o porcinos; solo tiene propiedades de osteoconducción, por lo cual sirve como malla o andamio por lo cual se va a producir el aumento en el volumen óseo donde se ha producido pérdida de hueso.
- Aloplásticos: Este de origen inorgánico como la hidroxiapatita y solo sirve como andamio en la pérdida ósea. (23)

De acuerdo a su estructura:

- La estructura esponjosa esta va a presentar espacios que permiten una rápida vascularización una mayor revascularización y así favorece la neoformación de hueso, pero tiene aspectos no buenos como que no tiene la resistencia mecánica suficiente para cubrir defectos de gran tamaño. Pero se considera mejor la unión con una cortical, lo cual nos permitiría una mejor tasa de éxito.
- La estructura cortical por la constitución que tiene posee un relleno mecánico y puede adaptar y contornear con mucha facilidad. Siendo esta una técnica quirúrgica (injerto en bloque) exacta y se fija al lecho receptor por medio de tornillos de fijación. (24)

Concentrados plaquetarios:

Las plaquetas concentradas tienen el potencial de estimular y aumentar la regeneración de tejido duro y blando, es por ello que se utilizan en la medicina y odontología, este se prepara de la propia sangre del individuo. (25)

- Plasma rico en plaquetas puro
El plasma rico en plaquetas (pobre en leucocitos) es autólogo, se obtiene del propio individuo mediante la centrifugación de la sangre extraída, la centrifugación se hace en dos etapas primero con anticoagulantes en los cuales se obtiene tres capas, de los cuales solo dos, el plasma pobre en plaquetas y la capa superficial la cual contiene la mayoría de plaquetas y leucocitos, estos serán usados en un segundo centrifugado (26)
- Plasma rico en leucocitos y plaquetas

Se obtiene de la sangre a lo cual se realiza una centrifugación suave de lo cual se obtiene anticoagulantes, posteriormente se hace un centrifugado rápido de lo cual se obtiene el concentrado y un residuo; contiene leucocitos que forman una red de fibrina de baja densidad, es de consistencia de soluciones líquidas o geles activados, por lo cual pueden ser inyectados directamente en una lesión. (26)

- Fibrina rica en plaquetas pura

Para su obtención se centrifuga a alta velocidad por 6 minutos, luego se transfiere a otro tubo que a su vez se centrifuga por 15 minutos en la cual se consigue un coágulo de estructura estable, la preparación no tiene leucocitos, tiene un red de fibrina de alta densidad, solo se presentan en forma de gel y no se puede inyectar, se requiere para su preparación poca cantidad de sangre en un tubo con citrato tri-sódico como anticoagulante. (26)

- Plasma rico en fibrina

De acuerdo con (Correia Miranda & Almeida Ferreira, 2019), es un material autógeno, es un concentrado plaquetario que tiene la capacidad de modular la reparación tisular, mediante la liberación prolongada de factores de crecimiento y que a su vez actúan directamente en procesos como la inflamación recuperando tejido óseo. (27)

- El plasma rico en fibrina es un concentrado plaquetario que ayuda a la regeneración ósea porque induce a la formación de fibroblastos, osteoblastos y osteocitos, que son los que participan en la remodelación ósea. Este material es muy poderoso en la formación de tejido óseo. (28)

Técnicas quirúrgicas:

Las técnicas regeneración ósea vertical que realizamos frecuentemente es porque no hay suficiente hueso para una buena estabilidad del implante dental y la segunda por motivos estéticos esto tiene que ver con la ubicación tridimensional del implante (18)

Este tipo de cirugías va realizarse dependiendo del caso, en algunos pacientes se realiza al mismo tiempo y en otros casos en dos fases quirúrgicas, todo dependerá de la planificación de es indistinto en cada paciente.

En el caso de que se realice en dos fases es indispensable esperar un mínimo de 3 a 6 meses para colocar el implante dental y esto está ligado al tipo de cicatrización que posee cada individuo (21).

Para la realización de una regeneración ósea vertical se requiere tener en cuenta lo siguiente:

- La Planificación quirúrgica del aumento de reborde
- Selección de sustitutos óseos y el tipo de membrana.
- Combinación de injertos óseos
- Fijación de los injertos en bloque con tornillos y placas
- Prevención de la reabsorción prematura del injerto
- El aumento de una fase o aumento en varias fases.

Clínicamente se considera que una buena parte del éxito de un tratamiento es la planificación correcta de la calidad y cantidad de hueso, a su vez se utilizan estudios auxiliares como las placas radiográficas, tomografías, con este estudio podemos determinar qué cantidad de hueso y cuantas fases se requerirá para el tratamiento. (2)

III. Metodología

3.1 Presentación del Caso

3.1.1. Filiación:

- Edad: 36
- Sexo: femenino
- Estado civil: soltera
- Lugar de nacimiento: Lima
- Grado de instrucción: Técnica

3.2.1. Enfermedad actual:

- Motivo de consulta: Pérdida de pza. dentaria 1,1, por golpe con elemento contundente
- Tiempo de la enfermedad: +/- 8 años
- forma de inicio: brusco
- Evolución: Progresivo
- Signos y síntomas principales: Asintomático; pérdida de Pza. dentaria 1,1 por fractura y deformación en el tejido óseo correspondiente a dicha Pza. dentaria.

3.3.1. Antecedentes:

- Paciente no refiere antecedentes de enfermedades sistémicas crónicas de importancia para el caso.
- Refiere presentar gastritis.
- No es alérgica a ningún medicamento
- No ha sido hospitalizado ni operado en los últimos 5 años.

3.4.1. Exámen clínico

3.4.1.1 Exámen extraoral:

- Ectoscopia: ABEG, ABEN, ABEH, LOTE P
- Marcha: Normal
- Funciones vitales: PA: 130/85; Pulso: 68 x m; T°: 37°C; FR: 18 x m
- Peso: 85 Kg.
- Talla: 1.68
- Tipo constitucional: Atlético
- Piel y anexos: No presenta pigmentaciones ni lesiones

- Personalidad: Introversa
- Comportamiento: Receptiva

3.4.1.2 Examen extraoral estomatológico

- Cráneo: Mesocéfalo, de consistencia firme.
- Cara: Forma mesofacial; Perfil convexo; Facies característica; Piel: Normal; no presenta lesiones cutáneas, simetría: simétrica.
- Cuello: Corto; ganglios no palpables; glándulas salivales blandas; glándula tiroides no palpable.
- ATM: No presenta ruidos; no presenta luxación ni desviaciones; No presenta dolor y los movimientos son simétricos.

3.4.2 Examen Intraoral:

- Labios: gruesos, blandos, rosado oscuro, hidratados
- Vestíbulo: ovoide, sin alteraciones aparente.
- Frenillos: Medios y laterales bien posicionados, sin alteraciones.
- Paladar duro: rosado pálido, rugas palatinas visible y consistentes.
- Paladar blando: rosado pálido, hidratado y consistencia blanda.
- Lengua: rosada, hidratada, móvil y sin alteraciones.
- Tejido duro: Arcos ovalados, edéntulo parcial.
- Piezas dentarias: Caries múltiple
- Encía: Inflamación gingival localizado

Oclusión:

- Relación canina del lado derecho: Clase- "II"
- Relación canina del lado izquierdo: Clase- "III"
- Relación molar del lado derecho: Clase- "II"
- Relación molar del lado izquierdo: Clase- "III"
- Overbite: 30%
- Overjet: 2 mm.
- Forma de Arco Superior: Ovoide
- Forma de Arco Inferior: Ovoide
- Línea media alterada

3.5.1. Riesgo estomatológico:

- Primer factor: Piezas dentarias endodonciadas, pérdida dentaria por fractura.
- Segundo factor: Índice de higiene oral (Greene – Vermillon) = 51 % Moderado
- Riesgo moderado

3.6.1. Diagnóstico presuntivo:

- Paciente adulta receptiva
- Estado de salud general: ABEG, ABEN, ABEH, LOTEPE
- Tejidos blandos Gingivitis leve, Presencia de placa bacteriana
- Tejidos duros:
 - Tratamiento de conductos Radiculares: 1,5 – 2,2 – (1,7) en tratamiento
 - Pieza ausente: 1,1
 - Restauración (colocar material) con resina 1,6 – 1,5 – 2,5 – 2,6 – 2,7-3,6 – 3,8

3.7.1. Exámenes complementarios

3.7.1.1 Radiológicos

- Radiografía Panorámica:
- Tomografía Cone Beam y cortes tomográficos

3.7.2.1 Otros

- Fotografías
- Modelos de estudio

3.8.1. Diagnóstico definitivo

3.8.1.1 Del estado de salud general:

- ABEG, ABEN, ABEH, LOTEPE

3.8.2.1 Del estado de salud estomatológico:

- Gingivitis leve, presencia de placa bacteriana
- Tratamiento de conductos radiculares: Pzas. 1,5 – 2,2 – 1,7
- Edéntula Parcial.
- Pzas. Dentarias ausentes: 1,1

3.9.1. Plan de tratamiento.

3.9.1.1 Fase preventiva

- Fisioterapia oral, motivación y educación del paciente
- Profilaxis dental
- Topicación con flúor acidulado al 1.23 %

3.9.2.1 Fase restaurativa

- Etapa pre quirúrgica:
 - Exámenes de laboratorio
 - Planificación de la cirugía de implantes
 - Confección de guía tomográfica y quirúrgica
- Etapa Quirúrgica:
 - Colocación de 1 implante dental en zona anterior del maxilar.
 - Colocación de hueso xenoinjerto y membrana de colágeno
- Etapa post quirúrgica:
 - Confección de provisional

3.9.3.1 Fase de mantenimiento:

- Evaluación, evolución post quirúrgica
- Toma de radiografía de control
- Controles y alta.

3.9.4.1 Pronóstico:

- Favorable

3.2 Materiales y métodos.

Durante el primer examen clínico se observó que la paciente tenía una posición labial satisfactoria y al sonreír no dejaba descubierto la zona rosa, solo 1 o 2/3 de las coronas dental, con el examen clínico intraoral se observó una pérdida de tejido considerable espesor como consecuencia de la extracción dentaria que habría sido realizado por el cirujano dentista hace 8 años. Luego de Tomografía inicial se identificó que el paciente presentaba perdida ósea importante en la zona superior del

maxilar superior entre la zona piezas 1,1 al comparar el examen clínico y el tipo de imagen de tomografía de haz cónico cone beam se observó que no se necesitaba ganar altura, solo en espesor previa a la colocación simultánea a la colocación de implante.

Dado el conocimiento sobre la técnica de regeneración ósea guiada, donde es posible colocar UN implante dental concomitantemente con la ganancia de espesor por el desplazamiento de las tablas corticales y el injerto óseo, se decidió utilizar esta técnica.

3.2.1 Asepsia antisepsia:

Se procedió al lavado de manos con jabón, aplicando la técnica de lavado de manos quirúrgico, luego se ha procedido a la colocación de guantes quirúrgico; se coloca el mandil, gorro y mascarilla, según protocolo; se hace la desinfección de la zona circundante a la boca del paciente con povidona yodada al 10%, el paciente realiza el enjuague con perioaid al 0,12% (liquido); se procede a la instalación de campo fenestrado en el paciente, se prepara la mesa operatoria colocando el campo para la mesa de mayo, luego se procede a colocar el material e instrumental quirúrgico esterilizado en la mesa de mayo, en forma ordenada de acuerdo a los tiempos operatorios a ejecutar. (Ver Figura 10 y 11).

3.2.2 Anestesia. -

Se utilizó la aplicación de lidocaína con vasoconstrictor al 2% 1:80000, el primer paso fue bloquear la región quirúrgica con anestesia local infiltrativa y bloquear el nervio alveolar anterosuperior y bloquear el nervio nasopalatino. (Ver Figura 12)

3.2.3 Incisión. -

Se realizó una incisión lineal en el borde del alvéolo en la región del diente 1,2 y 2,1, seguida de incisiones deliberantes accesorias bilaterales en la región distal del elemento 1,2 y distal del elemento 2,1, comenzando por delante papila gingival hasta el final de la encía queratinizada, se realizó desprendimiento total del periostio, quedando completamente expuesto el lecho quirúrgico con un pequeño margen de seguridad para la colocación del injerto. (Ver figura 13 y 14)

3.2.4 Guía quirúrgica. -

Con el lecho expuesto se colocó la guía quirúrgica para traspase la fresa lanza la cortical se marque la ubicación real donde se colocará el implante dental.

3.2.5 Osteotomía. -

Luego se realizaron osteotomías horizontales sobre la cresta ósea asistidas por un disco de corte verticales de 8 mm en cada extremo. Las osteotomías se realizaron utilizando cincel de hueso y un martillo de goma, luego se pasó la freza 0.3 y 3.5, luego la freza real de 8, bajo estricta refrigeración con solución salina al 0,9% de cloruro de sodio. (Ver figura 15, 16)

3.2.6 Expansores Corticales. -

Con las osteotomías realizadas fue necesario comenzar a expandir las cortezas osteomizado en dirección vestíbulo-palatina, para aumentar el espesor de la placa ósea. Para ello se utilizaron cincel y un martillo de goma se utilizó limas menor calibre insertándose hasta una profundidad segura, realizándose la separación ósea y aumentando el espacio para una posición ideal de las placas óseas alveolares. (Ver figura 17, 18)

3.2.7 Colocación de los implantes. -

Con la estabilización de la expansión deseada se inició la instalación del implante dental termino en un torque de 40 y una velocidad de 20, Después de instalar el implante (Neo Biotech, Cono Morse 3,5 x 8.5mm, Korea, colocamos el tornillo de cicatrización por el gran torque del implante. (Ver figura 19,20,21y 22)

3.2.8 Injerto Óseo. -

Luego rellenamos los espacios con sustituto óseo biológico, hueso luminaporus el material también se posicionó en la porción vestibular de la placa ósea, con el principal objetivo de mejorar su contorno, favoreciendo la estética de la encía en un segundo momento. (Ver figura 23)

3.2.9 Membrana Reabsorbible. -

Una vez finalizado el injerto, se decidió cubrirlo con la membrana de colágeno doble de porcino altamente purificado de tipo 1y tipo3 que está diseñada para procedimientos de regeneración ose guiada en cirugía dental. (Ver figura 24)

3.2.10 Sutura. -

Finalmente suturamos el tejido con hilo sutura nylon 4/0 con la técnica del punto de cirujano dentista. (Ver figura 25)

3.2.11 Radiografía de control. - Se hace la toma radiográfica de control post operatorio donde se observa la buena oseointegración. (Ver figura 26)

3.3 Principios éticos.

El reporte del presenta caso clínico aplicó los principios éticos que rigen las actividades de investigación que actualmente establece el Reglamento de Integridad Científica en la investigación V001. (29)

- a. Respeto y protección de los derechos de los intervinientes: su dignidad, privacidad y diversidad cultural.
- b. Cuidado del medio ambiente: respetando el entorno, protección de especies y preservación de la biodiversidad y naturaleza.
- c. Libre participación por propia voluntad: estar informado de los propósitos y finalidades de la investigación en la que participan de tal manera que se exprese de forma inequívoca su voluntad libre y específica.
- d. Beneficencia, no maleficencia: durante la investigación y con los hallazgos encontrados asegurando el bienestar de los participantes a través de la aplicación de los preceptos de no causar daño, reducir efectos adversos posibles y maximizar los beneficios.
- e. Integridad y honestidad: que permita la objetividad imparcialidad y transparencia en la difusión responsable de la investigación.
- f. Justicia: a través de un juicio razonable y ponderable que permita la toma de precauciones y limite los sesgos, así también, el trato equitativo con todos los participantes.

Es necesario finalizar con lo establecido por la Declaración de Helsinki de la Asociación Médica Mundial. (30)

1. La investigación debe incluir información sobre financiación, patrocinadores, afiliaciones institucionales, posibles conflictos de interés e incentivos para las personas del estudio.

2. Debe tomarse toda clase de precauciones con el fin de proteger la intimidad de la persona que participa en la investigación y la confidencialidad de su información personal, estos datos sólo deben utilizarse para fines netamente científicos.
3. Todo estudio de investigación con seres humanos y en base a ellos, debe ser inscrito en una base de datos disponible al público.

IV. Resultados.

4.1 Resultados.

Conforme a los exámenes complementario y el diagnóstico clínico, se ha ejecutado el plan de tratamiento, en la cual se han aplicado los protocolos establecidos, y posteriormente se han realizado los controles respectivos; luego del cual se ha llegado a los siguientes resultados:

- Se ha descrito y mostrado la técnica de regeneración ósea guiada y la colocación de un implante unitario, su manejo clínico y evolución, por lo cual se establece que esta técnica es una alternativa en pacientes con rebordes óseos reabsorbidos.
- La técnica de regeneración ósea guiada previo a la colocación de un implante, promueve la ganancia ósea, crea la posibilidad instalación del implante en un solo paso quirúrgico, teniendo mayor control en el tratamiento.
- Se ha mostrado la colocación de un implante dental, es una técnica precisa, segura, predecible y controlada para la colocación de implantes dentales, siempre en cuando se consiga seguir minuciosamente los protocolos establecidos.
- Se ha logrado rehabilitar al paciente, la colocación del injerto óseo mejorara el contorno, favoreciendo a la estética, logrando una buena ganancia y engrosamiento a nivel horizontal en sentido vestíbulo/palatino.

4.2 Discusión.

El objetivo para el desarrollo del caso clínico fue mostrar la técnica, manejo clínico y evolución de la regeneración ósea guiada y la colocación de un implante unitario, el cual se ha logrado demostrar que es una técnica muy precisa y el resultado de la colocación del injerto óseo utilizado y la colocación del implante fue un éxito. Kang y col. (6) (Tokio, Japón, 2023), en su estudio nos indica en un entorno clínico, se deben considerar tanto las propiedades de estos materiales como las condiciones específicas de los defectos que necesitan refuerzo para identificar el material más adecuado. M, Tomas M, Matijevi, M, Kaarevi, P, Bisani M, Udiljak, Butorac Prpi. I, Mi-kulin I, andrli. S, Vev A. (7) (Osijet, Baranja, Croacia, 2023), considera que los biomateriales exhibieron osteoconductividad y biocompatibilidad y lograron una

regeneración ósea satisfactoria de los defectos de la pared bucal después de la extracción del diente; Cepeda J., Solís J., Domínguez L. (9) (México, 2017), indica que el tratamiento integral de defectos óseos e implantes dentales bajo una planeación multidisciplinaria representa un factor crucial en el resultado exitoso a largo plazo desde el punto de vista funcional y estético. Serrano A., Quijandria d., Alvarado S. (11) (Lima, 2018), en su trabajo concluye la colocación de implantes dentales en forma conjunta con la regeneración ósea guiada, es un tratamiento predecible y confiable, para los pacientes con reabsorción ósea horizontal severo. Encinas L. (13) (Lima, 2020), la regeneración ósea guiada vertical, es la mejor técnica, que depende de varios factores para su éxito, como edad del paciente, tipos de injerto, disposición biológica, el tipo de membrana a usas, la habilidad quirúrgica del operador y la colaboración del paciente. Al comparar los resultados de los estudios previos, podemos decir que la elección del tipo de tratamiento realizado a sido el adecuado, la regeneración ósea guiada y la posterior colocación de un implante, ha sido la mejor alternativa para el caso clínico por los resultados obtenidos.

Cabe indicar que la técnica ejecutada de regeneración ósea guiada para colocación de un implante, se ha desarrollado respetando escrupulosamente el protocolo establecido, se ha considerado la edad de la paciente, el tipo de injerto y membrana a utilizarse y el tipo de implante a colocarse. Encinas L. (13) (Lima, 2020), la regeneración ósea guiada vertical, es la mejor técnica, que depende de varios factores para su éxito, como edad del paciente, tipos de injerto, disposición biológica, el tipo de membrana a usas, la habilidad quirúrgica del operador y la colaboración del paciente. Serrano A., Quijandria d., Alvarado S. (11) (Lima, 2018), en su trabajo concluye la colocación de implantes dentales en forma conjunta con la regeneración ósea guiada, es un tratamiento predecible y confiable, para los pacientes con reabsorción ósea horizontal severo. De los resultados expuestos podemos indicar que la mejor técnica para estos casos es la regeneración ósea guiada, en nuestro caso la elección del tipo de injerto con sustituto óseo biológico, hueso luminaporus, y la membrana de colágeno doble de porcino altamente purificado de tipo 1 y tipo 3 que está diseñada para procedimientos de regeneración ose guiada en cirugía dental, ha sido una buena elección que nos ha brindado una buena regeneración ósea para el caso tratado.

El manejo clínico de la colocación de implante dental unitario se ha realizado iniciando con la estabilización de la expansión deseada se inició la instalación del implante dental termino en un

torque de 40 y una velocidad de 20, Después de instalar el implante (Neo Biotech, Cono Morse 3,5 x 8.5mm, Korea, colocamos el tornillo de cicatrización por el gran torque del implante, al concluir podemos afirmar que ha sido un procedimiento exitoso; Cepeda J., Solís J., Domínguez L. (9) (México, 2017), indica que el tratamiento integral de defectos óseos e implantes dentales bajo una planeación multidisciplinaria representa un factor crucial en el resultado exitoso a largo plazo desde el punto de vista funcional y estético. Almeida J. (10) (Ecuador, 2022), previo a la colocación de un implante es muy importante la regeneración ósea guiada y sus resultados son muy buenos y sus biomateriales y resultados deben ser estudiados más a fondo en el futuro. De lo expuesto por los estudios previos podemos afirmar que la colocación de implantes junto a la regeneración ósea guiada constituye una buena elección para que pueda existir un buen lecho para que el implante tenga una buena oseointegración y las dimensiones óseas que se obtengan sean los adecuados para el sostenimiento del implante a largo plazo.

V. Conclusiones.

- Se ha mostrado la técnica, manejo clínico y evolución de la regeneración ósea guiada y la colocación de un implante unitario, como mejor alternativa para la solución del caso clínico.
- Se ha ejecutado la técnica de regeneración ósea guiada para colocación de un implante, respetando escrupulosamente el protocolo de atención que establece la técnica, utilizando injerto óseo y membrana de colágeno.
- Se ha ejecutado el manejo clínico de la colocación de implante dental unitario, conforme establece el protocolo y la técnica utilizando los materiales e instrumental adecuado, el implante elegido fue Neo Biotech, Cono Morse 3,5 x 8.5mm, Korea,

VI. Recomendaciones.

- Tener en cuenta las expectativas del paciente, este aspecto es muy fundamental para tomar las decisiones en el plan de tratamiento.
- Conocer los diferentes tipos de materiales de injerto a utilizar.
- Los especialistas de periodoncia que realizar la colocación de implantes dentales, el uso de injerto o membranas sobre todo el reborde estrecho.
- Recomendar a los especialistas de periodoncia mejores capacitaciones en ROG, teniendo conocimiento de los protocolos clínicos y así seguir aumentando el volumen óseo o preservar los alveolos dentales.
- Se recomienda a los especialistas de periodoncia que realizan la ROG para restituir el hueso perdido y permitir que el implante óseo se integre y se mantenga durante la carga funcional.

Referencias bibliográficas.

1. Bollain J, Suárez I, Villa SM, Ortiz-vigón A. Efficacy of Xenogeneic Block Grafts for the Regeneration of Horizontal Bone of the Alveolar Bone Ridge . Clin case. 2021;19(March):78-89. Guayaquil, abril, 2022 Ecuador i. 2022
2. Esposito M, Grusovin MG, Felice P, Karatzopoulos G, Worthington HV, Coulthard P. The efficacy of horizontal and vertical bone augmentation procedures for dental implants: A Cochrane systematic review. Cochrane Review. *Cochrane Library*, 2009; 4: 195-218
3. Cuéllar Ochoa Sarai Guadalupe 2019 ROG.pdf.
4. Nyman S, Lindhe J, Karring T, Rylander H. New attachment following surgical treatment of human periodontaldisease. *J Clin Periodontol*. 1982; 9(4):290-6.
5. Almeyda Maldonado JA Tesis [Internet]. 2022-04 [citado el 2 de Noviembre de 2023]. Recuperado a partir de: <http://repositorio.ug.edu.ec/handle/redug/60682>
6. Kang J, Shibasaki M, Terauchi M, Oshibe N, Hyodo K, Marukawa E. Análisis comparativo de la *in vivo* Propiedades cinéticas de varios sustitutos óseos rellenos en un modelo de defecto canino periimplante. *J Periodontal Implant Sci*. 2023 Junio 13. doi: 10.5051/jpis.2204660233. Epub delante de la impresión. PMID: 37857516.
7. M, Tomas M, Matijevi, M, Kaarevi, P, Bisani M, Udiljak, Butorac Prpi. I, Mi-kulin I, andrli. S, Vev A. Regeneración de defectos de pared buccal después de la extracción de dientes con alfaásico Calcium Phosphate en Forma inyectable vs. Bovine Xenograft: Un ensayo clínico controlado aleatorio. *Dent J (Basilea)*. 2023 Sep 19;11(9):223. doi: 10.3390/dj11090223. PMID: 37754343; PMCID: PMC10528832.
8. Kandhari, S., Khalid, S., James, A. *et al*. Técnicas de injerto óseo y materiales para la odontología del implante. *Br Dent J* **235**, 180o189 (2023). <https://doi.org/10.1038/s41415-023-6113-1>
9. Bravo, Juan Antonio Cepeda, Jorge Alberto Solís Miranda, and Laura Gabriela Domínguez Valadez. "Regeneración ósea guiada para colocación de implante dental. Área estética." *Revista Mexicana de Periodontología* 7.1 (2016): 11-17.
10. Almeyda Maldonado JA Tesis [Internet]. 2022-04 [citado el 2 de Noviembre de 2023]. Recuperado a partir de: <http://repositorio.ug.edu.ec/handle/redug/60682>

11. Angulo-Serrano, Aldo, Diana Quijandria-Briceño, and Sergio Alvarado-Menacho. "Rehabilitación Integral de un paciente con reabsorción ósea horizontal, mediante regeneración ósea guiada simultánea a la colocación de implantes." *Revista Estomatológica Herediana* 28.2 (2018): 115-124
12. Aldazabal-Martínez, Celia, Zoila Refulio-Zelada, and Jorge Omar Huamani-Mamani. "Regeneración ósea guiada para implantes dentales posexodoncia." *AUTORIDADES DE LA FACULTAD DE ODONTOLOGÍA Decano* 10.1 (2013): 7 (Kiru 2013;10(1):75-84).
13. Encinas Acero, Loida Noemi. *Técnicas De Regeneración ósea Vertical*. 2020
14. Neira Patricio, Caric Yakov, Moreno Ximena, Tejedor Marcelo, Diaz Daniela, Fernández Lía et al . Necesidad de regeneración ósea en la instalación de implantes: análisis retrospectivo de 7 años, Hospital San Camilo. Ent. interdisciplinario. mela. [Internet]. Hace 2023 [citado 2024 Ene 19] ; 16(2): 142-145. Disponible en: http://www.scielo.cl/scielo.php?script=sci_arttext&pid=S2452-55882023000200142&lng=es. <http://dx.doi.org/10.4067/s2452-55882023000200142>
15. Sierra-Rebolledo Alejandro, Jimenez-Tortolero Rogelio. Dimensiones de la cresta ósea vestibular en incisivos maxilares con indicación de implantes inmediatos. Un estudio transversal y sus implicaciones en el plan de tratamiento. Int. j interdiscip. dent. [Internet]. 2020 Ago [citado 2024 Ene 19] ; 13(2): 71-75. Disponible en: http://www.scielo.cl/scielo.php?script=sci_arttext&pid=S2452-55882020000200071&lng=es.
16. Pieri F, Forlivesi C, Caselli E, Corinaldesi G. Short implants (6mm) vs. vertical bone augmentation and standard-length implants (≥ 9 mm) in atrophic posterior mandibles: a 5-year retrospective study. *Int J Oral Maxillofac Surg*. 2017 Dec;46(12):1607–14.
17. Suarez, Dubraska, and M. M. Hosseini. "Principios básicos en regeneración ósea guiada." *Acta bioclínica* 2.3 (2012): 89-116.
18. Treatment Guide - Volume 7 - Spanish [Internet]. [cited 2019 Apr 27]. Available from: <https://itinet.iti.org/iti-identity-books/tg7-es/#VI>
19. Jinno Y, Jimbo R, Lindström M, Sawase T, Lilin T, Becktor JP. Vertical Bone Augmentation Using Ring Technique with Three Different Materials

20. Čandrić M, Tomas M, Matijević M, Kačarević ŽP, Bićanić M, Udiljak Ž, et al. Regeneration of Buccal Wall Defects after Tooth Extraction with Biphasic Calcium Phosphate in Injectable Form vs. Bovine Xenograft: A Randomized Controlled Clinical Trial. *Dent J.* septiembre de 2023;11(9).
21. Kharaziha M, Fathi MH, Edris H. Development of novel aligned nanofibrous composite membranes for guided bone regeneration. *J Mech Behav Biomed Mater.* 2013;24:9-20.
22. Carbonell JM, Sanz Martín I, Santos A, Pujol A, Sanz-Moliner JD, Nart J. High-density polytetrafluoroethylene membranes in guided bone and tissue regeneration procedures: a literature review. *Int J Oral Maxillofac Surg.* 2014;43(1):75-84.
23. Murray G, Holden R, Roschlau W. Experimental and clinical study of new growth of bone in a cavity. *Am J Surg.* 1957; 93(3):385-7.
24. Hameed MH, Gul M, Ghafoor R, Khan FR. Vertical Ridge Gain with Various Bone Augmentation Techniques: A Systematic Review and Meta-Analysis. *J Prosthodont.* 2019 Feb 4; 10
25. Feigin, K., & Shope, B. (2019). Use of Platelet-Rich Plasma and Platelet-Rich Fibrin in Dentistry and Oral Surgery: Introduction and Review of the Literature. *J Vet Dent*, 109-123.
26. Chou, T. M., Chang, H. P., & Wang, J. C. (2020). Autologous platelet concentrates in maxillofacial regenerative therapy. *Kaohsiung J Med Sci*, 305-310.
27. Correia Miranda, R., & Almeida Ferreira, M. (2019). Plasma rico em fibrina para implante imediato: Revisão de Literatura/Rich-Fibrin plasma for immediate implant: A Literature review. *ID on line. Revista de psicologia*, 889-899.
28. Príncipe Delgado, Y., Mallma, A., & Castro, Y. (2019). Efectividad del plasma rico en fibrina y membrana de. *Revista clínica de periodoncia, implantología y rehabilitación oral*, 63-65.
29. ULADECH. Reglamento De Integridad Científica En La Investigación. Versión 1. Perú. 2023;4-6.
30. Association gaotwm. World Medical Association Declaration of Helsinki: ethical principles for medical research involving human subjects. *The Journal of the American College of Dentists.* 2014;81(3):14.

Anexos.

Anexo 01. Matriz de consistencia.

FORMULACIÓN DEL PROBLEMA	OBJETIVOS	METODOLOGÍA
<p>Problema general</p> <p>¿Cual es la técnica, el manejo clínico y la evolución clínica de la colocación de implante unitario con regeneración ósea guiada?</p>	<p>Objetivo general</p> <ul style="list-style-type: none"> • Mostrar la técnica, el manejo clínico y la evolución clínica de la colocación de un implante con regeneración ósea guiada. <p>Objetivos específicos</p> <ul style="list-style-type: none"> • Mostrar la técnica de la regeneración ósea guiada con sustituto óseo con la finalidad de crear un lecho para el posicionamiento de implante dental. • Mostrar el manejo clínico de la colocación de un implante dental. 	<p>Plan de tratamiento:</p> <p>Fase preventiva</p> <ul style="list-style-type: none"> - Fisioterapia oral, motivación y educación del paciente - Profilaxis dental - Topicación con flúor acidulado al 1.23 %. <p>Fase restaurativa</p> <ul style="list-style-type: none"> • Etapa pre quirúrgica: <ul style="list-style-type: none"> - Exámenes de laboratorio - Planificación de la cirugía de implantes - Confección de guía tomográfica y quirúrgica • Etapa Quirúrgica: <ul style="list-style-type: none"> - Colocación de 1 implante dental en zona anterior del maxilar. - Colocación de hueso xenoinjerto y membrana de colágeno • Etapa post quirúrgica: <ul style="list-style-type: none"> - Confección de provisional <p>Fase de mantenimiento:</p> <ul style="list-style-type: none"> - Evaluación, evolución post quirúrgica - Toma de radiografía de control - Controles y alta.

Anexo 02. Instrumento de recolección de datos.



UNIVERSIDAD CATÓLICA LOS ÁNGELES
CHIMBOTE



CLÍNICA ODONTOLÓGICA
DOCENTE ASISTENCIAL

HISTORIA CLINICA ESTOMATOLOGICA DEL ADULTO

H.C. N° _____
Fecha de Ingreso _____ Hora _____

I. ANAMNESIS

1.1 FILIACIÓN

Apellidos:				Nombres:							
Edad:	Fecha de Nacimiento:	Sexo:	M	F	Estado Civil:	S	C	D	V	CO	Religión:
Lugar de Nacimiento:				Procedencia:							
Grado de instrucción:				Ocupación:							
Domicilio:				Correo electrónico:							
Telefonos: Celular:				Nombre y apellido del apoderado responsable:							
Domicilio:				Telf:							

1.2 ENFERMEDAD ACTUAL

Motivo de la consulta: (Marcar la opción que corresponda): _____

Tiempo de la Enfermedad:			Fecha de inicio de La enfermedad:			
Forma de Inicio:	Brusco	Insidioso	Evolución:	Progresivo	Estacionario	Episódico
Signos y síntomas principales:						
Relato de la enfermedad:						

Funciones Biológicas:	Apetito:	Normal	Alterado	Sed:	Normal	Alterado
	Sueño:	Normal	Alterado	Orina:	Normal	Alterado
	Deposiciones:	Normal	Alterado			

1.3 ANTECEDENTES (Marca la opción que corresponda)

A. GENERALES:

Vivienda:	Noble	Rustico	Servicios:	Luz	Agua	Desagüe
Trabajo (hrs/día):			Situación socio-economica:	Alta	Media	Baja

B. PERSONALES:

Fisiológicos:	Menarquia	Embarazo:	SI	NO	Meses:
Inmunizaciones recibidas (especificar):					

Patológicos:					
¿Es alérgico a algún medicamento?: Indique:	SI	NO	¿Ha sido operado? Diagnostico:	SI	NO
¿Ha sido hospitalizado en los últimos 5 años?: Causa:	SI	NO			

Anexo 03. Formato de consentimiento informado.



UNIVERSIDAD CATÓLICA LOS ÁNGELES
DE CHIMBOTE

CONSENTIMIENTO INFORMADO PARA IMPLANTES DENTALES

Yo Alicia del Rosario Muñoz Ferronán (como paciente), con DNI No. 44855868, mayor de edad, y con domicilio en Mz. C. 39. PA. 114.
Caspio Suros - Pachacutec - Ventanilla. Cel: 929230823
DECLARO

Que el Cirujano Dentista Albano Henara Saldana me ha explicado que el propósito de la intervención es la reposición de los dientes perdidos mediante la fijación de tornillos o láminas al hueso, y posteriormente la colocación de un/os pilares metálico/s que soportará las futuras piezas dentales artificiales. He sido informado/a de otras alternativas de tratamiento mediante la utilización de prótesis convencionales.

Para llevar a cabo el procedimiento se aplicará anestesia, de cuyos posibles riesgos también he sido informado/a.

Igualmente, se me ha informado de que existen ciertos riesgos potenciales en toda intervención quirúrgica realizada en la boca, concretamente:

1. Alergia al anestésico, antes, durante o después de la cirugía.
2. Molestias, hematomas e inflamación postoperatoria, durante los primeros días.
3. Sangrado.
4. Infección postoperatoria que requiera tratamiento posterior.
5. Lesión de raíces de dientes adyacentes.
6. Lesión nerviosa que provoque hipoestesia o anestesia del labio inferior, superior, mentón, dientes, encía y/o de la lengua, que suele ser transitoria y excepcionalmente permanente.
7. Comunicación con los senos nasales o con las fosas nasales.
8. Aspiración o deglución de algún instrumento quirúrgico de pequeño tamaño.
9. Desplazamiento del implante a estructuras vecinas.
10. Rotura de instrumentos.

Los implantes han sido utilizados ampliamente en todo el mundo, desde hace más de 25 años y es un procedimiento considerado seguro por la comunidad internacional, pero se me ha explicado que, aunque la técnica se realice correctamente, existe un porcentaje de fracasos entre el 8 y el 10 por ciento. He sido informado de las complicaciones potenciales de este procedimiento quirúrgico, que incluye además de las anteriores

1. Deshiciencia de sutura y exposición del implante.
2. Falta de integración del implante con el hueso que lo rodea, con la consiguiente pérdida precoz o tardía del/los implante/s, y la posible planificación de la prótesis planificada.
3. Imposibilidad de colocar un implante en la localización prevista, por las características de hueso remanente.
4. En casos excepcionales, con atrofia importante ósea, puede producirse una fractura mandibular, que requiera tratamiento posterior.
5. Fractura del implante o de algún componente de la prótesis.
6. Complicaciones inherentes a la prótesis dental, no cumpliendo las expectativas estéticas, dificultad para la fonación, etc.

Entiendo que el tratamiento no concluye con la colocación del implante, sino que será preciso visitar periódicamente al facultativo y seguir escrupulosamente las normas de higiene que me ha explicado.

He comprendido lo que se me ha explicado por el facultativo de forma clara, con un lenguaje sencillo, habiendo resuelto todas las dudas que se me han planteado, y la información complementaria que le he solicitado.

Me ha queda claro que en cualquier momento y sin necesidad de dar ninguna explicación, puedo revocar este consentimiento.

Estoy satisfecho con la información recibida y comprendido el alcance y riesgos de este tratamiento, y en por ello,

DOY MI CONSENTIMIENTO, para que se me practique el tratamiento de implantes.

En Chimbote, a 25 de Febrero de 2023



El Paciente o
Representante Legal



El Cirujano Dentista
COP 20519



UNIVERSIDAD CATÓLICA LOS ÁNGELES
DE CHIMBOTE

CONSENTIMIENTO INFORMADO

Título del caso clínico: Colocación de implante unitario con regeneración ósea guiada: reporte de un caso.

Investigador (a): Herrera Saldaña, Albarino

Propósito del estudio: Estamos invitando a participar en un trabajo de caso clínico que tiene como objetivo de Mostrar la técnica, el manejo clínico y la evolución clínica de la colocación de implante unitario con regeneración ósea guiada. Este es un estudio desarrollado por investigadores de la Universidad Católica Los Ángeles de Chimbote.

Procedimientos:

Si usted acepta se le realizará lo siguiente

1. Llenar la ficha de consentimiento informado

Riesgos: He sido informado sobre los procedimientos en los que se participará y se me explico que mi salud no correrá ningún riesgo.

Confidencialidad:

Nosotros guardaremos la información sin nombre alguno. Si los resultados de este seguimiento son publicados, no se mostrará ninguna información que permita la identificación de los participantes del estudio.

Derechos del participante:

Si usted decide participar en el caso clínico, podrá retirarse de éste en cualquier momento, o no participar en una parte del estudio sin daño alguno. Si tiene alguna duda adicional, por favor pregunte al personal del estudio o llame al número telefónico: 969604184

Si tiene preguntas sobre los aspectos éticos del estudio, puede contactar con el Comité Institucional de Ética en Investigación de la Universidad Católica Los Ángeles de Chimbote. Una copia de este consentimiento informado le será entregada.

DECLARACIÓN Y/O CONSENTIMIENTO

Acepto voluntariamente participar en este caso clínico, comprendo de las actividades en las que participará si ingresa al trabajo del caso clínico, también entiendo puedo decidir no participar y que puede retirarme del estudio en cualquier momento.

Nombres y Apellidos **Fecha y Hora**
Participante

Nombres y Apellidos
Investigador

_____ **Fecha y Hora**

Anexo 04. Evidencias de ejecución.

Fotografías extraorales

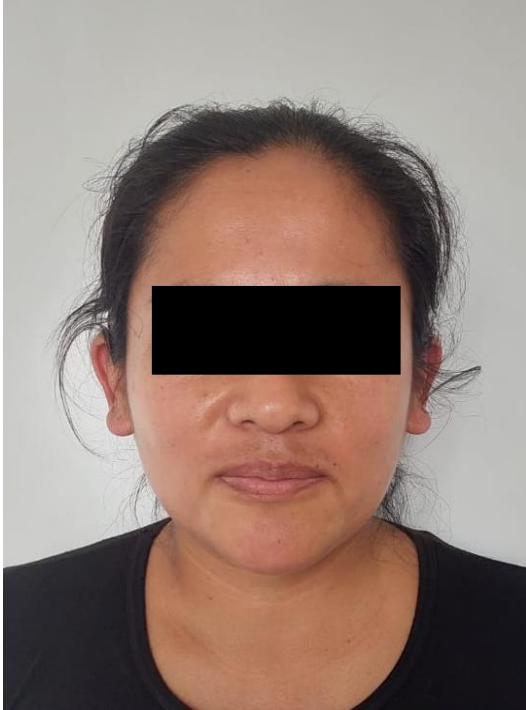

Figura 1: Fotografía de frente

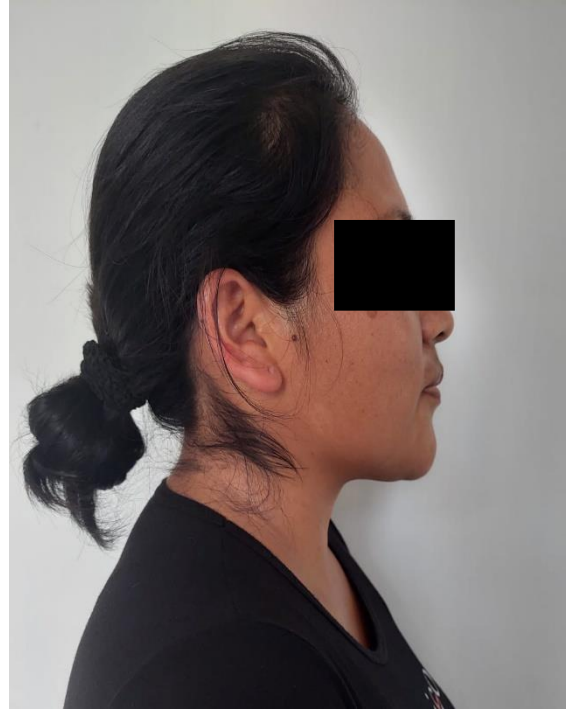

Figura 2: Fotografía de perfil

INTRAORALES

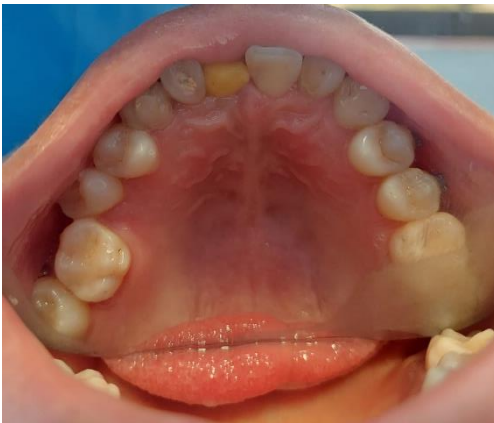
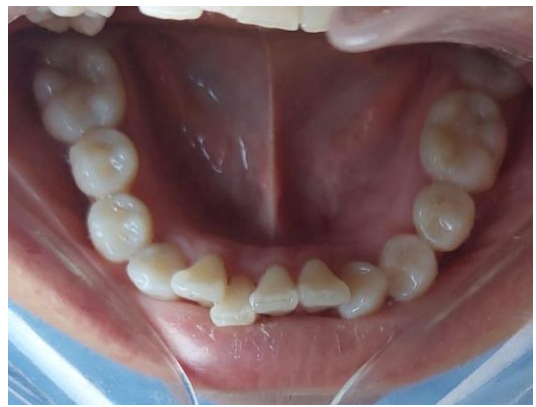
Figura 3: Fotografía maxilar superior



Fotografía 4: maxilar inferior

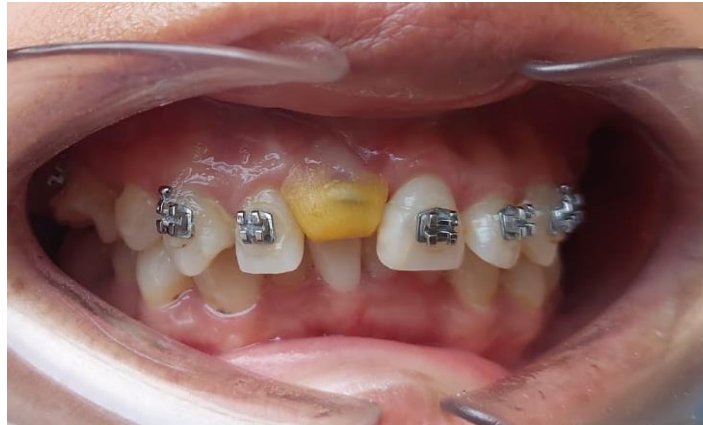

Figura 5: Cierre en oclusión

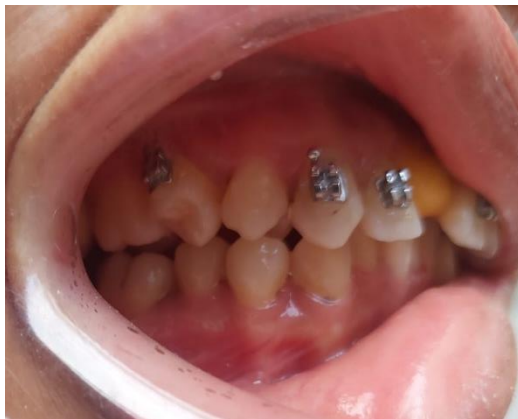

Figura 6: Lateralidad derecha

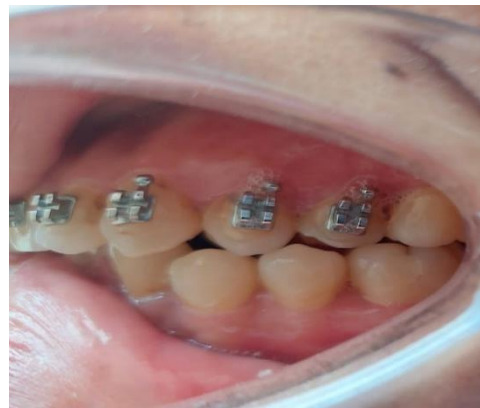

Figura 7: Lateralidad Izquierda

CORTE SAGITAL DE TOMOGRAFIA CONE BEAM

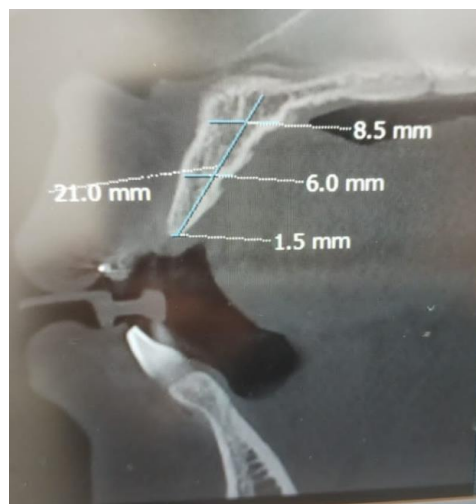


Figura 8: Zona corte sagital pza,1,1

EXAMENES DE LABORATORIO CLINICO

CONSULTORIO DE IMAGEN RADIOLOGICO Y ECOGRAFICO

Leucocitos		Valores de Referencia	
Resultado	Unids.	Edad	Recuento leucocitario
5,87	x10 ⁹ /mm ³	1era Semana de vida	9.0 - 34.0
		1 semana a 2 meses	5.0 - 20.0
		2 a 12 meses	5.0 - 17.0
		1 a 3 años	5.0 - 15.0
		3 a 8 años	5.0 - 13.0
		8 a 15 años	5.0 - 11.0
		15 años a adulto	4.5 - 10.5

Diferencial Leucocitario		Valores de Referencia											
Células	Result.	Porcentajes											
	%	0-1d	2-4d	5-7d	8-14d	15-30d	3-2m	3-5m	6-11m	1-3a	4-7a	8-13a	Adultos
Abastados	00	4-14	3-11	3-9	1-9	0-5	0-5	0-5	0-5	0-5	0-5	0-5	0-5
Segmentadas	57	37-67	30-60	27-51	22-46	19-40	20-40	18-18	20-40	22-40	30-60	35-60	50-70
Neutrofilos	05	2-4	2-9	3-6	1-5	1-5	1-4	1-4	1-4	1-4	1-4	1-4	1-3
Basófilos	00	0-2	0-2	0-2	0-2	0-2	0-2	0-2	0-2	0-2	0-2	0-2	0-2
Monocitos	02	1-12	3-14	4-17	4-17	2-15	3-14	2-11	2-11	2-11	2-11	2-11	2-11
Linfocitos	36	18-38	16-46	24-54	30-62	41-61	42-72	45-75	48-78	47-79	29-65	28-53	18-42
Capulones reactivos	00	0-10	0-10	0-10	0-10	0-10	0-10	0-10	0-10	0-10	0-10	0-10	0-10

Plaquetas		Valores de Referencia	
Resultado	Unids.	Edad	Recuento plaquetario
236	x10 ⁹ /mm ³	1era Semana de vida	150 - 340 x10 ⁹ /mm ³
		1 a 2 semanas	200 - 400 x10 ⁹ /mm ³
		2 semanas a adulto	150 - 500 x10 ⁹ /mm ³

LIC. ALEXANDER CONSUEGRA ARROYO
LABORATORIO DE INVESTIGACIONES CLÍNICAS

UB Lte. 04 AA.HH. Hiroshima - Pachacutec - Ventanilla 935773584
CIRE PACHACUTEC CIRE0115@hotmail.com

CONSULTORIO DE IMAGEN RADIOLOGICO Y ECOGRAFICO

Paciente: ALICIA MUÑOZ FARRONAN
Edad: 36 AÑOS
Fecha: 09 - FEBRERO - 2023

HEMATOLOGÍA
TIEMPO DE COAGULACIÓN Y SANGRIA

Muestra: SANGRE TOTAL			
Tempo de Coagulación	Valores de Referencia	Resultado	Tempo de Sangria
7'25"	< 11 minutos	4'15"	8 - 11 minutos

LIC. ALEXANDER CONSUEGRA ARROYO
LABORATORIO DE INVESTIGACIONES CLÍNICAS

D1 SUB Lte. 04 AA.HH. Hiroshima - Pachacutec - Ventanilla 935773584
(Frente al C.S.M.I. Perú - Corea) CIRE PACHACUTEC CIRE0115@hotmail.com

Valores plaquetas y leucocitos normales

tiempo coagulación 7'25", sangría 4'55"

CONSULTORIO DE IMAGEN RADIOLOGICO Y ECOGRAFICO

Paciente: ALICIA MUÑOZ FARRONAN
Edad: 36 AÑOS
Fecha: 09 - FEBRERO - 2023

HEMATOLOGÍA
HEMOGRAMA COMPLETO

Muestra: SANGRE TOTAL C7 EDTA		Valores de Referencia			
Resultado	Unids.	Edad	Sexo Masculino	Sexo Femenino	
Hemoglobina	11,2	1era Semana de vida	17 - 21 g/dl	17 - 21 g/dl	
		1 semana a 2 meses	11 - 17 g/dl	11 - 17 g/dl	
		2 a 12 meses	11 - 15 g/dl	11 - 15 g/dl	
		12 meses a 3 años	10 - 15 g/dl	10 - 15 g/dl	
		3 a 8 años	11 - 15 g/dl	11 - 15 g/dl	
		8 a 15 años	11 - 16 g/dl	11 - 16 g/dl	
		15 años a adulto	14 - 18 g/dl	12 - 16 g/dl	

Hematocrito		Valores de Referencia			
Resultado	Unids.	Edad	Sexo Masculino	Sexo Femenino	
34	%	1era Semana de vida	45 - 65 %	45 - 65 %	
		1 semana a 2 meses	37 - 54 %	37 - 54 %	
		2 a 12 meses	31 - 42 %	31 - 42 %	
		12 meses a 3 años	33 - 45 %	33 - 45 %	
		3 a 8 años	32 - 43 %	32 - 43 %	
		8 a 15 años	33 - 48 %	33 - 43 %	
		15 años a adulto	40 - 54 %	32 - 43 %	

Eritrocitos		Valores de Referencia			
Resultado	Unids.	Edad	Sexo Masculino	Sexo Femenino	
3,78	x10 ⁶ /mm ³	1era Semana de vida	4,5 - 6,5	4,5 - 6,5	
		1 semana a 2 meses	3,6 - 5,0	3,6 - 5,0	
		2 a 12 meses	3,5 - 5,5	3,5 - 5,0	
		1 a 3 años	4,0 - 5,5	4,0 - 5,5	
		3 a 8 años	4,1 - 5,5	4,1 - 5,5	
		8 a 15 años	4,1 - 5,7	4,0 - 5,4	
		15 años a adulto	4,3 - 5,7	4,0 - 5,3	

LIC. ALEXANDER CONSUEGRA ARROYO
LABORATORIO DE INVESTIGACIONES CLÍNICAS

SUB Lte. 04 AA.HH. Hiroshima - Pachacutec - Ventanilla 935773584
(Frente al C.S.M.I. Perú - Corea) CIRE PACHACUTEC CIRE0115@hotmail.com

Hemograma: normal

CONSULTORIO DE IMAGEN RADIOLOGICO Y ECOGRAFICO

Paciente: ALICIA MUÑOZ FARRONAN
Edad: 36 AÑOS
Fecha: 09 - FEBRERO - 2023

HEMATOLOGÍA
PRUEBA DE HIV TIPO 1/2

Muestra	TIPO
SERUMO	

RESULTADO:
NO REACTIVO

LIC. ALEXANDER CONSUEGRA ARROYO
LABORATORIO DE INVESTIGACIONES CLÍNICAS

Examen HIV: no reactivo

Figura 9: exámenes clínicos

PROCEDIMIENTO QUIRURGICO

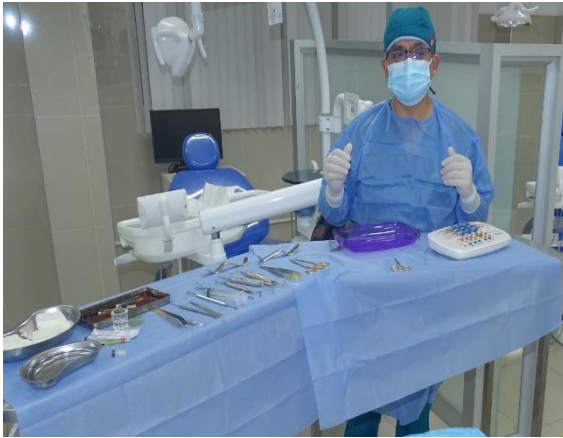

Figura 10: Mesa quirúrgica



Figura 11: disco bilaminar de corte
Y expansores corticales

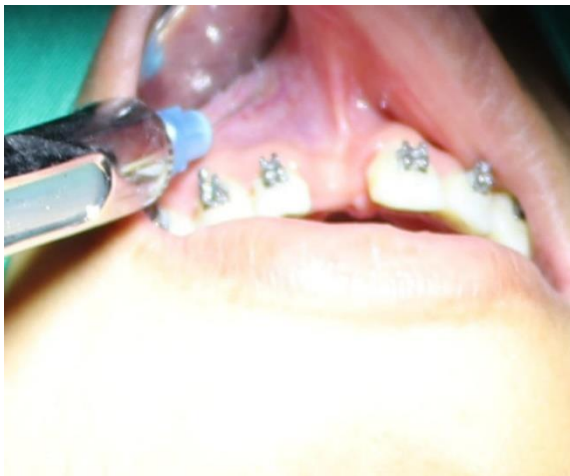

Figura 12: Anestesia Infiltrativa

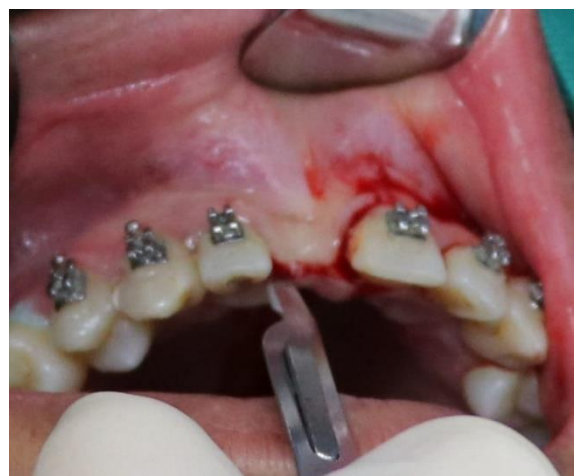

Figura 13: Incisión del colgajo

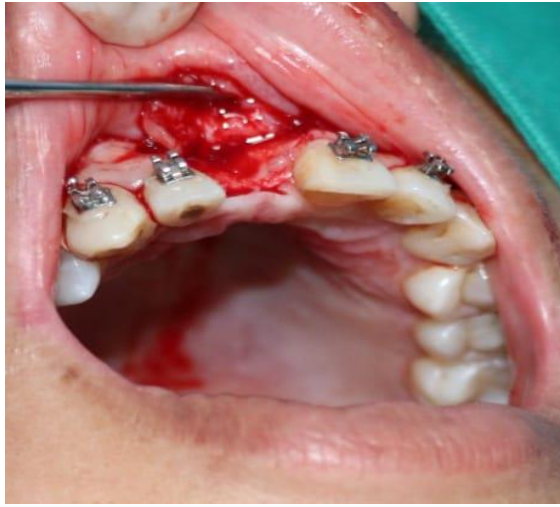


Figura 14: levantamiento del colgajo a espesor total

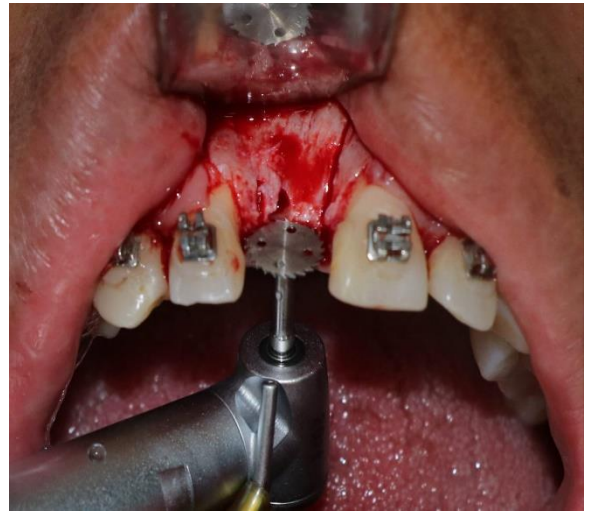

FIGURA 15: Corte de la Cortical con disco bilaminar

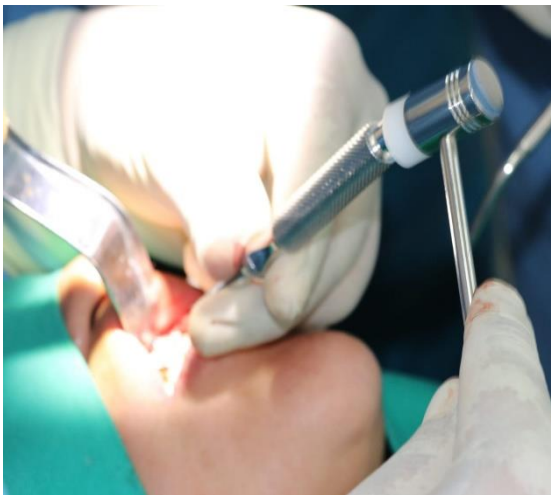

Figura 16: utilización cincel y martillo

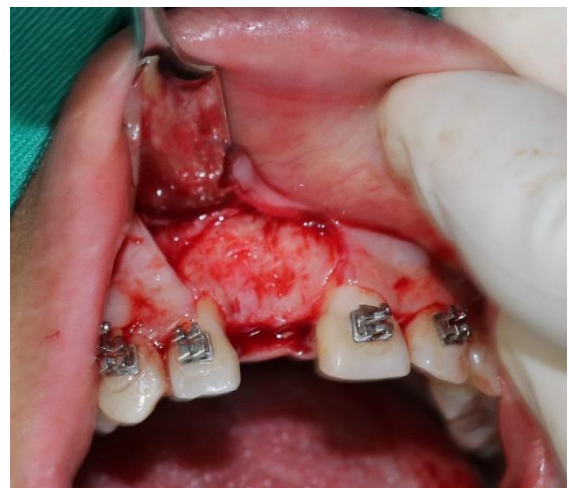

Figura 17: expansión ósea en sentido V/L

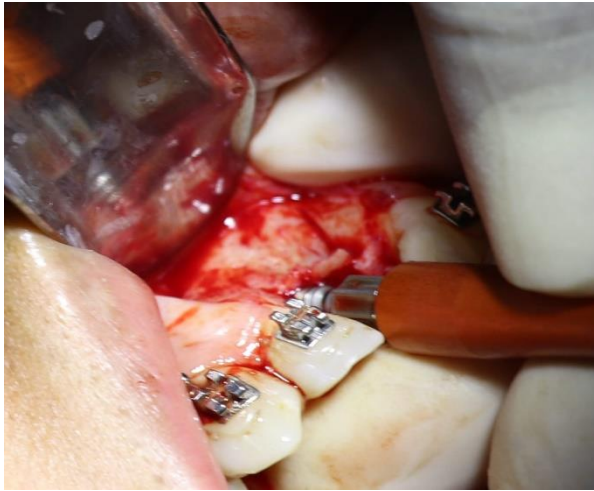

Figura 18: uso del osteodilatador 3.0

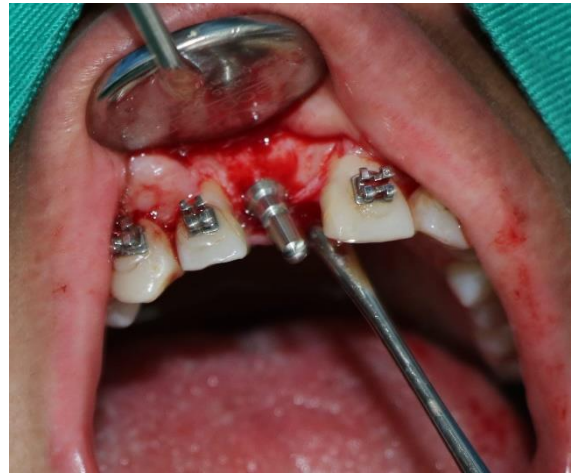

Figura 19: uso del paralelizador

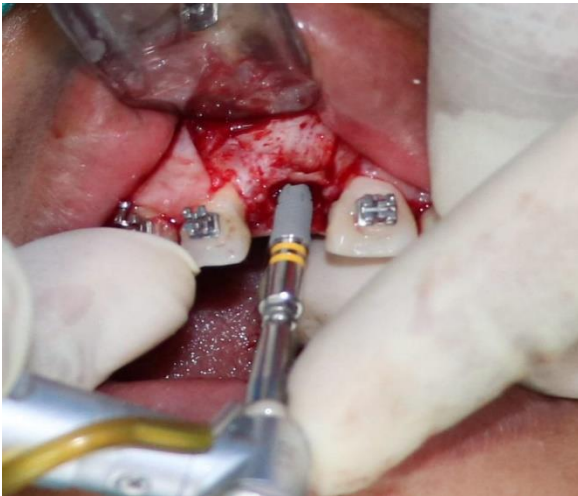

Figura 20: colocación del implante 3 X 10 mm
CMI Neo Biotech (Korea)

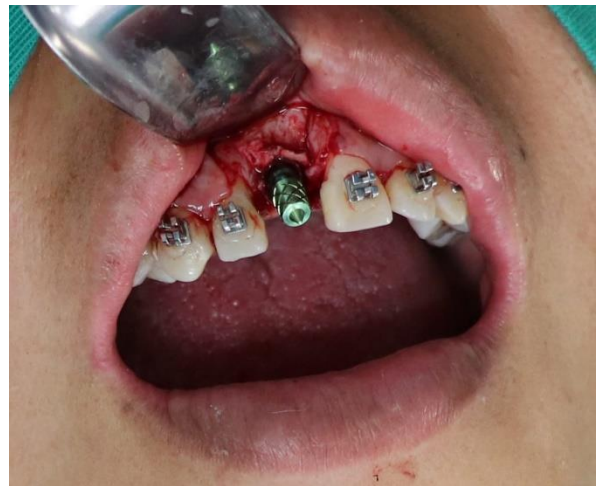

Figura 21 colocación del posicionador
de implantes

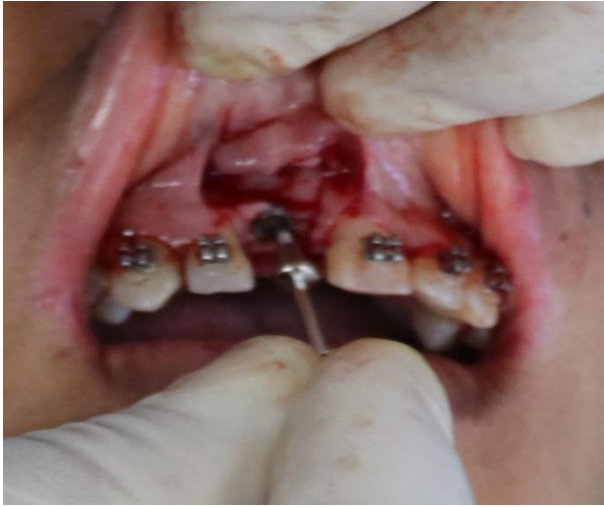

Figura 22: Colocación del cicatrizal

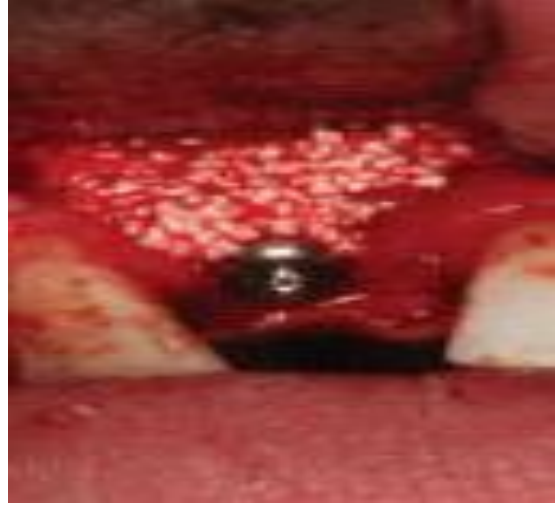


Figura 23: colocación de la mixtura

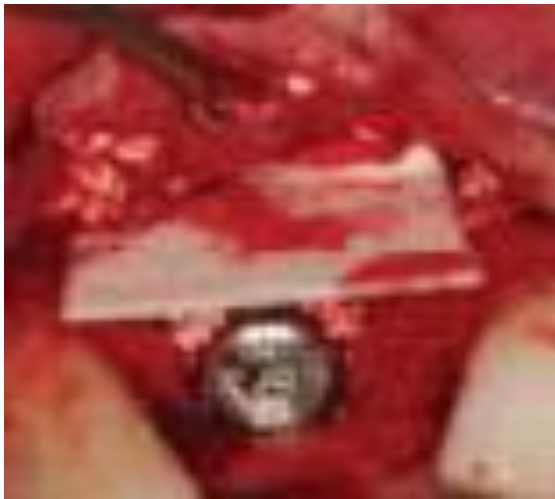

Figura 24: Colocación de Membrana reabsorbible

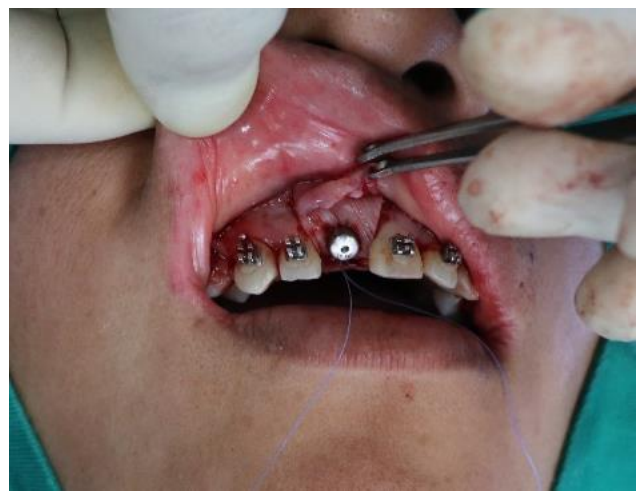

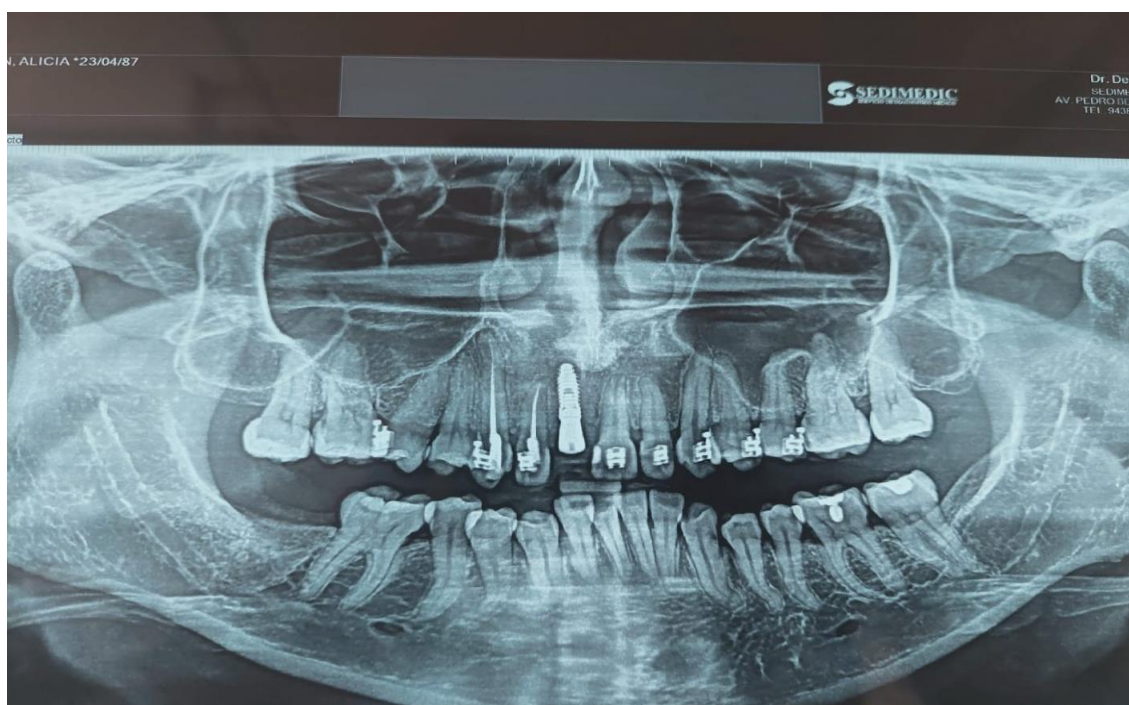
Figura 25: Fijación de membrana en el tornillo cicatrizal

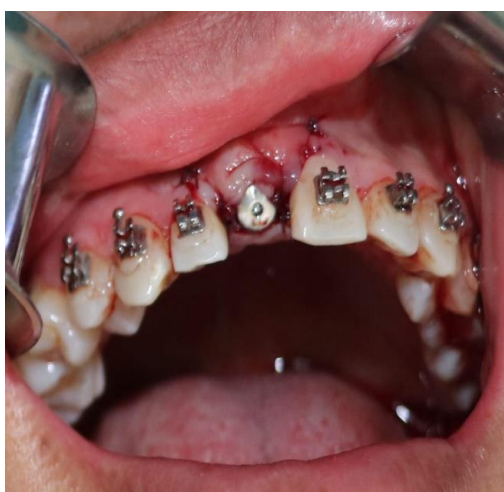

Figura 26: Sutura con nylon 4/0

RADIGRAFIA PANORAMICA DE CONTROL

Figura 26: Radiografía de control



Anexo 05. Declaración jurada

DECLARACION JURADA

Yo, Albarino Herrera Saldaña, identificado con DNI 27291202, con domicilio real en Mz A Lote 5 Los vencedores, San Martín de Porres, provincia de Lima, Departamento de Lima.

DECLARO BAJO JURAMENTO.

En mi condición Cirujano Dentista con código de estudiante 01di192003 de la escuela profesional de Odontología, Facultad de Ciencias de la Salud de la Universidad Católica Los Ángeles de Chimbote, Semestre académico 2023 – II:

1. Que los Datos consignados en el proyecto de estudios investigación caso clínico titulado “Colocación de implante unitario con regeneración ósea guiada”.

Doy fe de que esta declaración corresponde a la verdad

Jueves 02 de enero del 2024



Firma del estudiante/Cirujano dentista

DNI: 27291202



Huella Digital