



**UNIVERSIDAD CATÓLICA LOS ÁNGELES DE
CHIMBOTE
FACULTAD DE CIENCIAS DE LA SALUD
ESCUELA PROFESIONAL DE ODONTOLOGÍA**

**TRATAMIENTO ORTODÓNTICO CON ANCLAJE DE
MINITORNILLOS INTRARRADICULARES EN PACIENTE
CON MALOCCLUSIÓN CLASE I-BIPROTUSA.
REPORTE DE CASO**

**TRABAJO ACADÉMICO PARA OPTAR EL TÍTULO DE
SEGUNDA ESPECIALIDAD EN ORTODONCIA Y
ORTOPEDIA MAXILAR**

AUTOR

**SANCHEZ VILELA, JONATHAN GONZALO
ORCID: 0009-0001-3934-4578**

ASESOR

**SUAREZ NATIVIDAD, DANIEL ALAIN
ORCID: 0000-0001-8047-0990**

CHIMBOTE - PERÚ

2023



FACULTAD DE CIENCIAS DE LA SALUD
ESCUELA PROFESIONAL DE ODONTOLOGÍA

ACTA N° 0002-118-2024 DE SUSTENTACIÓN DEL TRABAJO ACADÉMICO

En la Ciudad de **Chimbote** Siendo las **12:30** horas del día **26** de **Enero** del **2024** y estando lo dispuesto en el Reglamento de Investigación (Versión Vigente) ULADECH-CATÓLICA en su Artículo 34º, los miembros del Jurado de Sustentación del trabajo académico del Programa de **ODONTOLOGÍA SEGUNDA ESPECIALIDAD EN ORTODONCIA Y ORTOPEDIA MAXILAR**, conformado por:

REYES VARGAS AUGUSTO ENRIQUE Presidente
ROJAS BARRIOS JOSE LUIS Miembro
TRAVEZAN MOREYRA MIGUEL ANGEL Miembro
Mgtr. SUAREZ NATIVIDAD DANIEL ALAIN Asesor

Se reunieron para evaluar la sustentación del trabajo académico: **TRATAMIENTO ORTODÓNTICO CON ANCLAJE DE MINITORNILLOS INTRARRADICULARES EN PACIENTE CON MALOCCLUSIÓN CLASE I-BIPROTUSA. REPORTE DE CASO**

Presentada Por :
(01DH171006) **SANCHEZ VILELA JONATHAN GONZALO**

Luego de la presentación del autor(a) y las deliberaciones, el Jurado de Investigación acordó: **APROBAR** por **UNANIMIDAD**, el trabajo académico, con el calificativo de **13**, quedando expedito/a el/la Cirujano Dentista para optar el **Título de Segunda Especialidad en Ortodoncia y Ortopedia Maxilar**.

Los miembros del Jurado de Investigación firman a continuación dando fe de las conclusiones del acta:

REYES VARGAS AUGUSTO ENRIQUE
Presidente

ROJAS BARRIOS JOSE LUIS
Miembro

TRAVEZAN MOREYRA MIGUEL ANGEL
Miembro

Mgtr. SUAREZ NATIVIDAD DANIEL ALAIN
Asesor

CONSTANCIA DE EVALUACIÓN DE ORIGINALIDAD

La responsable de la Unidad de Integridad Científica, ha monitorizado la evaluación de la originalidad de la tesis titulada: TRATAMIENTO ORTODÓNTICO CON ANCLAJE DE MINITORNILLOS INTRARRADICULARES EN PACIENTE CON MALOCCLUSIÓN CLASE I-BIPROTUSA. REPORTE DE CASO Del (de la) estudiante SANCHEZ VILELA JONATHAN GONZALO, asesorado por SUAREZ NATIVIDAD DANIEL ALAIN se ha revisado y constató que la investigación tiene un índice de similitud de 23% según el reporte de originalidad del programa Turnitin.

Por lo tanto, dichas coincidencias detectadas no constituyen plagio y la tesis cumple con todas las normas para el uso de citas y referencias establecidas por la Universidad Católica Los Ángeles de Chimbote.

Cabe resaltar que el turnitin brinda información referencial sobre el porcentaje de similitud, más no es objeto oficial para determinar copia o plagio, si sucediera toda la responsabilidad recaerá en el estudiante.

Chimbote, 23 de Abril del 2024



A handwritten signature in black ink, appearing to read "Roxana Torres Guzman", is written over a light blue horizontal line.

Mgtr. Roxana Torres Guzman
RESPONSABLE DE UNIDAD DE INTEGRIDAD CIENTÍFICA

AGRADECIMIENTO Y DEDICATORIA

Agradecimiento

Quiero comenzar expresando mi más sincero agradecimiento a Dios por darme la valentía y fortaleza para terminar esta etapa de mi vida. Agradezco también la confianza y el aliento de mi madre, quien sin duda me ha demostrado su amor a lo largo de mi vida corrigiendo mis errores y aplaudiendo mis victorias.

También agradezco a mis amigos por su apoyo y a mi padre y hermanos por brindarme todo lo que necesitaba.

Sin vosotros, nada de esto podría haber sucedido. Esta obra es el resultado de varios incidentes que estuvieron más motivados por el amor que por lo académico.

Dedicatoria

Mi tesis de estudio lo dedico principalmente a Dios, quien me ha inspirado a lo largo de mi vida y me ha dado la perseverancia para terminarlo y cumplir una de mis mayores metas de vida.

Por todos sus años de amor, trabajo y sacrificio, a mi padre y a mi esposo. Me han ayudado a llegar hasta aquí y a convertirme en la persona que soy hoy. Tener hijos en mi vida, conmigo en todo momento, me llena de orgullo y privilegio.

A todos los que me ayudaron a terminar esta tarea, especialmente a los que compartieron su experiencia.

RESUMEN Y ABSTRACT

Resumen

Los microtornillos son un tipo de implante alveolar que proporcionan un método excelente de anclaje. Por su parte, los microtornillos son un elemento económico, fácil de colocar y retirar. El objetivo fue corregir la maloclusión clase I con biprotrusión a través del tratamiento ortodóntico con anclaje de minitornillos intrarradiculares. Se realiza una revisión del procedimiento quirúrgico y de su utilización clínica y se analizan las ventajas, los inconvenientes y las posibles complicaciones. Se llega a la conclusión de que el procedimiento de inserción de los microtornillos es tan sencillo, que permite su utilización incluso en situaciones clínicas que presentan disminución del soporte dentario. La estabilidad a largo plazo es predecible y fiable y han constituido un impulso para eliminar la cooperación del paciente, además de conseguir resolver problemas relacionados con el control del anclaje dentario. Entre sus principales indicaciones se encuentran los siguientes movimientos dentarios: intrusión de molares, retrusión de incisivos y de la intrusión de incisivos entre otras. En los últimos años, se han diseñado implantes de dimensiones pequeñas para situarlos en cualquier superficie del proceso alveolar, incluso en áreas interdetales. Son relativamente económicos, y las técnicas de colocación y desinserción son simples. Como todo elemento que se inserta en la cavidad bucal, es necesario hacer un estudio radiográfico exhaustivo. No debemos olvidar que estos implantes se colocan entre raíces o en zonas próximas de los dientes. Se han reportado numerosos artículos sobre la lesión periodontal y radicular al insertarlos, éste es el motivo por el cual daremos importancia a este aspecto y detallaremos el procedimiento a seguir en la planificación de la técnica y en las complicaciones que pueden surgir si no se lleva a cabo.

Palabras clave: Microimplantes, anclaje, microtornillos, biomecánica, anclaje ortodóntico.

Abstract

Microscrews are a type of socket implant that provides an excellent method of anchorage. For their part, microscrews are an economical element, easy to place and remove.

The objective was to correct class I malocclusion with biprotrusion through orthodontic treatment with intraradicular miniscrew anchorage. A review of the surgical procedure and its clinical use is carried out and the advantages, disadvantages and possible complications are analyzed. It is concluded that the procedure for inserting microscrews is so simple that it allows their use even in clinical situations that present a decrease in dental support. Long-term stability is predictable and reliable and has been an impetus to eliminate patient cooperation, in addition to solving problems related to the control of dental anchorage. Among its main indications are dental movements: molar intrusion, incisor retrusion and incisor intrusion among others.

In recent years, small implants have been designed to be placed on any surface of the alveolar process, even in interdental areas. They are relatively inexpensive, and the insertion and removal techniques are simple. Like any element that is inserted into the oral cavity, it is necessary to carry out an exhaustive radiographic study. We must not forget that these implants are placed between roots or in nearby areas of the teeth. Numerous articles have been reported on periodontal and root injury when inserting them, this is the reason why we give importance to this aspect and we will detail the procedure to follow in planning the technique and the complications that may arise if it is not carried out. cape.

Keywords: Microimplants, anchorage, microscrews, biomechanics, orthodontic anchorage.

Contenido

Caratula	i
Hoja de jurado.....	ii
Agradecimiento y Dedicatoria	iv
Resumen y Abstract	vi
I. Introducción.....	1
II. Revisión de la literatura.....	4
2.1 Antecedentes	4
2.2 Bases teóricas	11
III. Metodología	20
3.1 Presentación del Caso	20
3.2 Material y método	28
3.3 Matriz de consistencia	31
3.4 Principios éticos	33
IV. Resultados.....	34
4.1 Resultados	34
4.2 Análisis de resultado	35
V. Conclusiones	37
Aspectos complementarios.....	38
Referencias bibliográficas.....	39
Anexos	43

I. Introducción

La principal motivación de los pacientes que buscan tratamiento de ortodoncia es la preocupación por su apariencia facial, y de los pacientes con maloclusión. La proinclinación de los dientes anteriores, la incompetencia labial y el perfil convexo del paciente son características de la biprotrusión dentoalveolar.¹ Aunque está presente en casi todos los grupos étnicos, los afroamericanos y asiáticos tienen más probabilidades de experimentarlo. Muchas personas con protrusión dental y labial buscan terapia ortodóncica u ortopédica para minimizarla, ya que se considera algo negativo en la mayoría de las culturas.²

Un diagnóstico adecuado guiará el plan de tratamiento específico del paciente, que puede incluir la retracción del segmento anterior y la distalización o extracción de los cuatro primeros premolares superiores e inferiores del paciente para disminuir la biprotrusión dentoalveolar y mejorar la apariencia facial del paciente.² La gravedad de la situación determina la terapia de ortodoncia para este tipo de maloclusión, que puede implicar cirugía, ortodoncia o una combinación de ambas. La corrección quirúrgica suele reservarse para los casos más graves y poco frecuentes. Se encuentran disponibles varias opciones terapéuticas para tratar esta maloclusión, incluida la distalización del alvéolo dental del arco con un efecto ortopédico concurrente. Esto se puede lograr con aparatos extraorales e intraorales.¹

Cuando el plan de tratamiento requiere la extracción de los cuatro primeros premolares superiores e inferiores, es crucial tener en cuenta el cierre del espacio de los sitios de extracción. Esto puede suceder como resultado de la retracción de los segmentos anteriores, la mesialización de los segmentos posteriores o una combinación de ambos. Sin embargo, en determinadas situaciones se requiere la colocación de anclajes máximos para limitar el movimiento mesial de los primeros molares superiores e inferiores.³

Así, los miniimplantes como unidades de anclaje esquelético parecen ser útiles en otros protocolos de tratamiento como la corrección de mordida abierta, la intrusión de molares y la retracción de masa del segmento anterior, así como en la distalización de molares y, en consecuencia, en el tratamiento ortodóncico de Maloclusión clase I y II. Para el anclaje

esquelético, recientemente se han empleado miniplacas, tornillos e implantes dentales. Estos dispositivos pueden proporcionar un anclaje fijo para diferentes movimientos de los dientes incluso si el paciente no coopera.⁴ Debido a que los tornillos de titanio pueden usarse para una variedad de movimientos dentales de ortodoncia con pocos límites anatómicos en su colocación, actualmente son bastante populares debido a sus gastos médicos reducidos, su instalación más simple y su operación menos traumática. Después de extracciones de premolares, se ha utilizado la retracción de incisivos con minitornillos para tratar pacientes de Clase II esquelética en varios informes de casos.⁵

El tratamiento de pacientes esqueléticos de Clase I con anclaje de minitornillos y retracción por puntuación es un enfoque novedoso. Sin embargo, ninguna publicación ha examinado en profundidad los resultados del tratamiento de pacientes de Clase II con anclajes de implantes. Por lo mencionado en este reporte de caso, se planteó la siguiente interrogante: ¿Cómo corregir la maloclusión clase I con biprotrusión a través del tratamiento ortodóntico con anclaje de minitornillos intrarradiculares? Para el tratamiento de maloclusiones esqueléticas de Clase II, no está claro si la mecánica ortodóntica típica o la retracción de los incisivos con anclajes de minitornillos es más efectiva.

A. Objetivos

General:

Corregir la maloclusión clase I con biprotrusión a través del tratamiento ortodóntico con anclaje de minitornillos intrarradiculares.

Específicos:

- Redireccionar el crecimiento maxilar.
- Mejorar el perfil de tejido blando.
- Conservar perímetro de arco en la arcada inferior y ganar un leve espacio.

B.- Justificación

Teórica: En cuanto a la justificación teórica, se proporcionará información actual sobre la maloclusión clase I en pacientes con biprotrusión, estudios que evidencian semejanza con el desarrollo del caso.

Clínica: A través del reporte de caso basado en una maloclusión clase I- biprotuso, desarrollado de forma sistemática, se evidenciará el proceso con el fin de restaurar la armonía Dentofacial aumentará considerablemente la autoestima de la paciente mejorando no sólo la función masticatoria sino también la estética facial, lo que influye en tu estado emocional ante los ojos de la sociedad, esto servirá como referencia para futuros tratamientos en el campo de la ortodoncia.

Práctica: Este reporte de caso permitirá guiar a futuros colegas con ayuda de la tecnología y nuevos avances, se puede devolver la armonía y estética facial paciente como es el caso de la paciente que presenta una maloclusión clase I- biprotusa y con ayuda de los minitornillos intra radiculares siendo un gran ayuda en el posicionamiento de los dientes en el arco dentario de la paciente.

II. Revisión de la Literatura

2.1 Antecedentes:

2.1.1. Internacionales:

Requena L.⁶ (Carabbobo, 2023). En su investigación titulada: “Uso de minitornillos en el tratamiento de ortodoncia. Revisión actualizada”. **Objetivo:** Revisar el actual estado del arte sobre el uso de minitornillos en el tratamiento de ortodoncia. **Metodología:** Revisión narrativa, basada en la consulta en motores de búsqueda electrónicos de la literatura recurriendo a las bases de datos electrónicas Medline, Scopus, Cochrane, Biblioteca Virtual de Salud y Scielo; filtrando por año de publicación (2017-2022) y combinando palabras clave con operadores booleanos en inglés, portugués y español. **Resultados:** Los minitornillos para anclaje, también conocidos como dispositivos de anclaje temporal (DAT), ofrecen a los profesionales de la ortodoncia un amplio abanico de aplicaciones clínicas y la posibilidad de realizar tratamientos en menos tiempo en comparación con las técnicas tradicionales. **Conclusiones:** El empleo de DAT exige una minuciosa planeación a fin de lograr resultados predecibles y exitosos en la estabilidad de estos dispositivos y no recidiva de la maloclusión.

Manni A, Papi G, Migliorati M.⁷ (Génova, 2022). En su investigación titulada: “Evaluación a largo plazo de seis años de una paciente clase II división 1 tratado con aparato de Herbst y 2 minitornillos en la arcada inferior como refuerzo de anclaje: reporte de un caso”. **Objetivo:** Evaluar los efectos dentoalveolares después de 6 años de paciente en crecimiento clase II tratado con Herbst y dos minitornillos en la arcada inferior como refuerzo de anclaje. **Metodología:** Nos llamó la atención una paciente de 11 años. El examen facial mostró rostro alargado, sin componentes asimétricos, labios finos y mandíbula retrusiva con ángulo nasolabial abierto, nariz prominente y mala exposición de la sonrisa. Al examen de boca se observó que el paciente presentaba una maloclusión de mordida profunda clase II división 1 con palatoversión del incisivo central superior derecho y labioversión del incisivo central izquierdo. Esto da como resultado un mayor resalte. Un acuerdo bilateral de extremo a extremo.

Resultados: Después de 30 meses de terapia, se logró la oclusión correcta, se retiraron los aparatos fijos superior e inferior y se entregaron los dispositivos Essix superior e inferior con un retenedor fijo adherido superior de 13 a 23 e inferior de 33 a 43. Los registros finales muestran que se logró una buena relación molar y canina clase I en ambos lados, el torque del incisivo superior se corrigió para producir un resalte y una sobremordida normales. **Conclusión:** El presente reporte de caso mostró resultados a largo plazo de un paciente clase II tratado con aparatología de Herbst con férula acrílica en arcada inferior y dos minitornillos como refuerzo de anclaje en arcada inferior.

Umalkar SS, Jadhav VV, Paul P, Reche A.⁸ (India, 2022). En su investigación titulada: “Sistemas de anclaje modernos en ortodoncia”. **Objetivo:** Presentar y discutir la visión histórica, los usos clínicos, los beneficios y las desventajas de los implantes de minitornillos utilizados para obtener un anclaje temporal para aplicaciones de ortodoncia. **Metodología:** Se reporta un caso clínico de una paciente femenina, de 38 años de edad, que acude a la consulta de ortodoncia referida de un rehabilitador oral. **Resultados:** El área de la ortodoncia ha crecido gracias a los pequeños implantes. En situaciones en las que el anclaje se considera crucial, inadecuado o probable que tenga efectos secundarios no deseados, incluidos los desplazamientos verticales causados por sistemas de fuerza intermaxilares, el anclaje esquelético ha reemplazado en gran medida al anclaje convencional. El control del anclaje con miniimplantes ha adquirido cada vez más importancia en el tratamiento clínico de los pacientes de ortodoncia en los últimos años. **Conclusión:** Cuando los dientes se mueven, un ortodoncista puede usar el dispositivo de anclaje temporal (TAD) para ayudar con una serie de problemas que pueden surgir. Los TAD son útiles en ortodoncia debido a su instalación inmediata, facilidad de colocación y extracción y anclaje apropiado, a pesar de los riesgos potenciales como lesión de la raíz, infecciones del implante y falla del implante.

Vélez A, Pesantez S.⁹ (Cuenca, 2022). En su investigación titulada: “Uso de miniimplantes en el tratamiento ortodóntico de maloclusiones Clase II esquelética”.

Objetivo: Analizar la evidencia científica disponible sobre el uso de mini-implantes en el tratamiento ortodóntico de maloclusiones Clase II esquelética. **Metodología:** Se realizó una investigación descriptiva con diseño documental. **Resultados:** La revisión de la literatura permitió constatar que los mini-implantes, como unidades de anclaje esquelético, son eficaces en la distalización de molares y, por lo tanto, en el tratamiento ortodóntico de la maloclusión Clase II, demostrando una estabilidad de anclaje superior en comparación con otras modalidades de anclaje dental. **Conclusión:** La utilización de los mini-implantes, brinda un adecuado anclaje esquelético necesario para el tratamiento de maloclusiones clase II. No obstante, es importante conocer la influencia de las fuerzas aplicadas sobre el sistema para diseñar una correcta biomecánica y controlar los posibles efectos colaterales. En todo caso, la valoración de forma individual de cada paciente es fundamental para garantizar el éxito del tratamiento.

Álvarez J.¹⁰ (Zaragoza, 2020). En su investigación titulada: “Tratamiento ortodóntico para la corrección de biprotrusión y sonrisa gingival con microtonillos”. **Objetivo:** Tratamiento ortodóntico para paciente biprotrusa. **Metodología:** Paciente femenino de 16 años, mesofacial, simétrico con sonrisa gingival, clase II esquelética, hiperdivergente, clase I molar bilateral, canina clase I derecha e izquierda presenta clase II, tratamiento con brackets prescripción Roth 0.002 x 0.028 la distalización se realizó con microtornillos en cresta infracigomática y Shelf mandibular de 2x14 mm tratamiento de 3 años y 2 meses. **Resultados:** Se corrigió la sonrisa gingival por medio de la intrusión con microtornillos intraradiculares 1.6 x 8mm entre OD 13,12 y 23,22. y se realizó una gingivectomía. **Conclusión:** Se logró restablecer la oclusión a la paciente.

Moncayo Y. Kiyoko T.¹¹ (Guayaquil, 2021). En su investigación titulada: “Ortodoncia Lingual para el tratamiento de la Biprotrusión Maxilar Clase I”. **Objetivo:** Corregir maloclusión de la paciente. **Metodología:** Se reporta un caso clínico de una paciente femenina, de 43 años de edad, que acude a la consulta de

ortodoncia referida de un rehabilitador oral. En la evaluación clínica y radiográfica, se evidenció biprotrusión dentaria e incompetencia labial en el cierre. En la cefalometría se observa una estructura esquelética de clase 1 mesofacial, sin sintomatología articular y no presenta asimetrías faciales. Se decide realizar como primera opción de tratamiento, una alternativa conservadora de ortodoncia correctiva con aparatología fija. **Resultados:** Se realizó tratamiento de ortodoncia lingual sin extracciones, para la corrección de la biprotrusión, utilizando mecánicas de distalización e intrusión con microimplantes para controlar los planos oclusales y mantener salud articular; en el maxilar se utilizaron 2 microimplantes del sistema Orthoeasy de Forestadent, cuyo diseño de microimplantes con cabeza de brackets de 10 x 1.7mm, fue el sistema de anclaje de elección para la distalización. El tratamiento aplicado fue no invasivo, donde se utilizó elásticos intermaxilares 1/8 medium para mantener los topes céntricos. Al finalizar se colocó retenedores fijos en ambas arcadas de canino a canino y se complementa con retenedores removibles. La alineación y la buena intercuspidadación se logró con el tratamiento de ortodoncia y control de planos oclusales, además de una oclusión estable y una estética satisfactoria. **Conclusión:** El uso de microimplantes como excelente opción de máximo anclaje para realizar distalización e intrusión.

Manzur N, Santos G, García J, Martínez A, Flores J.¹² (México, 2020). En su investigación titulada: “Manejo ortodóntico de paciente con biprotrusión maxilar tratada con extracción de premolares. Reporte de un caso”. **Objetivo:** Devolver la morfología, la tonicidad y el patrón muscular del paciente. **Metodología:** Se presenta el caso de una paciente de 21 años con apiñamiento severo, mostró una prominencia labial, al sonreír presenta una altura de sonrisa baja, la línea media superior se encuentra desviada a la derecha y la inferior a la izquierda; oclusión clase I esquelética, con bipotrusión dentaria debido a las posiciones e inclinaciones de sus incisivos. Se realizó extracción de los primeros premolares superiores, del primer premolar inferior izquierdo y diente supernumerario. **Resultados:** En un inicio se colocó aparatología de filosofía MBT slot 0.022" hasta primeros molares. Se inició la alineación con arcos ligeros de calibre 0.012", 0.014" y 0.016". Posteriormente con arcos rectangulares de calibre 0.016" × 0.022" para comenzar a distalizar los caninos superiores con cadenas

elásticas y crear espacio para el lateral con resortes. A continuación se distalizó el canino izquierdo con cadena elástica ayudada con elásticos clase III de calibre 3/16 4.5 onzas y se empezó a trasladar el segundo molar inferior izquierdo al sitio del primero con ayuda de cadena elástica. Después de un año y seis meses de tratamiento, extraoralmente la paciente presenta un perfil recto y la protrusión de los labios disminuyó. Mejoró la exposición de su sonrisa y se encuentra consonante. Se observa un cambio en el tamaño de sus dientes y márgenes de la encía simétricos como resultado de la cirugía de alargamiento de coronas. Intraoralmente se liberó el apiñamiento y se mesializó el segundo y tercer molar inferior derecho. Se logró una relación canina y molar clase I, excepto la molar derecha, la cual terminó en clase II funcional. La sobremordida tanto horizontal como vertical se modificó a parámetros normales de 2 mm. Cefalométricamente hubo una mejoría de la inclinación de los dientes superiores en 118º respecto al plano palatino, los dientes inferiores se mantuvieron en 97º respecto al plano mandibular. Hubo retrusión en la distancia de los incisivos de 2 mm y su perfil mejoró 2 mm respecto a Li/Ls con Sn-Pg, y como consecuencia se observó un aumento de la altura facial de 2o. **Conclusión:** Debido a la protrusión y proinclinación de los incisivos superiores e inferiores, la biprotrusión es una maloclusión que afecta la estética facial del paciente, la cual es causada por la prominencia que presenta en sus labios respecto a los parámetros normales. Su manejo debe ser por medio de las extracciones cuidando el anclaje que va de máximo a absoluto. De esta manera se puede corregir la estética facial del paciente y llevar a los incisivos a una posición más adecuada dentro de su base ósea.

2.1.2. Nacionales:

Castillo T.¹³ (Chimbote, 2023). En su investigación titulada: “Tratamiento ortodóntico de maloclusión clase I con biprotrusión, mediante exodoncias de premolares y su efecto sobre el perfil facial”. **Objetivo:** Evaluar el tratamiento ortodóntico de maloclusión clase I con biprotrusión, mediante exodoncias de premolares y su efecto sobre el perfil facial, en una paciente adolescente. **Metodología:** Se realizó los estudios cefalométricos, las proyecciones de tratamiento,

análisis del perfil facial – tejido blando y de modelos de estudio. Estos exámenes nos dieron un diagnóstico definitivo de Maloclusión clase I subdivisión con biprotrusión y relación esquelética clase I, con leve apiñamiento anterior superior. En el plan de tratamiento se decidió extraer las primeras premolares superiores e inferiores, porque era lo que mejor le convenía a la paciente para solucionar el problema. **Resultados:** Se corrigió el overjet y overbite, la relación molar, la relación canina, se mejoró el perfil, la posición labial y la sonrisa. **Conclusión:** Se logró demostrar que el tratamiento ortodóntico con la estrategia de exodoncias de premolares funciona para la maloclusión clase I con biprotrusión, mediante la exodoncia de premolares y tiene efectos significativos sobre el perfil facial.

Pérez E.¹⁴ (Lima, 2020). En su investigación titulada: Manejo de una maloclusión clase I con biprotrusión dentoalveolar y finalización con arcos multiloop. **Objetivo:** Mantener el perfil y la clase I esquelética, eliminar apiñamiento y corregir la biprotrusión dentaria, conseguir clase I canina bilateral, mantener la clase I molar bilateral, mantener el sellado labial, centrar línea media inferior, obtener estética y función oclusal. **Metodología:** Reporte de un caso clínico de un paciente femenino de 17 años 4 meses de edad, que presentó una maloclusión clase I con biprotrusión y proinclinación de incisivos superiores e inferiores, apiñamiento leve superior e inferior, sobremordida horizontal de 2 mm y sobremordida vertical de 20%, línea media mandibular 1 mm desviada a la derecha. Una forma de arco maxilar mandibular ovoidea. **Resultados:** Se logró corrección de la discrepancia alveolo-dentaria, corrección de las relaciones interoclusales, corrección de la desviación de línea media, mejoró el overbite y overjet, mejoró la inclinación de incisivos, se monitoreó la salud periodontal y ATM. La retención elegida fue removible superior y retenedor fijo inferior. Como conclusión resolvimos todos los objetivos planteados y se logró mejores resultados en las relaciones intermaxilares con el uso del Arco Meaw. **Conclusión:** Es recomendable el uso del arco Meaw en la última fase de tratamiento ortodóntico.

Rivera J.¹⁵ (Huancayo, 2019). En su investigación titulada: “Manejo de maloclusión clase I con extracciones”. **Objetivo:** Mejorar el perfil, corregir la posición e inclinación de los incisivos maxilares y mandibulares, conseguir la línea media dentaria inferior, conservar la salud periodontal y obtener resultados estables. **Metodología:** Se presenta el reporte de un caso clínico de un paciente de sexo femenino quien presentó una maloclusión clase I, dolicofacial suave, biprotrusión e incompetencia labial con apiñamiento anteroinferior, caninos ectópicos superiores y línea media inferior desviada 2 mm a la derecha. **Resultados:** El tratamiento fue con extracciones de los cuatro primeros premolares, usando aparatología ortodóntica fija Roth, Arco transpalatino y arco DKL para el cierre de espacios. Se logró mantener la clase I molar, corregir el apiñamiento anteroinferior y las inclinaciones de los incisivos superiores e inferiores, las relaciones interarcadas y la biprotrusión labial. **Conclusión:** El tratamiento con extracciones y el uso del arco DKL permite lograr perfiles menos protruidos y corrige las discrepancias alveolo dentarias logrando una mejor ubicación de la zona anterior y estabilidad de los resultados.

Matute J.¹⁶ (Lima, 2019). En su investigación titulada: “Tratamiento ortodóncico de una maloclusión clase I con biprotrusión dentoalveolar”. **Objetivo:** Disminuir la biprotrusión dentoalveolar y mejorar así la estética facial del paciente. **Metodología:** 3 años 9 meses de edad, acudió a la clínica de la especialidad de ortodoncia de la UNMSM, cuyo motivo de consulta fue: “Quiero corregir mis dientes”. Maloclusión clase I, con biprotrusión dental, discrepancia arco diente superior de -9mm e inferior de -10mm, línea media superior desviada 3 mm a la izquierda e inferior 2mm a la izquierda, overjet: 6 mm, overbite: 25 %, incisivo superior protruido y vestibularizado, incisivo inferior protruido y vestibularizado, bolton total superior de 2.5mm, asimetrías dentarias anteroposteriores y transversales. **Resultados:** El tratamiento inició con la colocación de ATP + botón de Nance en la arcada superior y arco lingual en la arcada inferior, posterior a ello se realizó las extracciones de los 4 primeros premolares superiores e inferiores. Se colocó la aparatología ortodóncica fija prescripción MBT, en premolares y caninos para iniciar la distalización de las piezas 13-23-43-33. La distalización se inició con técnica segmentada con arco de acero

0.018*0.025 y cadena elástica en la arcada superior y en la arcada inferior a través de lacesbacks. La distalización continuó hasta llegar a una relación de clase I. Para corregir la inclinación radicular se utilizó un ansa rectangular con TMA 0.017” x 0.025. Una vez que se completó el cierre de espacios comenzó la fase de acabado con dobleces de finalización tanto de primer, segundo y tercer orden. **Conclusión:** Al finalizar el tratamiento se observó una adecuada alineación y correspondencia entre la arcada superior e inferior.

2.2 Bases teóricas:

Maloclusión dental:

La maloclusión es un trastorno de la oclusión dental que puede alterar la armonía facial, así como interferir o reducir la funcionalidad del sistema estomatognático. La maloclusión es un término bien conocido y acordado que también es fácil de entender, sin embargo, no debe usarse interpretado como lo inverso de la oclusión normal. Hay poca distinción entre lo ideal, lo normal y lo adaptado, y esto debe reconocerse como una verdad biológica que no puede separarse y requiere presentarlos como entidades distintas sólo con fines pedagógicos.¹⁷

La maloclusión se define por una mala colocación de los dientes en las relaciones anteroposterior, vertical y transversal, así como desviaciones anómalas o múltiples en los incisivos, que pueden estar rotados, con espacios, mordidas cruzadas, abiertas, mordida cruzada posterior y/o anterior, y mordidas de tijera.¹⁸

Las maloclusiones tienen un origen complicado y extenso. A principios de siglo, se suponía que todas las personas nacían con la capacidad de alcanzar un funcionamiento normal, pero no debido a influencias ambientales. Actualmente, y después de más de 50 años de estudio en ortodoncia, se cree que la mayoría de las maloclusiones son causadas por uno de dos factores: una disparidad en el tamaño de los dientes y los huesos, o una falta de conexión en el desarrollo de los dientes. bases óseas.¹⁸

Los factores generales (esqueléticos y funcionales, musculares), las variables dentales (como el vínculo entre el tamaño de los dientes y las bases maxilares) y los factores locales (anomalías de tamaño, número, forma, estructura y secuencia de erupción) son

los Causas etiológicas de las maloclusiones.¹⁸

La frecuencia y distribución de las maloclusiones varían según el origen étnico. La maloclusión tiene una alta tasa de incidencia del 85,6%, según estudios epidemiológicos realizados en el Perú. En cuanto a la distribución, según el tipo de maloclusión, la Clase I tiene un 59,6%, lo que significa que es cinco veces más común que las Clases II y III.¹⁹

El método más antiguo para clasificar las maloclusiones lo propuso Fox (1803), seguidor de John Hunter, quien basó su clasificación en la ubicación de los incisivos; Varios escritores han propuesto categorías alternativas después de Fox. Angle, por otra parte, entregó a la posteridad en 1899 un sistema de categorización que, debido a su simplicidad, ha mantenido un amplio consenso y aprobación.¹⁹

Angle acuñó el término "clase" para referirse a las relaciones anteroposteriores de los maxilares y los dientes que dependían de la posición sagital de los primeros molares permanentes, a los que consideraba puntos estables bajo un contrafuerte que era el arco cigomático, y los utilizó como referencia sin tener en cuenta las relaciones transversales o verticales, la etiología de la maloclusión, la estructura ósea o el neuromuscular.¹⁹

Clasificación de la maloclusión:

Clase I: Maloclusión caracterizada por una relación sagital normal de los primeros molares permanentes: la cúspide mesiovestibular del primer molar superior ocluye al nivel del surco bucal del primer molar inferior". Debido a que las relaciones anteroposteriores son normales, la maloclusión consistiría en malposiciones individuales, con anomalía en las conexiones verticales o transversales o en la desviación sagital de los incisivos.²⁰

Clase II: La maloclusión de clase II se distingue por una relación anteroposterior inadecuada de los primeros molares: la cúspide mesiovestibular del molar superior se coloca delante del surco bucal del primer molar inferior. Se anterioriza el maxilar en su conjunto, o se retruye el arco mandibular con respecto al superior. Esta clase II se divide a su vez en dos categorías.²⁰

-División 1 de la Clase II. Clase II división 1 se distingue por incisivos protruidos y vestibularizados, así como por un resalte significativo. ²⁰

-División 2 de la Clase II. "En clase II división 2 los incisivos centrales superiores están retroinclinados y los incisivos laterales con marcada inclinación vestibular; hay disminución del resalte y aumento de la sobremordida. ²⁰

Clase III. La cúspide mesiovestibular del primer molar superior es posterior al surco bucal del primer molar inferior. En relación con el oponente, la arcada dentaria mandibular sobresale o la arcada dentaria maxilar retruye. También se discute la subdivisión con respecto a su ángulo de apertura; la conexión de los incisivos generalmente es cruzada o invertida, con los incisivos superiores ocluyendo lingualmente a los incisivos inferiores. ²⁰

Biprotrusión dental:

La biprotrusión dental se caracteriza por una proyección vestibular excesiva y simultánea de las arcadas dentarias con respecto a sus bases óseas, en la que los incisivos superiores e inferiores están inclinados hacia afuera y los labios de perfil son demasiado prominentes. ²¹

La biprotrusión dental es causada por una variedad de factores, que incluyen la genética, factores ambientales y hábitos bucales. Los pacientes con biprotrusión dental tienen un patrón facial vertical, incompetencia labial, hiperactividad de los músculos del mentón, sonrisa gingival y, en ocasiones, características como una mordida abierta anterior. ²¹

Este síndrome se distingue por la protrusión y proinclinación de los incisivos superiores e inferiores, así como por un aumento de la protuberancia de los labios. Las extracciones se recomiendan para personas con biprotrusión y un ángulo interincisivo reducido. ²¹

Este tipo de apariencia del paciente provoca cambios a nivel estético, personal y social; en cuanto a la función oral, provoca cambios adaptativos en la deglución, dificultando la producción de ciertos sonidos del habla; y este tipo de maloclusión también se debe a influencias hereditarias como la raza negra. ²¹

La biprotrusión dental se distingue por la presencia de los maxilares en una posición más anterior de lo normal. También puede presentar anomalías como la protrusión de los incisivos superiores e inferiores, o una combinación de ambos, lo que produce cambios en la estética y la función del paciente. ²¹

Biprotrusión maxilar:

La protrusión bimaxilar se caracteriza por la protrusión y protrusión de los incisivos superiores e inferiores, así como por los labios proclinalos. También es frecuente en comunidades negras (Mc Cann) y asiáticas (Yong), aunque puede darse en cualquier grupo étnico. La conexión molar normalmente es normal y este patrón oclusal se clasifica como maloclusión de Clase I. ²¹

Su etiología es multifacética e incluye variables tanto genéticas como ambientales, como la respiración bucal, los hábitos de la lengua y los labios y el aumento del volumen de la lengua. Aparte de los incisivos protruidos y proclinalos, estos individuos exhiben un patrón facial vertical, ángulo nasolabial reducido, crestas alveolares anteriores delgadas y extendidas, incompetencia labial, sonrisa gingival, hiperactividad de los músculos del mentón y mordida abierta anterior. Cuando buscan tratamiento de ortodoncia, el enfoque principal de estos pacientes es la estética facial; el éxito de su tratamiento depende de un diagnóstico exhaustivo y del conocimiento de esta anomalía. ²¹

Perspectiva histórica:

Los registros históricos indican que los implantes se insertaron por primera vez alrededor del año 600 d.C. Sana S, Manjunath G, afirman que la población maya duplicaba tres incisivos inferiores utilizando una parte de la mandíbula como implante. La invención y la implantación de raíces doradas para estabilizar las raíces fue registrada por Maggiolo en 1809. Maggiolo insertó quirúrgicamente un tubo de prótesis de oro en un sitio de extracción nuevo. Una vez que el área sanó, se aplicó una carilla. Sin embargo, Abraham C. analizó una importante infección del tejido de las encías que resultó del enfoque de su ensayo sobre una descripción general rápida de los implantes dentales, sus superficies y su plan de tratamiento. ¹⁷

El dentista Hartman introdujo el uso de pasadores metálicos en 1891 para sujetar las dentaduras postizas a la mandíbula. Greenfield E. publicó una invención en 1909 con el nombre "Configuración para dientes fabricados", que describía una dentadura postiza con un retenedor que se insertaba en una abertura, como el hueso alveolar. Nuevamente en 1913, Greenfield EJ empleó una esfera de iridio-platino de calibre 24 fusionada con metal de oro de 24 quilates como base sintética, que encajaba en la abertura esférica hecha para uno en la boca del paciente. En la década de 1930, dos hermanos llamados Alvin y Moses Strock trabajaban con pernos ortopédicos hechos de una aleación de cromo cobalto o Vitallium.¹⁸

Estos hermanos recibieron un reconocimiento por su trabajo en la búsqueda de una sustancia que sea segura de usar en los dientes de los mamíferos. A los hermanos Strock también se les atribuye el mérito de ser los primeros en implantar un endostio (en el hueso) con éxito. Además de su trabajo con implantes metálicos, Alvin Strock fue un pionero en el campo del tratamiento de la periodontitis y descubrió el valor de los fármacos antibacterianos en el tratamiento de enfermedades como la angina de Vincent. En 1938, PB Adams patentó un dispositivo Osseo integrado en forma de cilindro con una tapa terapéutica tanto en el interior como en el exterior y un implante sujeto a una banda mucosa. En 1945, Gains Forth y Higley ⁶ estudiaron la posibilidad de fijar la ortodoncia a la estructura subyacente. Segmento esquelético que distaliza el maxilar de un perro colocando clavos de Vitallium en una falange canina.²¹

Costa y sus asociados desarrollaron minitornillos de titanio de 2 mm para anclaje dental alrededor de 1998. Usando una llave dinamométrica, cada tornillo se insertó en el tejido uno a la vez sin crear un colgajo, y luego el tejido se cargó instantáneamente. Dos de los dieciséis minitornillos que se emplearon en la prueba comercial no lograron asegurar y se perdieron antes de que terminara la terapia.²¹

Tratamiento ortodóntico

En las últimas décadas se ha producido un cambio sustancial en el concepto de tratamiento de ortodoncia. Aunque el tratamiento de maloclusiones en niños era la práctica estándar, el número de pacientes adultos que buscan tratamiento de ortodoncia

en nuestra clínica está aumentando constantemente.⁷

Conseguir una buena clase canina ya no implica modificar el crecimiento ni utilizar determinadas tecnologías. Dadas las muchas teorías que se conocen, puedo llegar a una solución que cumpla con los estándares estéticos y funcionales que todo procedimiento de ortodoncia debe seguir. El tratamiento de la cavidad oral con pérdida múltiple de dientes y enfermedad periodontal presenta desafíos que restringen la movilidad y requieren un enfoque más cauteloso. Estos pacientes suelen tener un historial de experiencias negativas, por lo que son cautelosos si se trata de un tratamiento que implica más extracciones de las que ya se han realizado. Estos pacientes también necesitan aparatos especiales ya que apuestan por la estética.⁷

Para todo ello es necesario trabajar junto con otros expertos para poder proporcionar una terapia adecuada. Antes de comenzar, podría ser necesario resolver desacuerdos entre varios puntos de vista. Trabajar juntos en la misma oficina y planificar y realizar determinadas tareas sería excelente. Con frecuencia es imposible lograr esto, lo que dificulta la colaboración y la comunicación efectivas.⁸

De manera similar, la combinación de ortodoncia y cirugía ortognática ha mostrado resultados sorprendentes en el tratamiento de pacientes adultos con conexiones intermaxilares malformadas.⁸

La odontología en su conjunto está avanzando en todos los ámbitos para salvar dientes que antes faltaban. La ortodoncia debe utilizar el mismo enfoque y presentar nuevas opciones. Debería apuntar a tratar los casos más difíciles de pacientes adultos sin necesidad de extracciones. Así, situaciones de mayor apiñamiento pueden tratarse con remodelación interproximal sin necesidad de extracciones² teniendo en cuenta la forma, cantidad y salud periodontal de los dientes.⁸

Además, la ortodoncia debe brindar a los pacientes adultos opciones de tratamiento como aparatos linguales que no comprometan su apariencia. Su mecánica debe evolucionar a lo largo de más de 20 años para poder resistir un tratamiento con total seguridad. Aunque sigue siendo más complejo que el abordaje vestibular, es relativamente predecible siempre que se obtenga suficiente formación y cada caso esté

bien planificado. y debido a que los brackets están más cerca del centro de resistencia de los dientes, es posible obtener resultados más rápidos.⁶

Uso de minitornillo en odontología:

El conocimiento de la biofísica del movimiento dentario ha sido fundamental en todos los tratamientos de ortodoncia desde la creación del primer dispositivo de ortodoncia fijo. En varias ocasiones, el ortodoncista ha sentido la necesidad de un anclaje firme, pero el hueso alveolar no estaba disponible. La cuestión principal, sin embargo, siempre ha sido la tercera ley de Newton, que establece que “cada movimiento genera otro de igual intensidad y signo opuesto”. Este fenómeno físico explica por qué es difícil reubicar los dientes tirando de otros que no están dispuestos a moverse. Como resultado, surgieron los microtornillos. Aunque hay que decir que fueron especialmente diseñados por Kanomi a partir de 1997 utilizando onplants, eliminando la necesidad de dos fases quirúrgicas.¹⁰

También se pueden colocar en cualquier lugar de los maxilares, teniendo en cuenta diversas características anatómicas de los tejidos blandos y óseos. El microimplante de anclaje ortodóncico debe ser lo suficientemente pequeño como para implantarse en el hueso alveolar, incluido el hueso apical.¹⁹

El método de microtornillos para el anclaje de ortodoncia es un procedimiento sencillo con alta eficacia terapéutica. Incluso si se trata de un método quirúrgico modesto, el paciente siempre estará indeciso. Para compensar las incertidumbres creadas por este tratamiento, el mayor beneficio, como subraya la mayoría de los autores, es la falta de colaboración del paciente. No son susceptibles a las presiones ortodóncicas. Se pueden administrar fuerzas de hasta 250 g inmediatamente después de la implantación del implante. Algunos autores proponen esperar a que el microimplante se asiente antes de aplicar tensiones mayores. Esta estabilidad está determinada principalmente por el factor del minitornillo y el factor del huésped.¹⁷

Además de la imagen panorámica, la tomografía computarizada es una herramienta no sólo beneficiosa sino también necesaria a la hora de planificar la inserción del

minitornillo. El uso de TC ayuda a determinar la posición, angulación y longitud adecuadas del minitornillo. Examinamos la densidad ósea, la distancia entre el hueso y la raíz y el espacio interradicular. Por tanto, se ha determinado que existe la distancia interradicular máxima entre el segundo premolar superior y el primer molar. También se descubrió que el tejido blando y la corteza son de mayor grado en esta zona.¹⁷

Antes de ejecutar este procedimiento quirúrgico, debemos considerar las estructuras y ubicaciones anatómicas. Por ello, profundizaremos en estas estructuras. Las consideraciones clave están dirigidas a lograr los siguientes movimientos: intrusión posterior, retrusión de incisivos, retrusión del arco mandibular e intrusión de incisivos, enderezamiento de molares, anclaje de molares, proyección de incisivos, desimpactación de molares y cierre de espacios.¹⁷

Merecen especial atención porque ofrecen una serie de importantes ventajas: la técnica de inserción y desinserción es sencilla, la carga se puede realizar de forma inmediata, el coste económico es inferior al de los implantes convencionales, el trauma producido es mínimo y, quizás lo más importante, son muy bien aceptado por el paciente sin necesidad de colaboración en el tratamiento.¹⁷

Aplicaciones clínicas de los micro implantes para anclaje

Dado que los microtornillos y los microimplantes ofrecen un anclaje casi perfecto para ejecutar movimientos ortopédicos y ortodóncicos, los ortodoncistas pueden utilizarlos para una amplia gama de fines clínicos. Como resultado, se utilizan menos aparatos intra y extraorales. Uno de los signos más típicos.¹⁸

Existen los siguientes ítems: Enderezamiento o verticalización de molares: En los últimos diez años, ha habido un aumento en el número de pacientes que requieren la verticalización de un molar inferior que está inclinado mesialmente como resultado de la extracción del diente circundante.¹⁹

1) La falta de espacio mesial y la pérdida ósea justifican la implantación de un microimplante para enderezarlo.²⁰

- 2) La intrusión del sector anterior²⁰
- 3) Incursiones específicas
- 4) Reingreso de la región posterior
- 5) Marcialización de los dientes. Distalización canina y retracción frontal anterior. ²⁰
- 7) Piezas de tracción incluidas. ²⁰
- 8) Soporte de aparatos: una variedad de aparatos, incluidos péndulos, barras palatinas y disyuntores, se pueden estabilizar mediante microtornillos. ²⁰
- 9) Fijación entre el maxilar²⁰
- 10) Anclaje en regiones sin dientes.
- 11) Reparar picaduras expuestas
- 12) Corrección de la línea media
- 13) Corrección del plano oclusal asimétrico
- 14) anclaje para cerrar espacios de extracción: los microimplantes son una excelente manera de prevenir resultados desfavorables durante el cierre de espacios, como aumento de la sobremordida vertical y pérdida de anclaje.
- 15) Extrusión rápida de componentes separados.
- 16) Durante el crecimiento tradicional o asistido quirúrgicamente
- 17) En la osteogénesis divergente
- 18) En ortodoncia lingual, donde puede resultar complicado preservar el anclaje

III. Metodología

PRESENTACIÓN DEL CASO

I. ANAMNESIS O INTERROGATORIO

A) Filiación: Datos de identificación:

- Paciente: T.M.M
- Género: Femenino
- Edad: 18 años y 4 meses
- Estado civil: Soltera
- Religión: Católica
- Grado de instrucción: Universitaria

B) Enfermedad Actual:

- Motivo de consulta: «Mis dientes están chuecos»
- Tiempo de enfermedad: Inicio hace 6 años
- Signos y principales síntomas: Asintomático
- Relato de la enfermedad: Paciente indica que hace más de 6 años observa que sus dientes está mal posicionado, causándole molestias al momento de sonreír

II. EXAMEN CLÍNICO:

- Ectoscopia: ABESG, LOTEPE
- Marcha: normal.
- Peso: 63 kg.
- Talla: 1.65 cm.
- Presión arterial: 120/80 mmHg
- Temperatura: 36.8 °C
- Frecuencia Cardíaca: 72 Lat. x min.

2.1) Examen extraoral:

- Presenta un patrón facial I, mesocéfala, mesofacial, perfil convexo e hiperdivergente
- Línea de sonrisa media.
- Curva de sonrisa no consonante.
- Sonrisa con espacios negativos anchos.
- Labio Superior 2mm, está en buena posición.
- Labio Inferior 4 mm, está protruido.
- Posición del Mentón -5 mm. está retruído

2.2) Examen intraoral:

- Dentición: Permanente
- Forma de arco: Ovoidea
- Línea media: Centrada
- Vestibuloversión: 11,21
- Giroversiones: 22
- OJ de 1mm, OB de 1mm (60%)
- DAD superior +3mm y DAD inferior +1.9mm
- Incisivos superiores protruídos y vestibularizados e incisivos inferiores vestibularizados
- Curva de Spee acentuada de 1.5mm
- Línea media inferior desviada 2 mm. hacia la derecha.
- Retracción gingival Pzas 3.1 y 4.1

2.3) Oclusión

- Relación Molar Derecha Clase I
- Relación Molar Izquierda Clase I

- Relación Canina Derecha Clase I
- Relación Canina Izquierda Clase I

2.4) Riesgo estomatológico:

Medio

C). Diagnóstico presuntivo:

Paciente femenino de 18 edad, ABEG, en dentición permanente presenta un patrón facial I, mesocéfala, mesofacial, perfil convexo e hiperdivergente, presenta Maloclusión Clase I:

- RMD I, RCD I, RMI I, RC I.
- OJ de 1mm, OB de 1mm (60%)
- DAD superior +3mm y DAD inferior +1.9mm
- Incisivos superiores protruidos y vestibularizados e incisivos inferiores vestibularizados
- Curva de Spee acentuada de 1.5mm
- Línea media inferior desviada 2 mm. hacia la derecha.
- Retracción gingival Pzas 3.1 y 4.1
- Tercio medio aumentado.
- Patrón de Crecimiento horizontal
- Protrusión de labio superior
- Incompetencia labial
- Respiración Nasal

D) Exámenes complementarios:

Análisis de modelos

ARCO DENTARIO SUPERIOR	
Espacio Disponible	77
Espacio Requerido	90
Discrepancia	-13

ARCO DENTARIO INFERIOR	
Espacio Disponible	70
Espacio Requerido	78
Discrepancia	-8

Σ 12 Sup.	100
Σ 12 Inf.	94
Σ 6 Sup.	48
Σ 6 Inf.	40

Discrepancia	Media	D.S.	Discrepancia	Media	D.S.	
Total	91.3	1.91	Anterior	77.2	1.65	
Σ 12 Inf.			Σ 6 Inf.			
Σ 12 Sup.			Σ 6 Sup.			
> 91.3			> 77.2			
12 Inf.	-ideal Tab =	Exceso Inf.	6 Inf.	-ideal Tab =	Exceso Inf.	
< 91.3			< 77.2			
87	12 Sup.	-ideal Tab =	Exceso Sup.	6 Sup.	-ideal Tab =	Exceso Sup.

Bolton Total 2.4

Bolton Anterior 1.1

RADIOGRÁFICA- CEFALOMÉTRICA

Factor	V/Promedio	03/02/22
LBC	70 +/- 2	73
SNA	82 +/- 3	82
SNB	80 +/- 3	83
ANB	2 +/- 3	4
A-NPerp	0/1	4
Pg-NPerp	-8a-6/-2a+4	5
CoA	Ok.	97
CoGn	126-129	128
AFAi	68-70	68
F.SN	8	7
F.MeGo	24 +/-5	27
Eje Y	60 +/-3	61
I.NA	22	24
I-NA	4	5
I.NB	25	27
I-NB	4	5
Pg-NB		1
I.I:	130 +/-7	124
I.Ena- Enp	111	112
I.Go.Me	90	87

E). Diagnóstico definitivo:

Paciente femenino de 18 edad, ABEG, en dentición permanente presenta un patrón facial I, mesocéfala, mesofacial, perfil convexo e hiperdivergente, presenta Maloclusión Clase I:

- RMD I, RCD I, RMI I, RC I.
- OJ de 1mm, OB de 1mm (60%)
- DAD superior +3mm y DAD inferior +1.9mm
- Incisivos superiores protruidos y vestibularizados e incisivos inferiores vestibularizados
- Curva de Spee acentuada de 1.5mm
- Línea media inferior desviada 2 mm. hacia la derecha.
- Retracción gingival Pzas 3.1 y 4.1
- Tercio medio aumentado.
- Patrón de Crecimiento horizontal
- Protrusión de labio superior
- Incompetencia labial
- Respiración Nasal

F). Plan de tratamiento

- **Fase preventiva:** Fisioterapia, cepillado dental
- **Fase restaurativa:**

Maxilar Superior: 1ra Fase

- ✓ Tubos simples 1.4, 1.6, 2.4, 2.6,
- ✓ Tubos simples en pzas 1.6, 2.6
- ✓ Minitornillos

Maxilar Superior: 2da Fase

- ✓ Extracciones: Con extracciones Pzas 14 y 24
- ✓ Anclaje: Moderado
- ✓ Aparatología:
 - Tubos: Pzas. 16, 26, 1.7, 2.7
 - Tubos triples Pzas. 16 y 26.
 - Tubos simples Pzas 1.7, 2.7
 - Brackets MBT 0.022 x 0.028"
- ✓ Alineamiento y nivelación:
 - Arcos niti 0.012", 0.014"
 - Arco Acero 0.014"; 0.016"
 - Arcos de acero 0.017", 0.025".
- ✓ Acabado:
 - Arco Acero 0.019" x 0.025". Elásticos Clase II
 - Braided 0.019" x 0.025".
- ✓ Contención:
 - Contención removible

Maxilar inferior: 2da Fase

- ✓ Extracciones: Con extracciones Pzas 34 y 44
- ✓ Anclaje: Mínimo
- ✓ Aparatología:
 - Tubos: Pzas. 36, 46, 3.7, 4.7
 - Tubos dobles convertibles Pzas. 36 y 46.
 - Tubos simples Pzas 3.7, 4.7
 - Brackets MBT 0.022 x 0.028"
- ✓ Alineamiento y nivelación:
 - Arcos Niti 0.014, 0,016.

- Arco Acero 0.016"; 0.018", 0.020", 0.017"x 0.025",0.018x 0.025".
- ✓ Acabado:
 - Arco Acero 0.019" x 0.025".

- ✓ Contención:
 - Contención fija.
- **Fase de mantenimiento:** Control mensual de su tratamiento ortodóntico
- ✓ Pronóstico: Favorab

2.5) Pronóstico: Favorable

3.1 Material y método

Para examinar los modelos utilizando los análisis de Steiner, Ricketts y Jarabak y crear tablas con los resultados asociados, se obtuvieron modelos, fotografías preliminares y radiografías panorámicas y cefalométricas.

Fase de nivelación: En la primera cita se le explicó el posible plan de tratamiento, pros y contras, la importancia del consentimiento informado y el llenado de la historia clínica. Segunda cita, se procedió a eliminar todo foco infeccioso para la cementación de los brackets.

Se instalaron en el sector superior brackets de prescripción roth autoligados, desde las piezas dental 1.5 hasta la 2.5, así mismo también se procedió a cementar los tubos adhesivos en los molares superiores (1.7, 1.6, 2.6 y 2.7). Y se culminó colocando un arco redondo de 0.014 superior.

Se realizó su primer control en 20 días, donde se observó ligera inclinación y alineación de los dientes anterosuperiores. En su segundo control que fue ya en 40 días post-cementación de los brackets superiores, se apreció ligera intrusión de los primeros premolares superiores.

En el tercer control se instaló los brackets inferiores prescripción roth autoligados, desde las piezas dental 3.5 hasta la 4.5, así mismo también se procedió a cementar los tubos adhesivos en los molares inferiores (3.7, 3.6, 4.6 y 4.7). Y se culminó colocando arco redondo niti 0.014 inferior.

El cuarto control, se cambió de arcos tanto en el sector superior como e inferior, cambiamos del 0.014 al 0.020 niti redondo. También se apreció una mejor alineación de los dientes anteroposteriores.

El quinto control (5 meses post-instalación de brackets). Se observó una marcada vestibularización de los dientes antero superiores, donde el perfil del paciente se vio alterada, se le recomendó al paciente extracciones de las primeras cuatro premolares.

En el sexto control se procedió a las extracciones de los primeros premolares, también se cambió de arcos 0.016 x 0.022 niti rectangulares en ambos maxilares, y la alineación se concretó.

Séptimo control, se cambiaron de arco 0.017 x 0.025 niti rectangular, se aprecia una ligera disminución de los espacios que dejaron los premolares.

Octavo control, se cambiaron de arcos 0.016 x 0.022 acero rectangular en el sector superior e inferior, los caninos se comienzan a distalizar por si solos.

Noveno control, cambió de arcos 0.017 x 0.025 acero rectangulares en ambos maxilares, instalación de minitornillos intrarradicular de 8 mm. de marca morelli.

Fase de cierre des espacios: En el décimo control, se procede al cierre de espacios en dos tiempos (cierre de espacios de caninos). Con cadena de poder de tramo corto.

En el onceavo control, ya concluido el cierre de espacios de los caninos tanto superiores como inferiores, procedemos a cerrar el sector anterior de ambos maxilares, confeccionamos el arco e insertamos los hoot entre la zona mesial de los caninos y la zona distal de los laterales.

El doceavo control, procedemos a cerrar los espacios del sector anterior con cadena de poder desde los minitornillos hasta el hoot del arco confeccionado. Se miden los gramos de fuerza que se aplican teniendo un resultado de 180gr. Que se aplicará y por lo cual se lo mide con el dinamómetro.

En el treceavo control, se aprecia un mínimo de espacio y por lo cual se cambia de cadena de poder y así mismo se mide los gramos de fuerza para tener un mejor control de la fuerza aplicada.

El catorceavo control, que culminó después de varios meses de tratamiento, logró evidenciar un cierre eficaz.

Fase de acabo y finalización: En el quinceavo control, se colocan ligas intermaxilares de 1/8 y de 4 oz. Está sujetando desde el premolar y canino superior hasta el premolar y canino inferior, con el objetivo de hacer una máxima intercuspidad. En el dieciséisavo

control, ya con una máxima intercuspidad de ambos maxilares, podemos colocar en ambos maxilares un arco 0.019 x 0.025 de acero rectangular. Por dos meses. Diecisieteavo control, retiro de aparatología tanto superior como en inferior, toma de impresión para el contenedor removible superior. Instalación de contenedores fijos en el sector inferior.

Dieciochoavo control, colocación de contención removible en el sector superior, control de la contención fija en el sector inferior.

Veinteavo control, evaluación del caso clínico, toma de radiografías panorámicas y cefalométricas para una evaluación post tratamiento.

Toma la impresión final.

3.2 Matriz de consistência:

PROBLEMA	OBJETIVO	METODOLOGIA
<p>¿Como corregir la maloclusión clase I con biprotrusión a través del tratamiento ortodóntico con anclaje de minitornillos intrarradiculares ?</p>	<p>Objetivo general: Corregir la maloclusión clase I con biprotrusión a través del tratamiento ortodóntico con anclaje de minitornillos intrarradiculares.</p> <p>Objetivos específicos:</p> <ul style="list-style-type: none"> • Redireccionar el crecimiento maxilar. • Mejorar el perfil de tejido blando. • Conservar perímetro de arco en la arcada inferior y ganar un leve espacio. 	<p>Paciente femenino de 18 edad, ABEG, en dentición permanente presenta un patrón facial I, mesocéfala, mesofacial, perfil convexo e hiperdivergente, presenta Maloclusión Clase I</p> <p>Maxilar Superior: 2da Fase Extracciones: Con extracciones Pzas 14 y 24 Anclaje: Moderado Aparatología: Tubos: Pzas. 16, 26, 1.7, 2.7 Tubos triples Pzas. 16 y 26. Tubos simples Pzas 1.7, 2.7 Brackets MBT 0.022 x 0.028” Alineamiento y nivelación: Arcos niti 0.012”, 0.014” Arco Acero 0.014”; 0.016” Arcos de acero 0.017”, 0.025”. Acabado:</p>

		<p>Arco Acero 0.019" x 0.025". Elásticos Clase II Braided 0.019" x 0.025". Contención: Contención removible</p> <p>Maxilar inferior: 2da Fase Extracciones: Con extracciones Pzas 34 y 44 Anclaje: Mínimo Aparatología: Tubos: Pzas. 36, 46, 3.7, 4.7 Tubos dobles convertibles Pzas. 36 y 46. Tubos simples Pzas 3.7, 4.7 Brackets MBT 0.022 x 0.028"</p> <p>Alineamiento y nivelación: Arcos Niti 0.014, 0,016. Arco Acero 0.016"; 0.018", 0.020", 0.017"x 0.025",0.018x 0.025".</p> <p>Acabado: Arco Acero 0.019" x 0.025". Contención: Contención fija.</p>
--	--	---

3.3 Principios éticos

Se cumplieron los estándares proporcionados por el Código de Ética para el estudio de la Universidad Católica de Los Ángeles de Chimbote y se respetaron los principios éticos del estudio. De acuerdo con la Resolución N° 304-2023- CU-ULADECH Católica, de fecha 31 de marzo del 2023, Actualizado por Consejo Universitario con Resolución N° 1212- 2023-CU-ULADECH Católica, de fecha 12 de agosto del 2023 todas las etapas de la actividad científica deben realizarse de acuerdo con las normas éticas que guían la investigación en ULADECH Católica: ²²

Para todas las actividades de investigación realizadas en la Universidad Católica Los Ángeles de Chimbote los principios éticos que las rigen son: ²²

- a. Respeto y protección de los derechos de los intervinientes: su dignidad, privacidad y diversidad cultural. ²²
- b. Cuidado del medio ambiente: respetando el entorno, protección de especies y preservación de la biodiversidad y naturaleza. ²²
- c. Libre participación por propia voluntad: estar informado de los propósitos y finalidades de la investigación en la que participan de tal manera que se exprese de forma inequívoca su voluntad libre y específica. ²²
- d. Beneficencia, no maleficencia: durante la investigación y con los hallazgos encontrados asegurando el bienestar de los participantes a través de la aplicación de los preceptos de no causar daño, reducir efectos adversos posibles y maximizar los beneficios. ²²
- e. Integridad y honestidad: que permita la objetividad imparcialidad y transparencia en la difusión responsable de la investigación. ²²
- f. Justicia: a través de un juicio razonable y ponderable que permita la toma de precauciones y limite los sesgos, así también, el trato equitativo con todos los participantes. ²²

II. Resultados

4.1 Resultados

El paciente con maloclusión clase I, biprotusión, patrón hiperdivergente y discrepancia alveolar dental positiva recibió tratamiento de ortodoncia, con buenos resultados clínicos, radiológicos y cosméticos intraorales y extraorales.

La discrepancia negativa de los alvéolos dentales se cambió de - 13 mm en el maxilar superior y + 8 mm en el maxilar inferior a Sin discrepancia de alvéolos dentales (0 mm) en ambos maxilares después de que se completó el análisis del espacio en los modelos post-tratamiento, lo que significaba que se había corregido la discrepancia positiva del alvéolo dental.

Análisis de Steiner

Análisis Esqueletal					
Medida:	Valor	Media	Dif	Unid Desv	Clase
SNA	82.19°	82.00° ± 2.00°	0.19°		Normotrusión
SNB	78.82°	80.00° ± 2.00°	-1.18°		Normal
ANB	3.37°	2.00° ± 2.00°	1.37°		Clase I
SND	74.64°	75.00° ± 2.00°	-1.18°		Normal
Distancia SE	19.75	22.00 ± 2.00	-2.25	-x	Diminished
Distancia SL	35.58	51.00 ± 2.00	-15.42	-xxxxxx	Diminished
Ángulo del Plano Oclusal	18.15°	14.00° ± 4.00°	4.15°	x	Clockwise
Ángulo del Plano Mandib.	29.89°	32.00° ± 4.00°	-2.11°		MesoFacial
Eje XY	74.29°	66.00° ± 2.00°	8.29°	xxxxx	DólicoFacial
Wits	-1.12	-1.00 ± 1.00	-0.12		Clase I Osea

Análisis Dental					
Medida:	Valor	Media	Dif	Unid Desv	Clase
Posición IS	2.22	4.00 ± 1.00	-1.78	-x	Retrusión
Posición II	4.35	4.00 ± 1.00	0.35		Normal
Distancia Pg a NiB	-1.04	4.00 ± 1.00	-5.04	-xxxxxxx	
Ángulo Intermocivo	135.84°	131.00° ± 6.00°	4.84°		Normal
Ángulo IS	18.74°	22.00° ± 2.00°	-3.26°	-x	Linguo-versión
Ángulo II	22.05°	25.00° ± 2.00°	-2.95°	-x	Linguo-versión

Análisis de Tejidos Blandos					
Medida:	Valor	Media	Dif	Unid Desv	Clase
Protrusión Labio Sup.	-2.42	0.00 ± 1.00	-2.42	-xix	Retrusión Labial
Protrusión Labio Inf.	-2.11	0.00 ± 1.00	-2.11	-ix	Retrusión

4.2 Análisis de resultado

Este trabajo de caso ortodóntico demuestra la utilidad del anclaje de minitornillos intrarradiculares en paciente con maloclusión clase I - biprotusa.

Cuando se completó el tratamiento anclaje de minitornillos intrarradiculares en paciente con maloclusión clase I - biprotusa.

Estos resultados presentan similitud con los estudios de Umalkar SS, Jadhav VV, Paul P, Reche A.8

quien indica que el área de la ortodoncia ha crecido gracias a los pequeños implantes. En situaciones en las que el anclaje se considera crucial, inadecuado o probable que tenga efectos secundarios no deseados, incluidos los desplazamientos verticales causados por sistemas de fuerza intermaxilares, el anclaje esquelético ha reemplazado en gran medida al anclaje convencional. El control del anclaje con miniimplantes ha adquirido cada vez más importancia en el tratamiento clínico de los pacientes de ortodoncia en los últimos años.

El investigador Moncayo realizó tratamiento de ortodoncia lingual sin extracciones, para la corrección de la biprotrusión, utilizando mecánicas de distalización e intrusión con microimplantes para controlar los planos oclusales y mantener salud articular; en el maxilar se utilizaron 2 microimplantes del sistema Orthoeasy de Forestadent, cuyo diseño de microimplantes con cabeza de brackets de 10 x 1.7mm, fue el sistema de anclaje de elección para la distalización. El tratamiento aplicado fue no invasivo, donde se utilizó elásticos intermaxilares 1/8 medium para mantener los topes céntricos. Al finalizar se colocó retenedores fijos en ambas arcadas de canino a canino y se complementa con retenedores removibles. La alineación y la buena intercuspidación se logró con el tratamiento de ortodoncia y control de planos oclusales, además de una oclusión estable y una estética satisfactoria.

El tratamiento ortodóntico del investigador Álvarez es similar, para paciente biprotrusa donde el paciente femenino de 16 años, mesofacial, simétrico con sonrisa gingival, clase II esquelética, hiperdivergente, clase I molar bilateral, canina clase I derecha e izquierda presenta clase II, tratamiento con brackets prescripción Roth 0.002 x 0.028 la distalización se realizó con microtornillos en cresta infracigomática y Shelf mandibular de 2x14 mm tratamiento de 3 años y 2 meses. Se corrigió la sonrisa gingival por medio de la intrusión con microtornillos intraradiculares 1.6 x 8mm entre OD 13,12 y 23,22. y se realizó una gingivectomía.

}

III Conclusiones

- Se corrigió la maloclusión clase I con biprotrusión a través del tratamiento ortodóntico con anclaje de minitornillos intrarradiculares.
- Se redireccionar el crecimiento maxilar.
- Se mejoró el perfil de tejido blando.
- Se conservó perímetro de arco en la arcada inferior y ganar un leve espacio.

Aspectos complementarios

Recomendaciones:

Realizar estudios donde se observen las diferencias esqueléticas resultantes de la aplicación de minitornillos intraradiculares.

A los especialistas en ortodoncia se les menciona que el éxito o el fracaso de los microtornillos dependerá en grandes rasgos de un diagnóstico inicial correcto y del lugar de inserción, de la selección del tornillo, de la irritación periimplantaria y de la higiene que presenta el paciente

Realizar investigaciones que examinen el impacto de diversas estrategias de tratamiento de maloclusión en el cóndilo mandibular.

Referencias bibliográficas

1. Krishna NK, Farhan A, Issar R, et al. Clinical Evaluation of Proclination of Lower Anterior Teeth during Alignment using a Single Width Bracket-A Pilot Study. *J Clin Diagn Res*. [Internet] 2016; [Consultado el 10 de noviembre del 2023] 10(6):ZC113-ZC115. Disponible en doi:10.7860/JCDR/2016/19764.8066
2. Thongudomporn U, Charoemratrote C, Jearapongpakorn S. Cambios en el espesor del hueso alveolar maxilar anterior después de la proinclinación y extrusión de los incisivos. *Ortodoncia del ángulo*. [Internet] 2015; [Consultado el 10 de noviembre del 2023] 85(4):549-554. Disponible en doi:10.2319/051614-352.1
3. Hosseinzadeh-Nik T, Eftekhari A, Shahroudi AS, Kharrazifard MJ. Changes of the Mandible after Orthodontic Treatment with and without Extraction of Four Premolars. *J Dent (Tehran)*. [Internet] 2016; [Consultado el 10 de noviembre del 2023] 13(3):199-206. Disponible en <https://pubmed.ncbi.nlm.nih.gov/2101621/>
4. Plaza SP, Reimpell A, Silva J, Montoya D. Relationship between skeletal Class II and Class III malocclusions with vertical skeletal pattern. *Dental Press J Orthod*. [Internet] 2019; [Consultado el 10 de noviembre del 2023] 24(4):63-72. Disponible en doi:10.1590/2177-6709.24.4.063-072.oar
5. Nath M, Ahmed J, Ongole R, Denny C, Shenoy N. CBCT analysis of pharyngeal airway volume and comparison of airway volume among patients with skeletal Class I, Class II, and Class III malocclusion: A retrospective study. *Cranio*. [Internet] 2021; [Consultado el 10 de noviembre del 2023] 39(5):379-390. Disponible en doi:10.1080/08869634.2019.1652993
6. Requena L. Uso de minitornillos en el tratamiento de ortodoncia. Revisión actualizada. *Revista de la Facultad de Ciencias de la Salud. Universidad de Carabobo*. Mayo/Agosto [Internet] 2023 [Consultado el 10 de noviembre del 2023] Vol. 27 N° 2 Disponible en: <http://servicio.bc.uc.edu.ve/fcs/vol27n2/art05.pdf>
7. Manni A, Papi G, Migliorati M. Six years long term evaluation of a class II division 1 patient treated with Herbst appliance and 2 miniscrews in the lower arch as anchorage


- reinforcement: A case report. *Int Orthod.* [Internet]2022; [Consultado el 10 de noviembre del 2023] 20(2):100642. Disponible en: doi:10.1016/j.ortho.2022.100642
8. Umalkar SS, Jadhav VV, Paul P, Reche A. Modern Anchorage Systems in Orthodontics. *Cureus.* [Internet] 2022; [Consultado el 10 de noviembre del 2023] 14(11):e31476. Disponible en doi:10.7759/cureus.31476
 9. Vélez A, Pesantez S. Uso de mini-implantes en el tratamiento ortodóntico de maloclusiones Clase II esquelética. *Revista Arbitrada Interdisciplinaria de Ciencias de la Salud. Salud Y Vida,* [Internet] 2022, [Consultado el 10 de noviembre del 2023] Volumen 6. Número 1. Disponible en: file:///C:/Users/USUARIO/Downloads/Dialnet-UsodeMiniimplantesEnElTratamientoOrtodonticoDeMalo-8966421%20(1).pdf
 10. Álvarez J. Tratamiento ortodóntico para la corrección de biprotrusión y sonrisa gingival con microtonillos. *Rev. Zaragoza,* [Internet] 2020 [Consultado el 10 de noviembre del 2023] Número 1. Disponible en: https://dentistaypaciente.com/147-noviembre-2020/index_60.html
 11. Moncayo Y. Kiyoko T. Ortodoncia Lingual para el tratamiento de la Biprotrusión Maxilar Clase I. Odontólogo Universidad de Guayaquil, Ecuador. [Internet] 2021 [Consultado el 10 de noviembre del 2023] Disponible en : <https://plusodontologia.com/ortodoncia-lingual-biprotrusion-maxilar/>
 12. Manzur N, Santos G, García J, Martínez A, Flores J. Manejo ortodóntico de paciente con biprotrusión maxilar tratada con extracción de premolares. Reporte de un caso. *Rev Mex Ortodon* [Internet] 2020; [Consultado el 10 de noviembre del 2023] 8 (3) Disponible en: <https://www.medigraphic.com/cgi-bin/new/resumen.cgi?IDARTICULO=106593>
 13. Castillo T. Tratamiento ortodóntico de maloclusión clase I con biprotrusión, mediante exodoncias de premolares y su efecto sobre el perfil facial [Trabajo académico para optar el título de segunda especialidad en ortodoncia y ortopedia maxilar]. Chimbote: Perú Universidad ULADECH, 2023[Consultado el 10 de noviembre del 2023] Disponible en: https://repositorio.uladech.edu.pe/bitstream/handle/20.500.13032/33739/CIERRE_ESPACIO_CASTILLO_CARRAZCO_TANIA_JASMINA.pdf?sequence=3&isAllowed=y
 14. Pérez E. Manejo de una maloclusión clase I con biprotrusión dentoalveolar y finalización

- con arcos multiloop. [Trabajo Académico] Lima: Perú Universidad UPLA, 2019. [Consultado el 10 de noviembre del 2023] Disponible en: https://repositorio.upla.edu.pe/bitstream/handle/20.500.12848/1575/TA037_45321401_S.pdf?sequence=1&isAllowed=y
15. Rivera J. Manejo de maloclusión clase I con extracciones Rev. USMP, [Internet] 2019 [Consultado el 10 de noviembre del 2023] Disponible en: https://repositorio.usmp.edu.pe/bitstream/handle/20.500.12727/2822/marin_adt.pdf?sequence=3&isAllowed=y
 16. Matute J. Tratamiento ortodóncico de una maloclusión clase I con biprotrusión dentoalveolar. Lima: Perú [Para optar el Título de Segunda Especialidad Profesional en Ortodoncia y Ortopedia Maxilar] Lima: Perú, Universidad Nacional Mayor de San Marcos, 2019. [Consultado el 10 de noviembre del 2023] Disponible en: https://cybertesis.unmsm.edu.pe/bitstream/handle/20.500.12672/11129/Matute_cj.pdf?sequence=1&isAllowed=y
 17. Gutiérrez P, Hernández R, Perea M, Escudero N. Microtornillos: Una revisión. Avances en Periodoncia [Internet] 2014 [Consultado el 10 de noviembre del 2023] vol.26 no.1 Madrid abr. Disponible en: https://scielo.isciii.es/scielo.php?script=sci_arttext&pid=S1699-65852014000100004
 18. Zou J, Meng M, Law CS, Rao Y, Zhou X. Common dental diseases in children and malocclusion. Int J Oral Sci. [Internet]2018; [Consultado el 10 de noviembre del 2023] 10(1):7. Published 2018 Mar 13. doi:10.1038/s41368-018-0012-3
 19. Maruo IT. Class II Division 2 subdivision left malocclusion associated with anterior deep overbite in an adult patient with temporomandibular disorder. Dental Press J Orthod. [Internet] 2017; [Consultado el 10 de noviembre del 2023] 22(4):102-112. Disponible en doi:10.1590/2177-6709.22.4.102-112.bbo
 20. Watt DM, Wakabayashi Y. Study of a classification of occlusion. J Oral Rehabil. 1978; [Consultado el 10 de noviembre del 2023] 5(2):101-110. Disponible en doi:10.1111/j.1365-2842.1978.tb01201.x
 21. Viora E, Visca L. Impiego di una placca funzionale nel trattamento ortodontico iniziale

di un caso di II Classe dentale e basale con biprotrusione dentale all'età di 12 anni [Use of a functional appliance in initial orthodontic treatment of a case of dental and basal Class II with dental biprotrusion at age 12]. *Minerva Ortognatod.* [Internet] 1990; [Consultado el 10 de noviembre del 2023] 8(1):41-58. Disponible en: <https://pubmed.ncbi.nlm.nih.gov/2101621/>

22. Comité Institucional de Ética en Investigación. Actualizado por Consejo Universitario con Resolución N° 1212- 2023-CU-ULADECH Católica, de fecha 12 de agosto del 2023 [Internet]. Chimbote; 2023 [citado 02- diciembre- 2023]. Disponible en: <file:///C:/Users/USUARIO/Downloads/REGLAMENTO%20DE%20INTEGRIDAD%20CIENT%3%8DFICA-ultimo-3.pdf>

Anexos:
Anexo 1. Consentimiento informado

**Colegio Odontológico del Perú**
Consejo Administrativo Nacional

CONSENTIMIENTO INFORMADO PARA ORTOCOONCIA

Yo Jhalia Mercedes Melendez (como paciente) con
DNI No. 33373272 mayor de edad y con domicilio en Dpto. Arequipa
Nº 133 m. Independencia 18

DECLARO

Que el Cirujano Dentista Sánchez Mela Augusto Gerardo
me ha explicado que es conveniente en mi situación proceder a realizar un tratamiento
ortodóncico, con objeto de conseguir una mejor alineación de los dientes, pero de esta
manera pueden producirse molestias, mejorando a la vez la estética y la función.

Para ello se requieren aparatos de ortodoncia que pueden ser removibles o fijos.

Se que es posible que los aparatos removibles se pierdan fácilmente si no están en la boca,
y que en este caso el costo de reposición correrá por mi cuenta.

El Dentista me ha explicado que los aparatos pueden producir alerxia e llagas, dolor en
los dientes que están con los aparatos y que es frecuente que con el tiempo se produzcan
molestias de los muelas, de manera que estos pueden estar pequeños, así como la
disminución de las muelas, que pueden requerir tratamientos posteriores.

También me ha explicado el Dentista que el tratamiento puede requerir la extracción de
algún o algunos dientes malos, incluso puede ser necesario la extracción de las raíces del
mismo.

También sé que el tratamiento ortodóncico puede ser largo en el tiempo, meses e incluso
años, lo que no depende de la técnica empleada si de su correcta realización sino de
factores generalmente biológicos, y de la respuesta de mi organismo, totalmente
impredecibles, y que durante todo este tiempo deberá mantener los hábitos de higiene de
la boca para evitar caries y enfermedad de los dientes.

El Dentista me ha explicado que suspenderé el tratamiento si la higiene no es la adecuada
porque existe gran riesgo de desarrollo de infecciones orales serias múltiples o otras
patologías derivadas de la mala higiene oral.

Asimismo me ha informado que tras la conclusión del tratamiento, se pueden producir
algunos movimientos dentarios no deseados y que deberá acudir periódicamente para ser
revisado para evitar riesgos.

He comprendido lo explicado de forma clara, con un lenguaje sencillo, habiéndome resuelto
todas las dudas que se me han planteado, y la información complementaria que he
solicitado.

Asesorado por el Dr. F. J. Pérez Sánchez
Asesorado por el Dr. C. J. Pérez Sánchez
Asesorado por el Dr. C. J. Pérez Sánchez
Asesorado por el Dr. C. J. Pérez Sánchez
Asesorado por el Dr. C. J. Pérez Sánchez
Asesorado por el Dr. C. J. Pérez Sánchez
Asesorado por el Dr. C. J. Pérez Sánchez
Asesorado por el Dr. C. J. Pérez Sánchez




Colegio Odontológico del Perú
Consejo Administrativo Nacional

Me queda claro que en cualquier momento y sin necesidad de dar ninguna explicación, puedo revocar este consentimiento.
Estoy satisfecho con la información recibida y comprendido el alcance y riesgos de este tratamiento, y en por ello,

DOY MI CONSENTIMIENTO, para que se me practique el tratamiento de ortodoncia.

En Trujillo, a 20 de Mayo de 2018

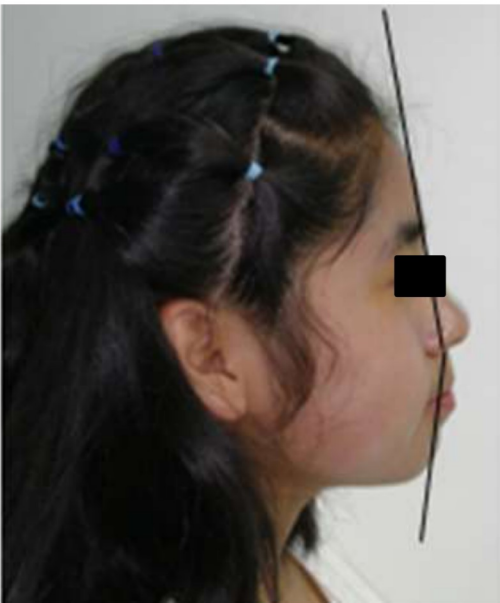
El Paciente
Thalia Marín Montacero Montacero


El Cirujano Dentista
COP 30554
Soledad del Junco

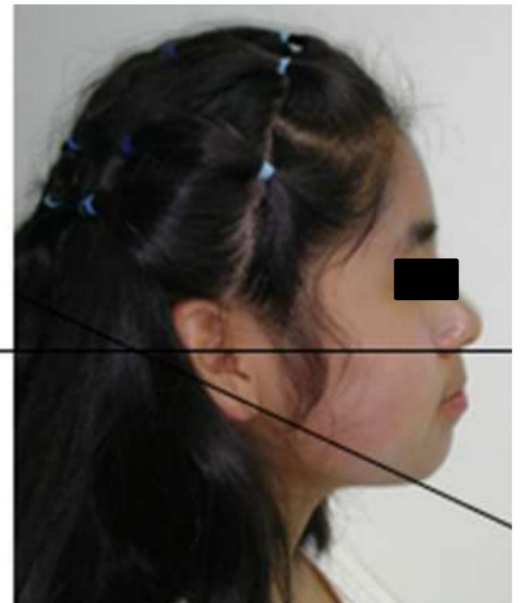Anexo 2: Procedimiento clínico

Examen Extraoral

ANTES

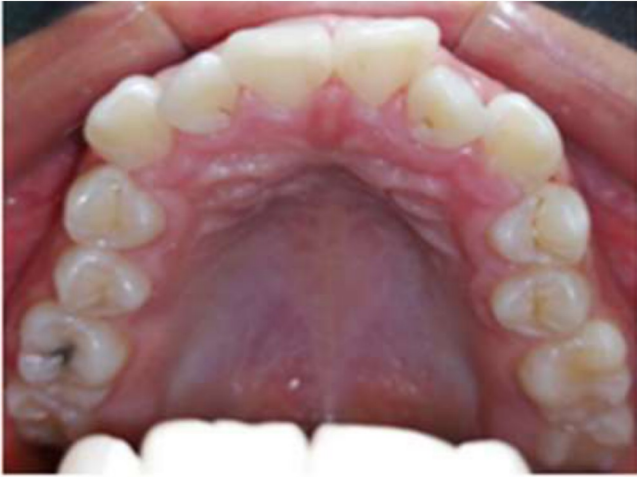

DESPUES

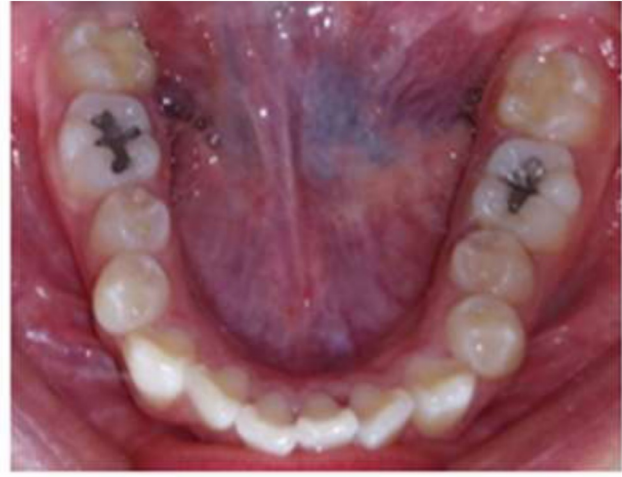

Examen Intraoral

ANTES

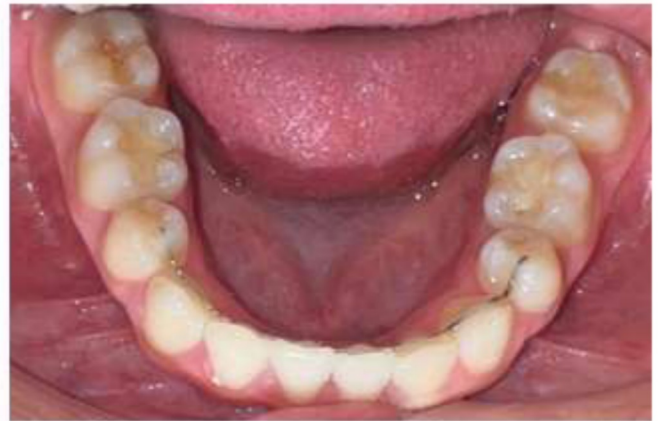
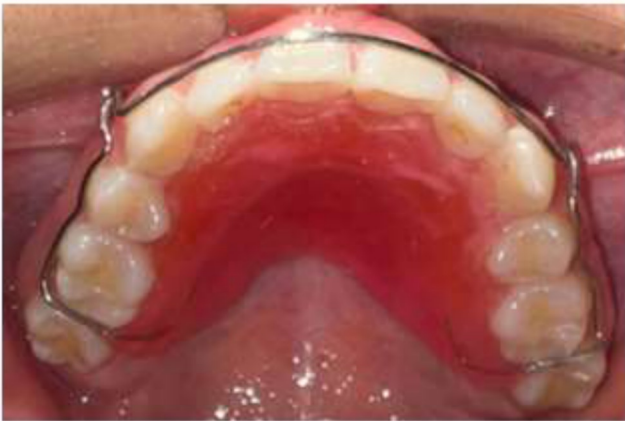
Forma del paladar Ovoide



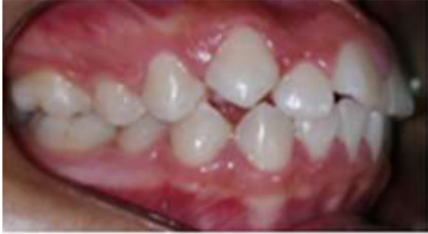Forma del mandibular Ovoide

DESPUES

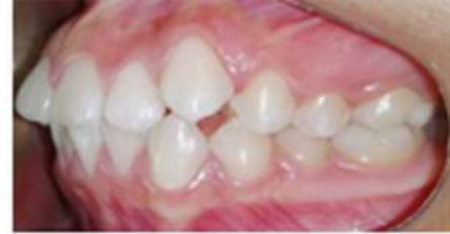

Examen de Oclusión

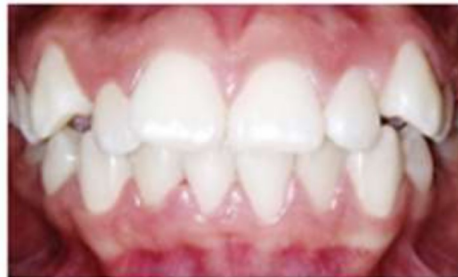ANTES



RM. I
RC. I

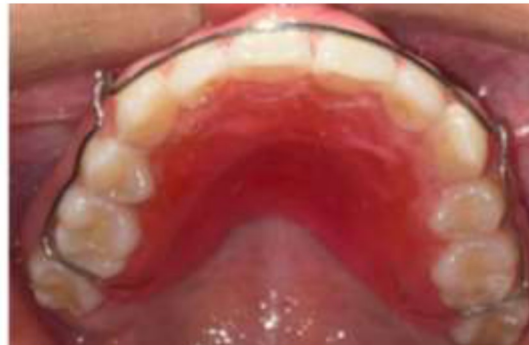
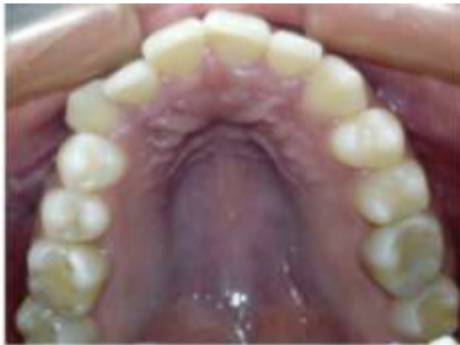
RM. I
RC. I



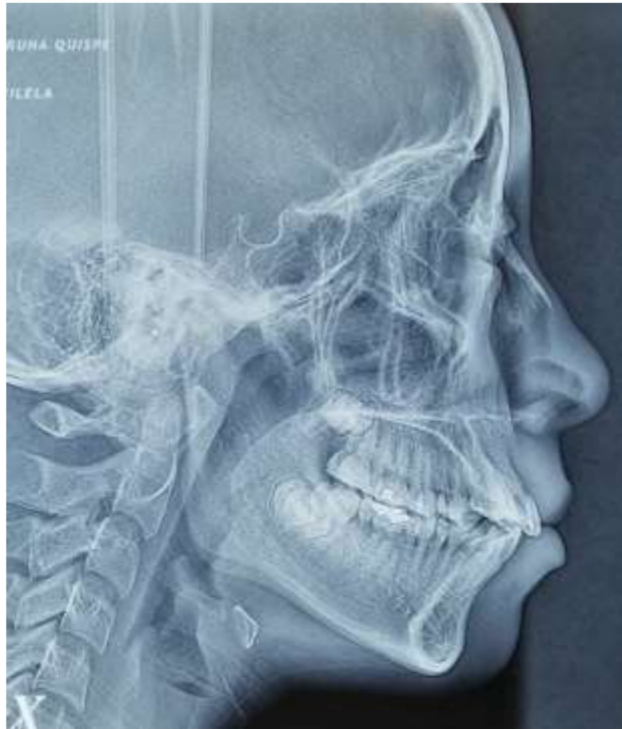Línea Media no coincide

DESPUES

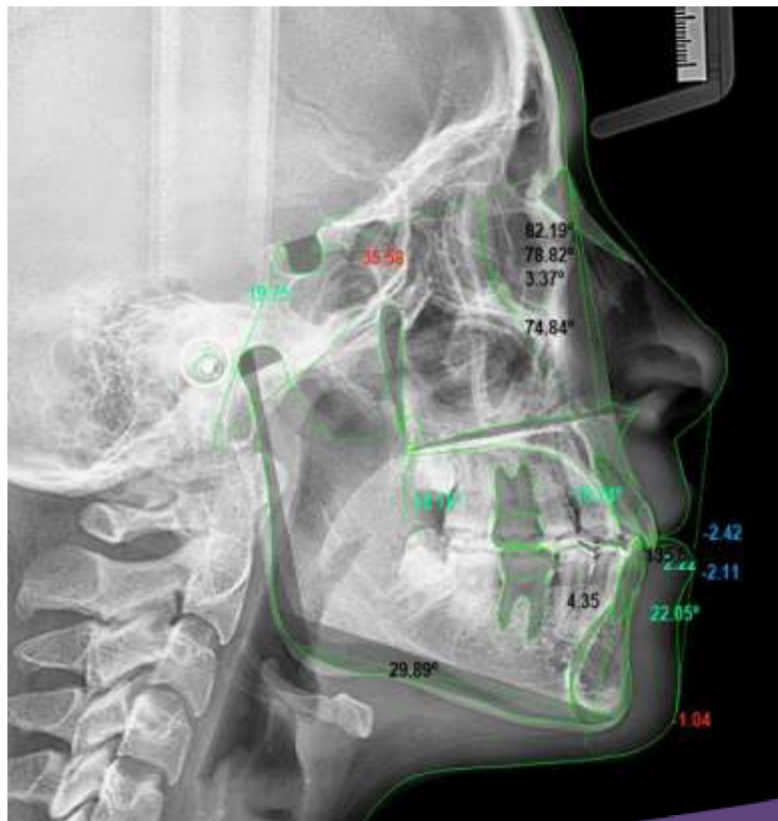


RADIOGRAFIA LATERAL

INICIAL



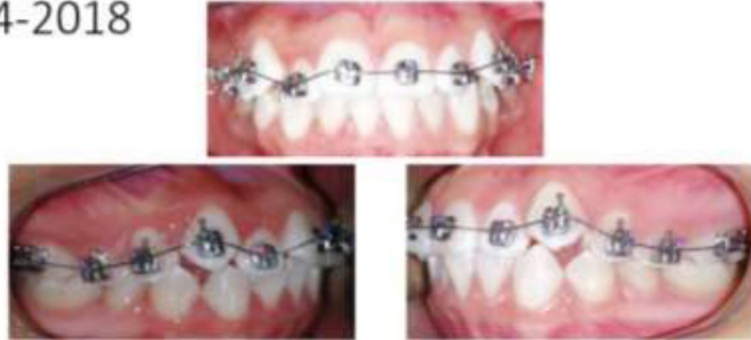FINAL



PROCEDIMIENTO

EVOLUCIÓN

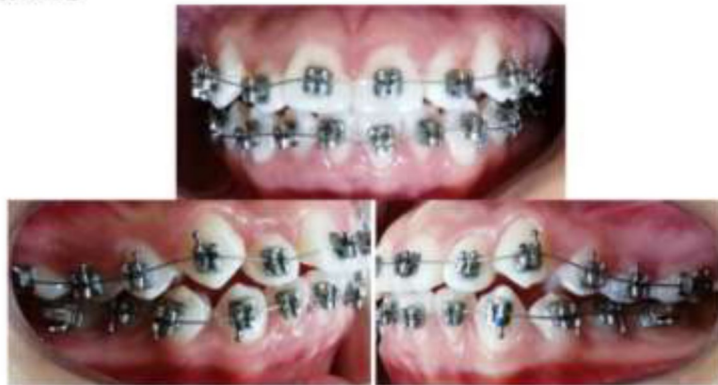27-04-2018



brackets de prescripción roth autoligados, desde las piezas dental 1.5 hasta la 2.5, así mismo también se procedió a cementar los tubos adhesivos en los molares superiores (1.7, 1.6, 2.6 y 2.7). Y se culminó colocando arco redondo niti 0.014 superior.

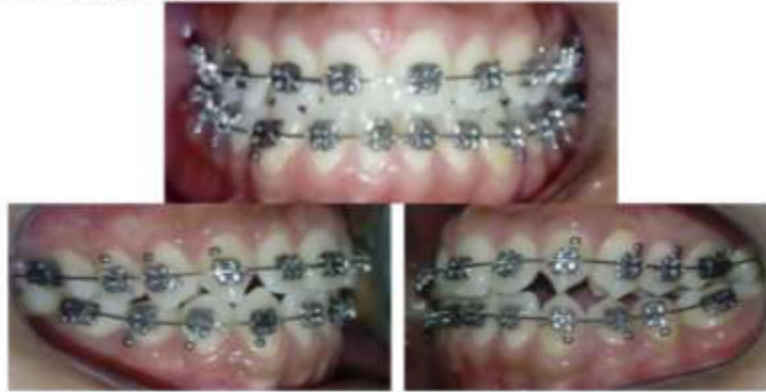Activar Windows

27-07-2018



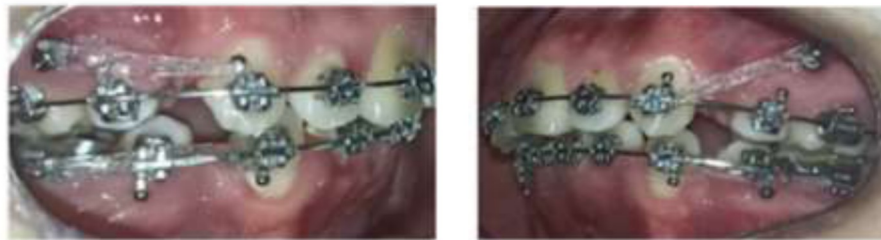Se instaló los brackets inferiores de prescripción roth autoligados, desde las piezas dental 3.5 hasta la 4.5, así mismo también se procedió a cementar los tubos adhesivos en los molares inferiores (3.7, 3.6, 4.6 y 4.7). Y se culminó colocando arco redondo niti 0.014 inferior.

15-03-2019



Se observó una marcada vestibularización de los dientes antero superiores, donde el perfil del paciente se vio alterada, se le recomendó al pacientes extracciones de las primeras cuatro premolares.

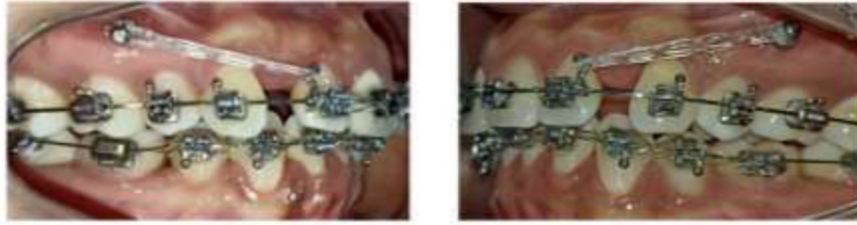27-07-2019



Instalación de minitornillo intrarradicular de 8 mm.

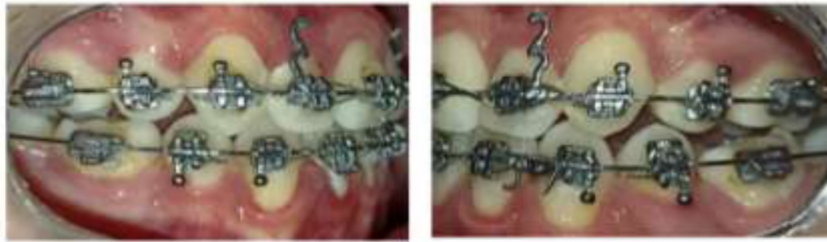Cierre de espacios en dos tiempos (cierre de espacios de caninos). Con cadena de poder tramo corto.

07-12-2019



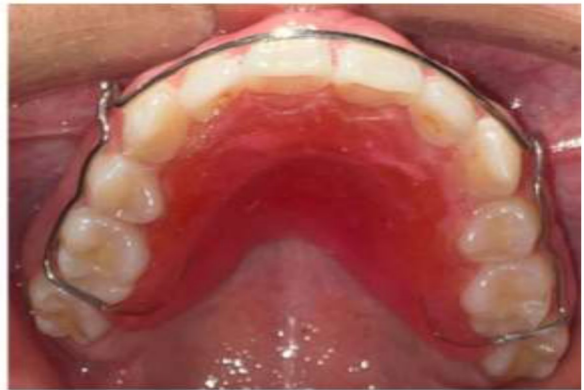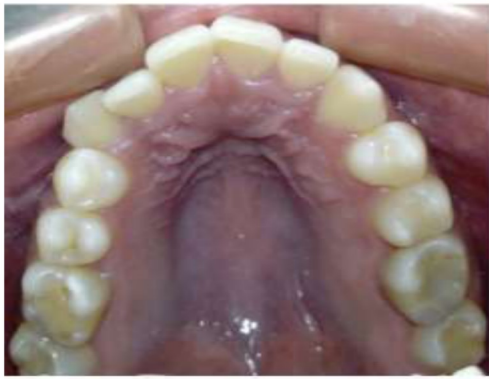Cierre de espacios en el sector anterior de ambos maxilares, confeccionamos el arco e insertamos los hooks entre la zona mesial de los caninos y la zona distal de los laterales.

10-03-2020



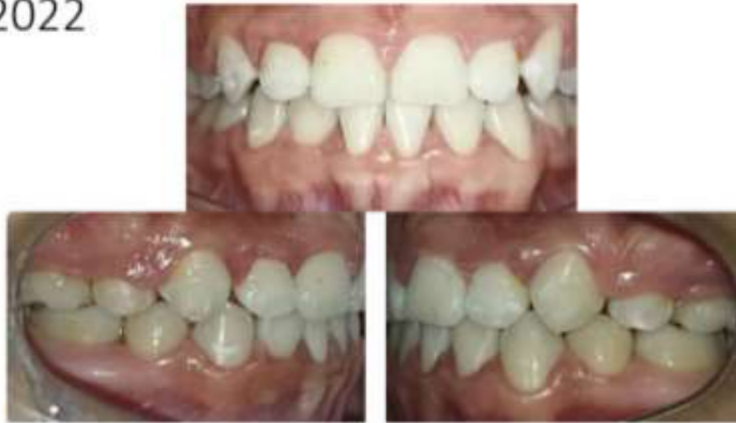Se logró evidenciar un cierre eficaz

**FOTOGRAFIAS ANTES Y DESPUES
INTRAORALES**



FASE 3
FINALIZACIÓN

24-03-2022



Retro de aparatología tanto superior como en inferior, toma de impresión para la contención removible superior. Instalación de contención fija en el sector inferior.

DECLARACIÓN JURADA

Yo, Sánchez Vilela, Jonathan Gonzalo, identificado (a) con DNI N° 46186832, con domicilio en AV. Manco Capac #728, Baños del Inca , departamento Cajamarca

DECLARO BAJO JURAMENTO:

En mi condición como alumno de segunda especialidad en ortodoncia y ortopedia, con código de estudiante N° 01dh171006 de la ULADECH Católica.

Que los datos consignados en mi tesis titulada "TRATAMIENTO ORTODÓNTICO CON ANCLAJE DE MINITORNILLOS INTRARRADICULARES EN PACIENTE CON MALOCCLUSIÓN CLASE IBIPROTUSA. REPORTE DE CASO", son verídicos y fidedignos

Doy fe que esta declaración corresponde a la verdad.



Trujillo, 01 de enero del 2024

Sánchez Vilela, Jonathan Gonzalo
DNI 46186832