



UNIVERSIDAD CATÓLICA LOS ÁNGELES
CHIMBOTE

FACULTAD DE CIENCIAS DE LA SALUD
ESCUELA PROFESIONAL DE ODONTOLOGÍA
PROGRAMA DE SEGUNDA ESPECIALIDAD EN
ODONTOPEDIATRÍA

**MANEJO DE CONDUCTA NO FARMACOLÓGICO
PARA EL TRATAMIENTO INTEGRAL DEL PACIENTE
NIÑO: REPORTE DE UN CASO.**

TRABAJO ACADÉMICO PARA OPTAR EL TÍTULO DE
SEGUNDA ESPECIALIDAD EN ODONTOPEDIATRÍA

AUTOR

ZUÑIGA AGUILAR, HOMER GUILLERMO
ORCID: 0000-0003-4142-1277

ASESOR

MGTR. BERMEJO TERRONES, ALAN MAYKOL
ORCID: 0000-0003-0356-7937

CHIMBOTE – PERÚ
2020

TITULO:

MANEJO DE CONDUCTA NO FARMACOLÓGICO PARA EL
TRATAMIENTO INTEGRAL DEL PACIENTE NIÑO: REPORTE DE
UN CASO.

HOJA DE FIRMA DE JURADO Y ASESOR

Mgtr. Esp. C.d. San Miguel Arce, Adolfo Rafael
Presidente

Mgtr. Esp. C.d. Canchis Manrique, Walter Enrique
Miembro

Mgtr. C.d. Suárez Natividad, Daniel Alaín
Miembro

Mgtr. Esp. C.d. Bermejo Terrones Alan Maykol
Asesor

EQUIPO DE TRABAJO

AUTOR

C.D. Zúñiga Aguilar Homer Guillermo

ORCID: 0000-0003-4142-1277

Universidad Católica Los Ángeles de Chimbote, Estudiante de Segunda
Especialidad en Odontopediatría, Chimbote, Perú.

ASESOR

MGTR. ESP. C.D. Bermejo Terrones Alan Maykol

ORCID: 0000-0003-0356-7937

Universidad Católica Los Ángeles de Chimbote, Facultad de Ciencias de
la Salud, Escuela Profesional de Odontología, Chimbote, Perú.

JURADO

San Miguel Arce, Adolfo Rafael

ORCID: 0000-0002-3451-4195

Canchis Manrique, Walter Enrique

ORCID: 0000-0002-0140-8548

Suárez Natividad, Daniel Alaín

ORCID: 0000-0001-8047-0990

DEDICATORIA

A Dios

Por haber permitido llegar hasta aquí hoy, por darme fuerza y salud para
llevar a cabo todas mis metas y objetivos. Quiero darle gracias por su
amor infinito.

A mis padres

Por haberme apoyado en cada uno de mis pasos y enseñarme buenos
valores, por la motivación constante que me permitieron que hoy en día
sea la persona que soy y por su amor incondicional.

Homer Guillermo Zúñiga Aguilar

RESUMEN

El objetivo de este reporte de caso fue dar a conocer las diferentes técnicas de manejo de conducta no farmacológicas en niños para el tratamiento odontológico. El cual se inició con la elaboración de la historia clínica y exámenes auxiliares en donde se determinó la necesidad de tratamiento pulpares y el manejo de conducta por tener una experiencia desagradable en una visita anterior al dentista.

El plan de tratamiento se planteó de forma gradual y progresivo en donde se fue introduciendo de a pocos al paciente, desde tratamientos más sencillos hasta llegar a los más invasivos. Se procedió entonces con profilaxis y restauraciones las cuales se llevaron a cabo sin ningún problema usando la técnica de decir, mostrar, hacer. Al realizar en una de las citas el tratamiento pulpar para el cual se iba a requerir de anestesia local se presentó la dificultad de cooperación por parte del paciente. Entonces se planteó a la madre el uso de la restricción física y estabilización protectora a la cual accedió y se realizó la firma del consentimiento informado. Mediante esta técnica se realizó la pulpectomía, usando la pasta de Hoshino como medicación intra conducto ya que presentaba un absceso submucoso. El procedimiento fue exitoso y se pudo rehabilitar el diente en una cita posterior con una corona de acero preformada con la colaboración del paciente niño.

Palabras claves: Manejo de conducta, técnicas no farmacológicas.

ABSTRACT

The objective of this case report was to present the different non-pharmacological behavior management techniques in children for dental treatment. Which began with the preparation of the clinical history and auxiliary examinations where the need for pulp treatment and behavior management was determined due to having an unpleasant experience in a previous visit to the dentist.

The treatment plan was proposed gradually and progressively, where the patient was introduced little by little, from the simplest treatments to the most invasive ones. Prophylaxis and restorations were then carried out, which were carried out without any problem using the say, show, do technique. When performing the pulp treatment in one of the appointments for which local anesthesia would be required, the difficulty of cooperation on the part of the patient was presented. Then the mother was asked the use of physical restraint and protective stabilization to which he agreed and the informed consent was signed. By means of this technique, the pulpectomy was performed, using Hoshino's paste as intra-canal medication since it presented a submucosal abscess. The procedure was successful and the tooth could be rehabilitated at a later appointment with a preformed steel crown with the collaboration of the child patient.

Keywords: Behavior management, non-pharmacological techniques.

CONTENIDO

TÍTULO:	i
HOJA DE FIRMA DE JURADO Y ASESOR.....	ii
EQUIPO DE TRABAJO	iii
DEDICATORIA	iv
RESUMEN	v
CONTENIDO	vii
I.- REPORTE DE CASO	
1.1.- Introducción.....	9
1.2.- Objetivos.....	16
1.3.- Reporte del caso.....	17
II.- DISCUSIÓN	26
III.- CONCLUSIONES.....	27
Referencias bibliográficas.....	29
Anexos	33

I.- REPORTE DEL CASO

1.1.- Introducción

Uno de los aspectos fundamentales para la atención odontológica es la cooperación, el objetivo primordial del odontopediatra es que el niño tenga una actitud receptiva al tratamiento, es así que existen diferentes clasificaciones de conducta del niño, pero la que se utiliza en la mayoría de universidades es la planteada por el Dr. Castillo et al el año 1996, donde clasifica a los pacientes como: receptivo, no receptivo, paciente mentalmente impedido, físicamente impedido, física y mentalmente impedido y por último paciente infante. ¹

Existen diferentes técnicas de modificación de conducta, podemos agruparlas en dos grandes grupos: la primera es la técnica no farmacológica que incluye lo tradicional, donde encontramos las técnicas decir-mostrar-hacer, modelamiento de conducta, manejo contingencia y de sensibilización, existen otras terapias que ayudan que son poco exploradas aún por los odontopediatras con la musicoterapia y la distracción audiovisual; el otro grupo son las técnicas farmacológicas, en las cuales el profesional hace uso de medicamentos ansiolíticos para poder disminuir el nivel de ansiedad durante el tratamiento odontológico las cuales están siempre acompañadas por la restricción y pueden ser pasivas o activas. Según Pinkham el año 1995 lo clasifica en técnicas comunicativas, aversivas y farmacológicas.^{1,2}

La técnica Decir-mostrar-hacer es una de las técnicas más usadas en odontopediatría porque es muy sencilla, el Dr. Pinkham la define en su texto que antes de iniciar cualquier tratamiento (exceptuando la colocación de anestesia infiltrativa, troncular o terapia pulpar).³

Debe darse una explicación al paciente niño de acuerdo a su grado de entendimiento, primero mostrando el instrumental para luego simular que se hará con este instrumental. Los resultados de esta técnica dependen básicamente del ingenio de cirujano dentista de como llamara a cada instrumental sustituyendo los nombres de los instrumentos por otros más coloquiales y que puedan ser del agrado de los pacientes niños.³

La restricción física de los pacientes niños tienen implicancias éticas y legales, que llevan a realizar esta técnica en situaciones específicas, cuando la integridad del personal de salud o del propio paciente puede estar en riesgo de producir un daño o producirse un daño. Esto implica que el profesional esté capacitado y tenga la infraestructura necesaria para llevar a cabo la técnica de restricción física la cual consiste en estabilizar al paciente niño que presenta actitudes de resistencia al tratamiento mediante el Pedri-Wrap, dispositivo que limita los movimientos del paciente y evita autolesiones. Además, se tiene que contar con la aceptación de los padres o tutores dándoles toda la información para que puedan entender claramente los motivos porque el cual se realizara esta técnica.⁴

En la realización de tratamientos pulpares en dentición decidua, una de las alternativas es el uso de pastas medicadas. La pasta tri-antibiótica como tratamiento en una pieza dental con absceso periapical y fístula, es efectiva gracias a su acción bactericida y la

propiedad de inhibir los microorganismos presentes. Para la elaboración la pasta tri antibiótica se emplea ciprofloxacino, metronidazol y minociclina con vehículo líquido de propilenglicol y macrogol, se remueve la cubierta entérica de los antibióticos luego se pulveriza en un mortero estéril y finalmente son mezclados con el propilenglicol y macrogol para inmediatamente ser usados. ⁵

Bravo, S., Su objetivo fue comparar el efecto antibacteriano de la combinación tri-antibiótica y sus variaciones contra *Enterococcus faecalis*. Se utilizaron las combinaciones Tri-antibiótica, Tri-antibiótica Cefaclor y Tri antibiótica Amoxicilina; y como vehículos a Macrogol (M), propilenglicol (P) y su asociación. Los resultados mostraron que la CIM de las combinaciones tri antibiótica y tri-antibiótica Cefaclor fue similar: 0,39 µg/ml, y de la combinación tri-antibiótica Amoxicilina fue 0,195 µg/ml; mientras que la CBM fue menor e igual a 25 µg/ml para Tri antibiótica y tri antibiótica Cefaclor respectivamente. Se obtuvo inhibición por parte de Macrogol y la asociación (M + P), pero Propilenglicol no formó halo de inhibición. Se concluyó que las combinaciones de droga estudiadas si presentaron efectos antibacterianos contra *Enterococcus faecalis*. ⁶

Holguín, en el 2020 en su tesis “Ansiedad y factores de riesgo ante las prácticas odontológicas en niños de 5 a 10 años en la Facultad Piloto de Odontología”, encuentra que, si existe una relación entre la ansiedad y factores de riesgo, que los factores como el ambiente odontológico, las experiencias negativas, el grado de estudios, la ansiedad de los tutores y el procedimiento dental son los factores de riesgo para una mala salud oral. ⁷

Bartolomé, en el 2020, realizó un trabajo “Técnicas en el manejo de la conducta del paciente odontopediátrico”, para lo cual utilizó una encuesta virtual. El total de encuestas respondidas fue de 115 de un total de 190 encuestas enviadas, los resultados que obtuvo fueron en primer lugar decir-mostrar-hacer, luego refuerzo positivo y por último control de la voz, entre las técnicas de modificación de conducta los resultados fueron los siguientes, desensibilización en primer lugar seguida de la técnica de imitación. La técnica menos empleada por los odontólogos fue la anestesia general.⁸

Guerrero en su artículo del año 2020 manifiesta la reducción de la anestesia general para la rehabilitación oral en niños, demuestra en su trabajo que al utilizar la técnica de sedación consciente con dosis de 2 mg / kg de hidroxicina y 70 mg de hidrato de cloruro ya sea por vía oral o vía nasogástrica existe una mejoría en el comportamiento de niños que comprendían las edades de un año cinco meses y 3 años. También encontró un mayor umbral de dolor.⁹

Moya en el año 2019, en su tesis para optar el título de cirujano dentista realiza un estudio en la facultad piloto de Odontología, sobre la variedad de técnicas para el control de conducta por los estudiantes de esta casa de estudios, su muestra fue de 120 estudiantes que resolvieron el cuestionario de percepción, conocimientos en las normativas legales y las habilidades psicológicas en los estudiantes. Llega a la conclusión que se debe reforzar los conocimientos del desarrollo infantil y sobre la variedad de técnicas de manejo de conducta para poder aplicar a sus pacientes y así tener un mejor dominio de estas.¹⁰

En el año 2019 Desai SP en su artículo evaluación de la actitud de los padres hacia diferentes técnicas de manejo de la conducta, utilizadas en odontopediatría recolecta una muestra de 300 padres que los dividió en 3 grupos cada grupo compuesto de 100 integrantes en función de la edad es así que el grupo A estuvo formado por niños de 2 a 5 años el grupo B por niños de 6 a 9 años y el grupo C por niños de 10 a 13 años, en sus resultados muestra que las técnicas de refuerzo positivo y modelamiento en vivo fueron las más aceptadas, no observo diferencias significativas para las técnicas menos aceptadas mano sobre boca, y la técnica de control de voz.¹¹

Stegemann T en el año 2019, nos refiere en su artículo Musicoterapia y otras intervenciones basadas en la música para la atención medica pediátrica: Concluye que la musicoterapia es una intervención segura y generalmente bien aceptada para la salud pediátrica aliviando los síntomas y mejorando la calidad de la vida. Siendo esta de muy fácil implementación, pero es necesario conocer el potencial de la musicoterapia.¹²

Román en el año 2019 en su trabajo académico para optar el título de especialista presenta “Técnicas comunicativas para el manejo de conducta en la consulta odontológica pediátrica”. Llega a la concluir que los diversos autores manifiestan que la técnica mejor percibida es la decir-mostrar-hacer para la atención dental pediátrica y de refuerzo positivo.¹³

Riba H en el año 2018 en su artículo presencia/ausencia de los padres en el quirófano como técnica de manejo de comportamiento: una revisión y una modificación modificada, concluye que en la técnica padres dentro o padres fuera en la consulta, se

debería evitar la separación traumática, en especial en los niños más pequeños o pacientes con necesidades especiales o pacientes sistémicamente comprometidos.¹⁴

Ahuja S en el año 2018 evaluación del efecto de la presencia de los padres en el quirófano sobre el comportamiento de los niños de 4 a 7 años, el estudio estuvo comprendido por 30 niños comprendidos entre 4 y 7 años de edad y se dividieron en 2 grupos: grupo A 16 preescolares de 4 a 6 años, grupo B 14 preescolares de 6 a 7 años, se realizaron procedimientos restaurativos en la primera cita estuvieron presentes los padres ya en la segunda visita no estuvieron presentes los padres, la valoración de la conducta fue determinada usando la clasificación de conducta de Frankel, no encontró diferencias significativas en el comportamiento de los niños, concluye que los padres no deberían estar presentes cuando se realice los procedimientos odontológicos.¹⁵

Alarco- Cadillo en el año 2017 en su artículo de uso de 2 técnicas de manejo de conducta, compara dos técnicas de manejo de conducta no farmacológicas la primera musicoterapia y la segunda una distracción visual, en este trabajo participaron niños comprendidos entre las edades de 5 a 10 años que asisten al centro universitario de salud pública. Es un estudio cuasi experimental y concluyen que no existe diferencia significativa en la reducción del estrés en ambas técnicas.¹⁶

En el año 2017 en el artículo publicado el año 2017 cuyo título es “Uso de dos técnicas alternativas de manejo de conducta: musicoterapia y distracción audiovisual, en el control y manejo de ansiedad en pacientes pediátricos de 5 a 10 años”, encontró una reducción de los niveles de ansiedad durante y después de emplear ambas técnicas no farmacológicas. Las técnicas utilizadas fueron el test de dibujos de Venham y musicoterapia.¹⁷

El año 2017 en la tesis para la obtención del título de cirujano dentista, realizo su investigación en la clínica de la universidad donde participaron un total de 110 alumnos los cuales correspondían a 60 estudiantes de pre clínica y 50 estudiantes de odontopediatría II que comprendía de 19 a 37 años de edad, utilizo para medir la conducta la escala de Frankl y encontró que la técnica más usas fue decir-mostrar-hacer con un 74%, seguido de la técnica de reforzamiento positivo con un 41.8%, luego la hipnosis con 6.4% y por último la musicoterapia con un 3,6%.¹⁸

Rodríguez en el año 2015 realiza una revisión bibliográfica, su palabra clave fue manejo ansiedad de tratamientos odontológicos, los artículos que se examinaron fueron desde el 2010 hasta el 2015. Con un total de 135 trabajo de los cuales por criterios de inclusión solo fueron aceptados 59 artículos, el investigador llega a la conclusión que los medios audiovisuales como la realidad virtual, musicoterapia son los métodos más empleados ante este fenómeno.¹⁹

Ossa en el año 2013 realiza una investigación descriptiva sobre las técnicas más usadas por los estudiantes para el abordaje del paciente pediátrico en la consulta odontológica. La muestra fue de 137 alumnos del séptimo ciclo de la facultad de odontología de la universidad cooperativa de Colombia en la sede Medellín. Obteniendo que un 57% de estudiantes refiere que el motivo de consulta no influye en el comportamiento del niño y que está relacionado con otros factores como miedo y ansiedad. A la consulta llegan un 70% de niños con conducta positiva y totalmente positiva y la técnica más utilizada fue la decir-mostrar-hacer.²⁰

Quiroz en el año 2012, en su investigación bibliográfica titulada “Manejo de conducta no convencional en niños: hipnosis, musicoterapia, distracción audiovisual y aroma terapia”. Encontró en su revisión bibliográfica en los diferentes buscadores de bases de datos, que si bien es cierto funcionan las técnicas de manejo de conducta es necesario la exploración de nuevas técnicas que estén acorde a los cambios y necesidades de los niños.²¹

Abanto el año 2010 en su artículo “Propuestas no farmacológicas de manejo de comportamiento”, nos dice que el objetivo de estas técnicas es prevenir, disminuir o ayudar las fobias que tiene el paciente a la consulta odontológica, siendo estas técnicas las que deben usar los odontólogos, el trabajo es una revisión de literatura.²²

1.2 OBJETIVOS

Objetivo general:

- Establecer diferentes alternativas de manejo de conducta no farmacológico en el paciente niño.

Objetivos específicos:

1. Establecer técnicas comunicativas necesarias para el tratamiento integral no farmacológico en paciente niño.
2. Establecer las técnicas aversivas necesarias para el tratamiento integral no farmacológico en paciente niño.

1.3 REPORTE DE CASO

Paciente de sexo masculino de 5 años 2 meses de edad que acude en el mes de setiembre del 2019 a la Clínica Odontológica de la Segunda Especialidad en Odontopediatría de la Universidad ULADECH-Chimbote, para ser atendido, se presenta como su madre la Sra. Cuchita Miranda Ramos, el motivo de consulta fue “traigo a mi hijo porque tiene un huequito en su diente y quiero que lo cubran”.

En los antecedentes personales manifiesta la Madre gestó a los veintisiete años, ingirió vitaminas, ácido fólico y hierro y calcio. Paciente nació mediante parto eutócico, sin complicaciones.

Lactancia materna: desde el nacimiento hasta el primer mes, a partir del segundo mes leche mixta hasta los ocho meses. Prefiere alimentos blandos.

ANTECEDENTES PERSONALES ESTOMATOLÓGICOS:

Refiere recibió tratamiento con flúor y tratamiento de cariólogía con experiencia desagradable por la anestesia.

Antecedentes familiares importantes el Bisabuelos con angina e hipertensión.

HÁBITOS:

Cepillado dental tres veces al día con pasta dental con supervisión.

AL EXAMEN CLÍNICO GENERAL:

- Ectoscopía : ABEG, ABEN, ABEH
- Peso : 19 Kg.
- Talla : 104 cm
- F. respiratoria : 20 por minuto
- F. cardíaca : 78 por minuto
- Presión arterial : 85/65 mm/hg
- Temperatura : 37°C
- Locomoción : Marcha estable, no necesita ayuda para desplazarse.
- Piel y anexos : Piel hidratada, tez blanca, cabello corto, lacio bien implantado, adecuadamente implantados de color castaño.
- TCS : Bien distribuido de acuerdo a su edad.

EXAMEN CLÍNICO REGIONAL

EXTRAORAL

- Cráneo: Mesocéfalo
- Cara: Meso facial
- Perfil: Convexo.
- Facies: Simétrica.
- ATM: Apertura y cierre normal, sin ruidos ni dolores.

- Ganglios: Tamaños normales, sin adenopatías aparentes ni dolor a la palpación.
- Respiración: Nasal.

INTRAORAL

- Piso de boca: Vascularizado, carúnculas sin alteraciones, frenillo lingual de inserción media.
- Gingiva: Rosado coral de textura firme, forma conservada.
- Encía libre: Presencia de placa bacteriana.
- Encía adherida: Color rosado coral.
- Saliva: Fluida, cantidad abundante y transparente.

EXAMEN FUNCIONAL: Bruxismo, facetas de desgaste en sector anterior.

Descripción pieza por pieza

- Pieza 5.5: Forma rectangular, fosa profunda, color y tamaño normal.
- Pieza 5.4: Forma cuadrangular, lesión cariosa incipiente cara oclusal.
- Pieza 5.3: Forma cónica, color y tamaño normal.
- Pieza 5.2: Forma rectangular, lesión cariosa cara mesial, color y tamaño normal.
- Pieza 5.1: Forma rectangular, lesión cariosa incipiente cara vestibular, color y tamaño normal.

- Pieza 6.1: Forma rectangular, lesión cariosa cara vestibular, color y tamaño normal.
- Pieza 6.2: Forma rectangular, tamaño y color normal.
- Pieza 6.3: Forma cónica, presencia de mancha blanca.
- Pieza 6.4: Forma rectangular, lesión cariosa cara oclusal, color y tamaño normal.
- Pieza 6.5: Forma trapezoidal, fosa profunda
- Pieza 7.5: Forma trapezoidal, presenta presencia de material restaurador hacia mesial.
- Pieza 7.4: Forma trapezoidal, presencia de material restaurador mal adaptado cara distal.
- Pieza 7.3: Cavidad profunda en oclusal, cambio de color.
- Pieza 7.2: Forma cuadrangular, color y tamaño normal, lesión cariosa incipiente cara vestibular.
- Pieza 7.1: Forma cuadrangular, ligera faceta de desgaste, lesión cariosa incipiente cara vestibular
- Pieza 81: Forma cuadrangular, lesión cariosa incipiente cara vestibular, tamaño normal.
- Pieza 82: Forma cuadrangular, lesión cariosa incipiente cara vestibular, tamaño normal.
- Pieza 83: Forma cónica, color y tamaño normal.

- Pieza 84: Forma rectangular, cavidad cara distal con presencia de pólipo gingival.
- Pieza 85: Forma trapezoidal, lesión cariosa incipiente cara oclusal.

TIPO DE DENTICIÓN:

- Dentición decidua, Baume tipo I en arcada superior e inferior.

OCLUSIÓN:

- Relación canina derecha: Bis a bis.
- Relación canina izquierda: Clase I.
- Plano terminal derecho: Escalón mesial.
- Plano terminal izquierdo: Escalón mesial
- Over bite: 0%.
- Over jet: 0 mm.
- Arco superior: Forma ovoideo
- Arco inferior: Forma trapezoidal
- Línea media: Desviada hacia la derecha 2 mm.

INDICE DE HIGIENE ORAL GREENE Y VERMILLON

Superior		Inferior				Total I	Total M	Promedio
M	I	M	M	I	M			
5.5	5.1	6.5	7.5	7.1	8.5			
1	2	1	1	2	1	4	4	$8/6 = 1.33$

RIESGO ESTOMATOLÓGICO: Moderado

DIAGNÓSTICO PRESUNTIVO

1. Paciente niño no receptivo.
2. Estado de salud general: ABEG, ABEH, ABEN.
3. Tejidos blandos: Enfermedad gingival asociada solamente a placa dental.
4. Tejidos duros:
 - a. Dientes:
 - i. Mancha blanca pieza: 6.3.
 - ii. Fosas profundas pieza: 5.5, 6.5.
 - iii. Caries dental en esmalte: 7.1; 8.1: 6.1.
 - iv. Caries dental en dentina: 8.5.
 - v. Pulpitis reversible pieza: 7.4; 8.4.
 - vi. Bruxismo, desgaste en sector anterior superior e inferior.

EXÁMENES COMPLEMENTARIOS

Fotografías, modelos, radiografías. (ANEXO B)

RIESGO ESTOMATOLÓGICO

1º Factor

Riesgo en experiencia de caries: Moderado

2º Factor

IHO (Greene - Vermillon / O'Leary) = 1.3 / 51%: Moderado

RIESGO ESTOMATOLÓGICO MODERADO

DIAGNÓSTICO DEFINITIVO

1. Paciente niño no receptivo.
2. Estado de salud general: ABEG, ABEH, ABEN.
3. Tejidos blandos: Enfermedad gingival asociada solamente a placa dental.
4. Tejidos duros:
 - a) Dientes:
 - i. Mancha blanca pieza: 6.3.
 - ii. Fosas profundas pieza: 5.5, 6.5.
 - iii. Caries dental en esmalte: 7.1; 8.1: 6.1.
 - iv. Pulpitis irreversible pieza: 7.4; 8.4; 7.5.
 - v. Bruxismo, desgaste en sector anterior superior e inferior.

PLAN DE TRATAMIENTO

Fase educativa:

- ✓ Fisioterapia oral, motivación y educación del paciente e instrucción de higiene oral y profilaxis dental.

Fase preventiva:

- ✓ Sellante no invasivo pieza: 5.5; 6.5.
- ✓ Topicación de flúor acidulado al 1.23%

Fase restaurativa:

- ✓ Restauración con resina pieza: 7.1; 8.1; 6.1.
- ✓ Pulpectomia pieza: 7.4; 8.4; 7.5.

Fase rehabilitadora:

- ✓ Coronas de acero piezas: 7.4; 8.4.

Fase de mantenimiento:

- ✓ Evaluación, supervisión y asistencia de higiene oral por intermedio de la madre y evaluación clínica de piezas dentales al finalizar el tratamiento en dos meses.

Fase complementaria:

- ✓ Se refiere al paciente para atención por psicología.

PRONÓSTICO

- ✓ Se le considera un paciente con PRONÓSTICO REGULAR debido a la conducta y al interés de la madre para el tratamiento odontológico.

CONSIDERACIONES ÉTICAS

El tratamiento integral del paciente niño, el cual considera las distintas fases de trabajo como profilaxis, restauraciones, tratamientos pulpares y rehabilitación se realizó teniendo en cuenta las consideraciones y recomendaciones de las buenas prácticas clínicas hacia el paciente.

La exposición y publicación de la historia clínica, diagnóstico, tratamiento y fotografías fueron con el consentimiento absoluto de la madre de familia.

LIMITACIONES DEL ESTUDIO

La experiencia desagradable en una atención odontológica anterior condicionaba al paciente a mostrar una conducta no receptiva y nula predisposición para la realización de los tratamientos programados. Para ello se trabajó con manejo de conducta y la combinación de varias técnicas.

II.- DISCUSIÓN

Ramos en el año 2020 en su artículo efectividad de la mezcla antibiótica triclaritro en tratamientos pulpares en dientes deciduos llega a la conclusión que la mezcla antibiótica triclaritro es efectiva en el 100% de los casos en la remisión de signos y síntomas, después del tratamiento pulpar de dientes deciduos diagnosticados con absceso apical agudo de niños de 4 a 7 años que acudieron a la clínica odontológica de la Universidad Nacional Jorge Basadre Grohmann. En nuestro caso clínico utilizamos también la pasta trimix mp con excelentes resultados en el tratamiento pulpar de una pieza dental con absceso submucoso y fistula, la mejoría que presentó en cuanto a la sintomatología y clínica fue muy efectiva ya que a los pocos días la lesión desapareció.

Luzuriaga el 2018 en sus tesis Tratamiento de pulpectomía en dientes temporarios con técnica rotatoria instrumentada y técnica no instrumentada realiza una comparación de dos técnicas para la realización de la pulpectomía y el uso de a pasta trimix. En nuestro caso clínico la pulpectomía fue instrumentada y se utilizó la pasta trimix mp con excelentes resultados.

En el año 2016 Pozos-Guillen A en su revisión sistemática y meta análisis sobre irrigantes intracanales para pulpectomía en dientes temporales: llega a la conclusión que se requieren más estudios con calidad adecuad, así como un informe de resultados completos, que incluya mediciones resumidas tanto en las variables de respuesta como del tamaño del efecto, para determinar los agentes irrigantes más efectivos para su uso en pulpectomías. En nuestro caso la solución irrigadora fue hipoclorito de sodio al 2.25 %.

Tirupathi SP en su artículo Eficacia clínica de la pulpectomía de visita única sobre la pulpectomía de visitas múltiples en dientes primarios: una revisión sistemática llega a la conclusión que sobre la base de los estudios disponibles, la evidencia favorece el protocolo SVP sobre el protocolo MVP. Siempre que sea posible, se puede preferir el protocolo de visita única al protocolo de visitas múltiples. La calidad de la evidencia disponible es baja. En nuestro caso clínico los tratamientos pulpares lo realizamos en una sola cita.

III.- CONCLUSIONES

1. En el presente caso clínico se logró la rehabilitación oral del paciente mediante la combinación de técnicas de manejo de conducta no farmacológica como son: Decir, mostrar, hacer, refuerzo positivo, distracción, modelamiento y restricción física. Se realizó tratamientos no invasivos como profilaxis, aplicación de flúor y sellantes mediante el uso de técnicas comunicativas, en este caso el decir, mostrar, hacer, refuerzo positivo, distracción y modelamiento. También se aplicó una de las técnicas aversivas para la realización de tratamientos pulpares, el de restricción física pasiva mediante el uso de Pedi wrap.
2. Se realizó el tratamiento de pulpectomía en una sola cita con pasta medicada (pasta trimix / Hoshino) el cual obtuvo buenos resultados, logrando desaparecer el absceso submucoso que presentaba, así como también se logró rehabilitar las piezas dentarias coronas de acero preformada devolviéndole todas sus funciones.

3. El uso de técnicas de manejo de conducta no farmacológicas, son instrumentos de gran ayuda para la atención integral de paciente niño, las cuales van directamente relacionadas a la destreza y experiencia del operador para poder identificar en qué situación se puede aplicar una o más técnicas en combinación. En pacientes con experiencia desagradable en consultorio odontológico se recomienda el trabajo progresivo mediante la aplicación de técnicas comunicativas, para crear un ambiente cómodo y seguro donde nuestro paciente niño tenga predisposición a colaborar, posterior a esto se puede hacer uso de la restricción física pasiva mediante el Pedi Wrap como técnica aversiva, para lo cual se requiere no solo del consentimiento informado sino también del apoyo de la madre durante el tratamiento como soporte emocional.

REFERENCIAS BIBLIOGRÁFICAS

1. Ramos Castillo et al. Estomatología pediátrica. 2011; 1 edición. pág. 81.
2. Lorena Alarco-cadillo; Leslie casas Apayco; Mario Reyes Bossio; María Cecilia Ramírez Torres. Uso de dos técnicas alternativas de manejo de conducta: musicoterapia y distracción audiovisual, en el control y manejo de ansiedad en pacientes pediátricos de 5 a 10 años. Revista de odontopediatría latinoamericana. Año 2017 (citado 24/09/2020); volumen 7, no. 1. Disponible en: <https://www.revistaodontopediatria.org/ediciones/2017/1/art-3/>
3. Pinkhan, J.R.: Odontología Pediátrica. 2da. edición. México. Editorial nueva editorial interamericana, s.a. 1996.
4. Bustos Rodríguez Anina. Grado de aceptación de los padres ante la restricción como técnica de manejo de conducta en niños de 0 a 8 años de edad en una comunidad rural de Huánuco-Perú. Revista de Investigación de la Universidad Norbert Wiener, 2015 (Citado 20/09/2020); N.º 4: 57-68.
Disponible en: <http://repositorio.uwiener.edu.pe/handle/123456789/189>
5. Hoshino E., Takushige T, Venzon E., Asgor A. Non-surgical treatment of pulpitis, including those with history of spontaneous pain, using a combination of antibacterial drugs. Journal of LSTR Therapy (International WEB version) 2008:7: 1-5.
6. Bravo.S. Efectos antibacterianos de las combinaciones alternativas de la droga 3Mix y MP sobre bacterias prevalentes en necrosis pulpar. [Tesis Pregrado]. Lima, Universidad Nacional Mayor de San Marcos; 2015.

7. Holguín Choez RI. Ansiedad y factores de riesgo ante las prácticas odontológicas en niños de 5 a 10 años en la facultad piloto de odontología. Tesis [internet]. 2020-06 [citado el 11 de octubre de 2020]. Disponible en: <http://repositorio.ug.edu.ec/handle/redug/48569>
8. Bartolomé Villar, B. Vilar Rodríguez, C. Cañizares, V. Torres Moreta, L. Técnicas en el manejo de la conducta del paciente odontopediátrico. *Cient. Dent.* 2020; 17; 1; 27-34
9. Guerrero-Cordero JJ, Villalobos-Domínguez EI, Villafuerte-García A, et al. Seguridad del manejo estomatológico de pacientes pediátricos bajo sedación consciente en la clínica de odontopediatría. *Rev Sanid Milit Mex.* 2000;54(2):79-82.
10. Moya Coello KN Tesis [Internet]. 2019-09-11 [citado el 25 de octubre de 2020]. Recuperado a partir de: <http://repositorio.ug.edu.ec/handle/redug/44193>
11. Desai SP, Shah PP, Jajoo SS, Smita PS. Assessment of parental attitude toward different behavior management techniques used in pediatric dentistry. *J Indian Soc Pedod Prev Dent.* 2019;37(4):350-359. DOI: 10.4103/JISPPD.JISPPD_138_18-
12. Stegemann t, geretsegger m, phan quoc e, riedl h, smetana m. music therapy and other music-based interventions in pediatric health care: an overview. *medicines (basel).* 2019;6(1):25. published 2019 feb 14. DOI:10.3390/medicines6010025
13. Román Delgado, Mariana Rocío. Técnicas Comunicativas Para El Manejo De Conducta En La Consulta Odontológica Pediátrica. 2019.

14. Riba h, al-shahrani a, al-ghutaimel h, al-otaibi a, al-kahtani s. Parental presence/absence in the dental operator as a behavior management technique: a review and modified. *view. j contemp dent pract.* 2018;19(2):237-241. published 2018 feb 1. DOI:10.5005/jp-journals-10024-2243
15. Ahuja s, gandhi k, malhotra r, kapoor r, maywad s, datta g. Assessment of the effect of parental presence in dental operator on the behavior of children aged 4-7 years. *j indian soc pedod prev dent.* 2018;36(2):167-172. DOI: 10.4103/jisppd.jisppd_238_17.
16. Alarco-Cadillo L, Casas AL, Reyes BM, et al. Uso de dos técnicas alternativas de manejo de conducta: musicoterapia y distracción audiovisual, en el control y manejo de ansiedad en pacientes pediátricos de 5 a 10 años. *Rev. Odontopediátria Latinoamericana.* 2017;7(1):16-24.
17. Lorena Alarco-Cadillo¹, Leslie Casas Apayco², Mario Reyes Bossio³, María Cecilia Ramírez torres⁴. “Uso de dos técnicas alternativas de manejo de conducta: musicoterapia y distracción audiovisual, en el control y manejo de ansiedad en pacientes pediátricos de 5 a 10 años”. vol 7no 1, año 2017.
18. Rodríguez Chala HE. Tratamientos farmacológicos y no farmacológicos para la ansiedad al tratamiento estomatológico. *Rev. Cubana Estomatol [Internet].* 2017 [citado 11 Oct 2020];53(4): [aprox. 6 p.]. Disponible en: <http://www.revestomatologia.sld.cu/index.php/est/article/view/1093>
19. Ossa, María & Chaverra, Verónica & Correa, David & Salazar, Eliana & Garavito, María & Reyes, Patricia. (2013). Manejo de la conducta del paciente pediátrico por estudiantes de la Facultad de Odontología, Universidad

- Cooperativa de Colombia, Medellín, 2012. Revista Nacional de Odontología. 9. 59. 10.16925/od. v9i16.11.
20. Aguirre Pozo, Shirley. Manejo de conducta de niños 4 a 8 años durante los tratamientos odontológicos realizados por los estudiantes de preclínica de la universidad de Huánuco 2016.
21. Quiroz Torres J. Manejo de conducta no convencional en niños: hipnosis, musicoterapia, distracción audiovisual y aromaterapia. Revista estomatológica herediana (internet) 2012 (citado 30/09/2020) vol. 22 N° 2. Disponible en: <https://revistas.upch.edu.pe/index.php/REH/article/view/137>
22. Abanto Álvarez, Jenny; Pinto e Carvalho Rezende, Karla Mayra; Bönecker, Marcelo; Nahás Pires Corrêa, Fernanda; Salete Nahás Pires Corrêa, Maria Propuestas no-farmacológicas de manejo del comportamiento en niños Revista Estomatológica Herediana, vol. 20, núm. 2, abril-junio, 2010, pp. 101-106.

ANEXOS

ANEXO A

CONSENTIMIENTO INFORMADO


Yo, Cuchita Miranda Ramos, de 35 años de edad identificada con DNI N° 43288406, manifiesto que he sido informada sobre los beneficios que podría suponer la publicación de los resultados de mi Historia Clínica y fotografías sobre los tratamientos pulpares y rehabilitación oral de mi menor hijo para fines clínicos y de investigación.

He sido informada de los posibles perjuicios que este proceder pueda tener sobre la propia salud y bienestar de mi menor hijo.

He sido también informada de que mis datos personales serán protegidos, permitiendo la muestra de fotografías que evidencien el caso.

Tomando ello en consideración, OTORGO MI CONSENTIMIENTO a que mi caso sea reportado para cubrir los objetivos especificados.

Chimbote, setiembre del 2019.



Firma de la paciente



Firma del operador
Homer G. Zúñiga Aguilar
COP. 28633

ANEXO B

FOTOGRAFÍAS

EXTRAORALES

A

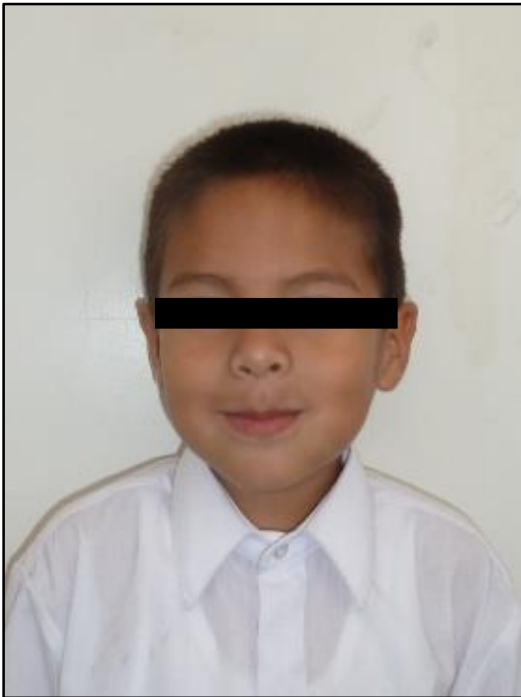

Fig. A Fotografía de frente

B

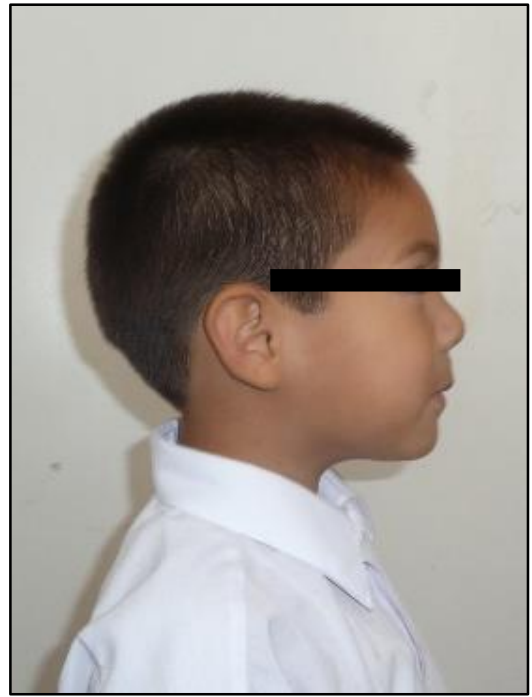
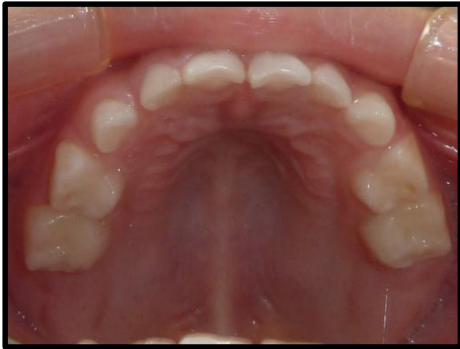
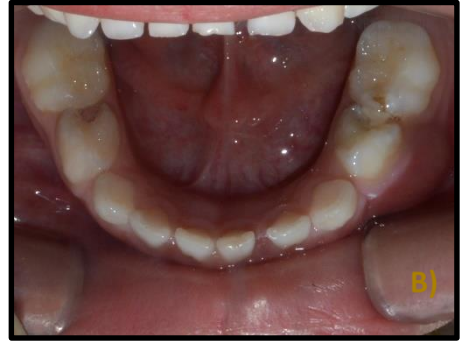Fig. B Fotografía de perfil

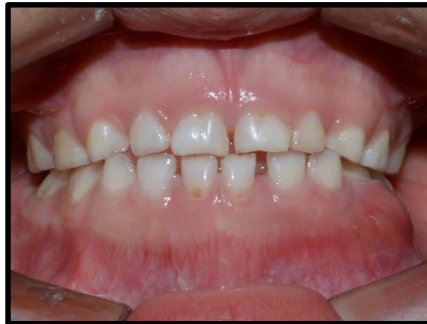INTRAORALES



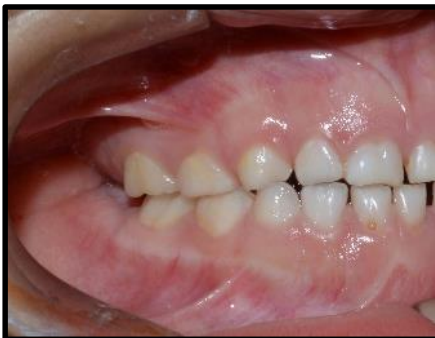A)



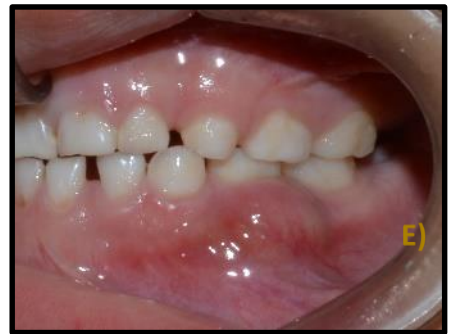B)



C)



D)



E)

Fig. A Oclusal superior

Fig. B Oclusal inferior

Fig. C Fotografía frontal

Fig. D Lateral derecha

Fig. E Lateral Izquierda

RADIOGRAFÍAS

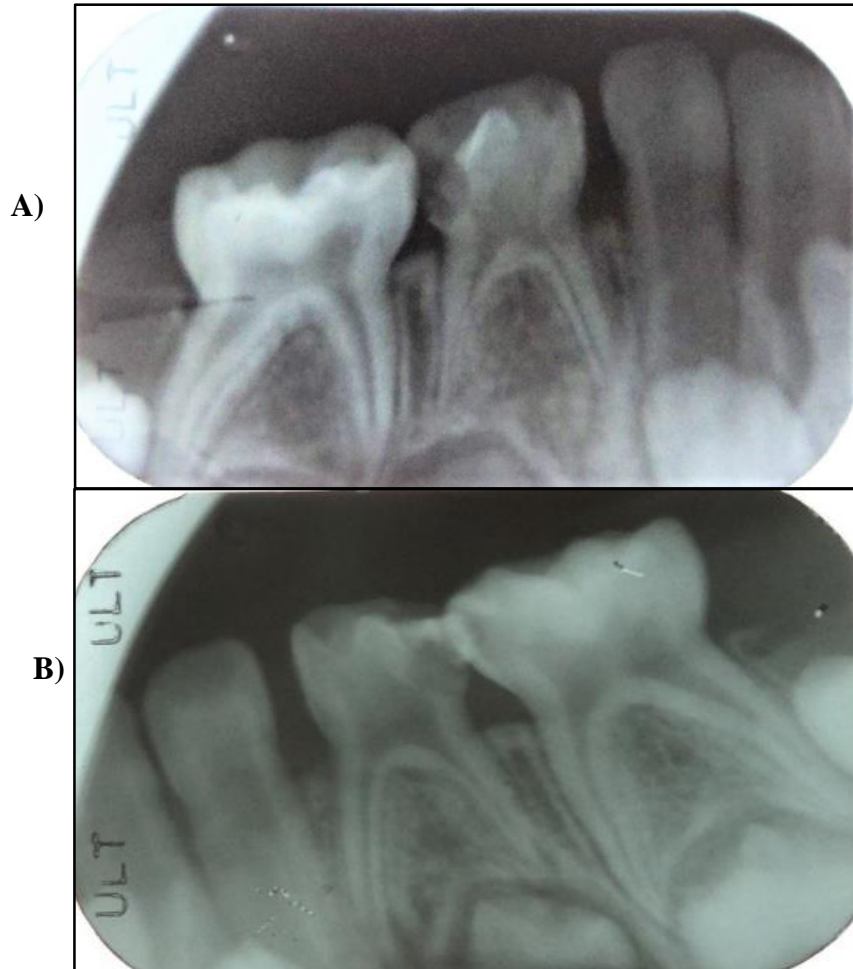
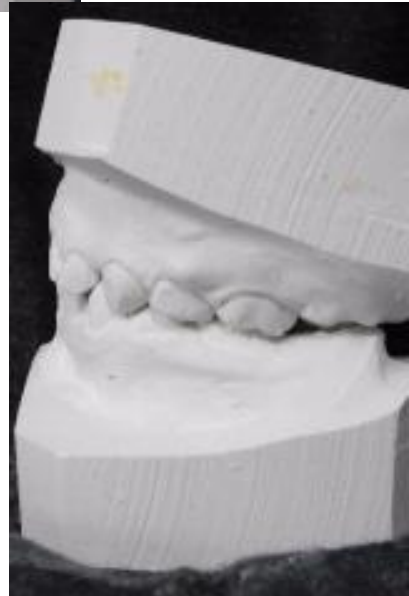
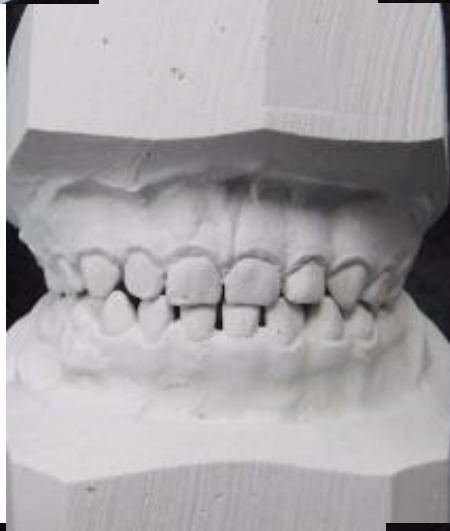
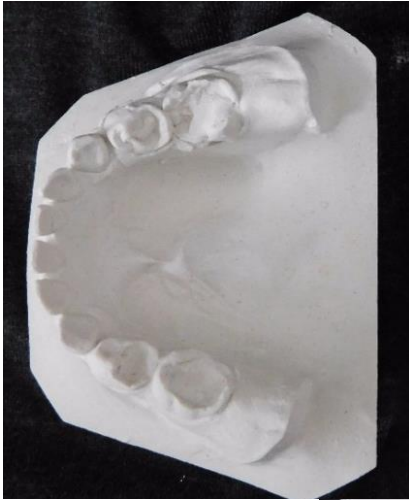Fig. A Periapical derecha

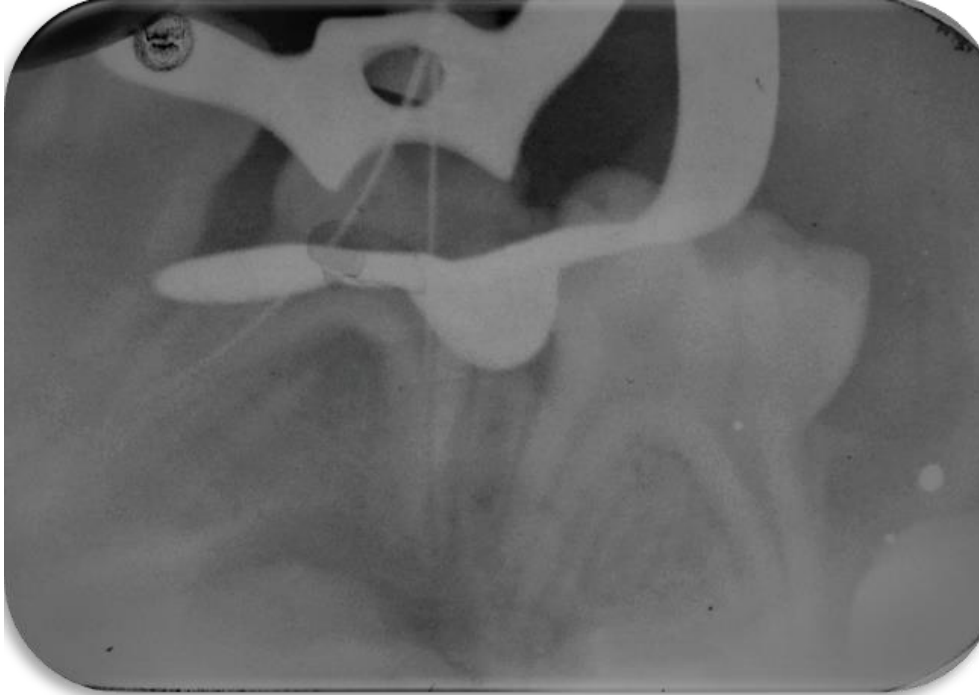Fig. B Periapical izquierda

- Radiografía periapical pieza 7.4: Imagen radiolúcida con aparente compromiso pulpar, con 1/3 de reabsorción radicular, espacio periodontal aumentado, presenta continuidad alveolar.
- Pieza 7.5: Imagen radiolúcida cara mesial compatible con caries dental con aparente compromiso pulpar, presenta continuidad alveolar.
- Radiografía periapical pieza 8.4: Imagen radiolúcida con evidente compromiso pulpar, con 1/3 de reabsorción radicular, espacio periodontal aumentado, presenta continuidad alveolar.

MODELOS DE ESTUDIO



PROCEDIMIENTO CLÍNICO



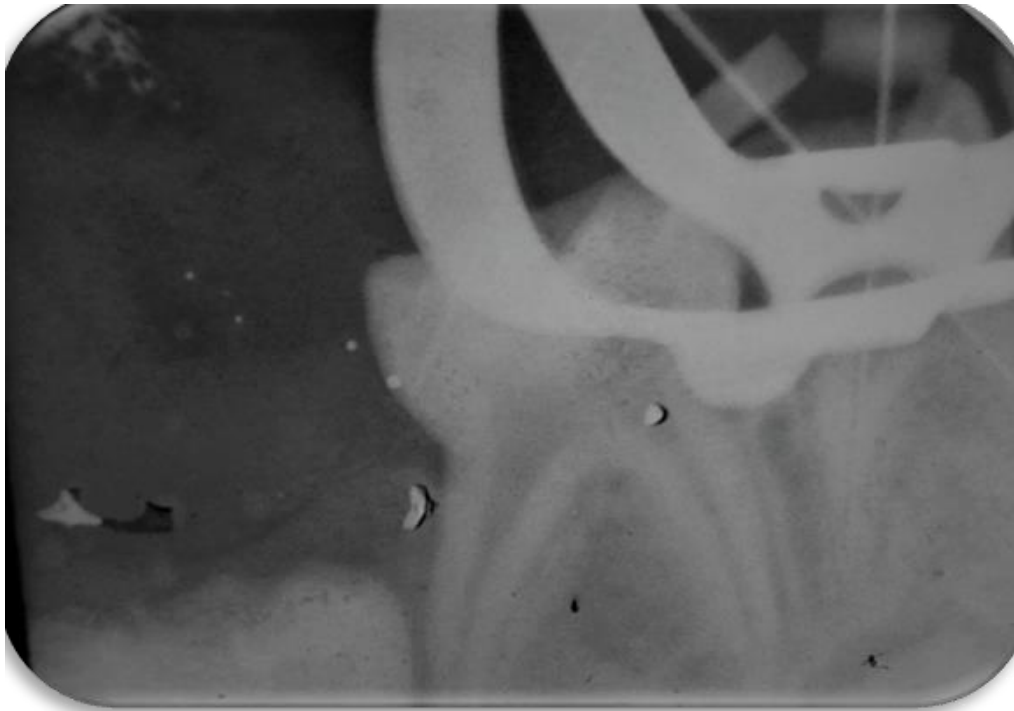
Tratamiento pulpar pieza 74 con aislamiento absoluto. No se pudo registrar procedimiento clínico por haber trabajado sin asistencia.

Conductometría pieza 7.4

- Conducto distal: 10mm
- Conducto mesial: 9.5mm

Obturación Pasta de Hoshino

- Metronidazol
- Minociclina
- Ciprofloxacino



Tratamiento pulpar piezas 84 con aislamiento absoluto. No se pudo registrar procedimiento clínico por haber trabajado sin asistencia.

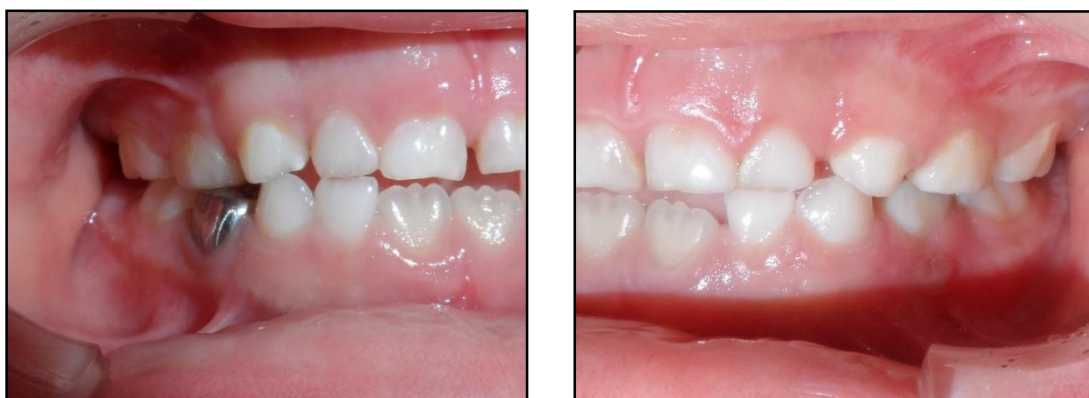Conductometría pieza 8.4

- Conducto distal: 10mm
- Conducto mesial: 10mm

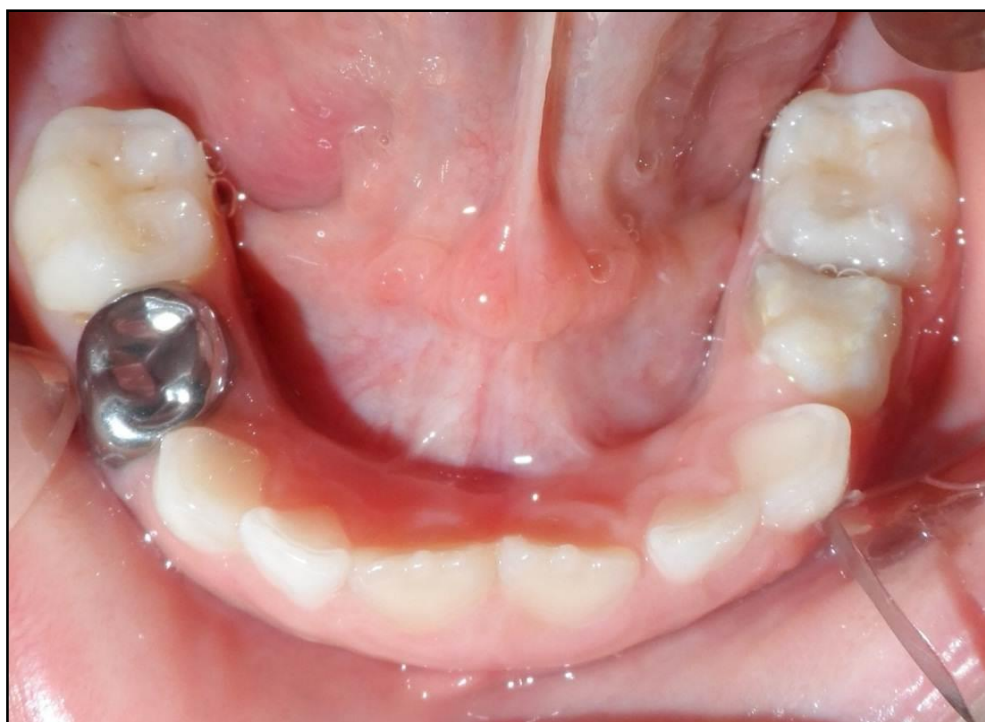Obturación Pasta de Hoshino

- Metronidazol
- Minociclina
- Ciprofloxacino

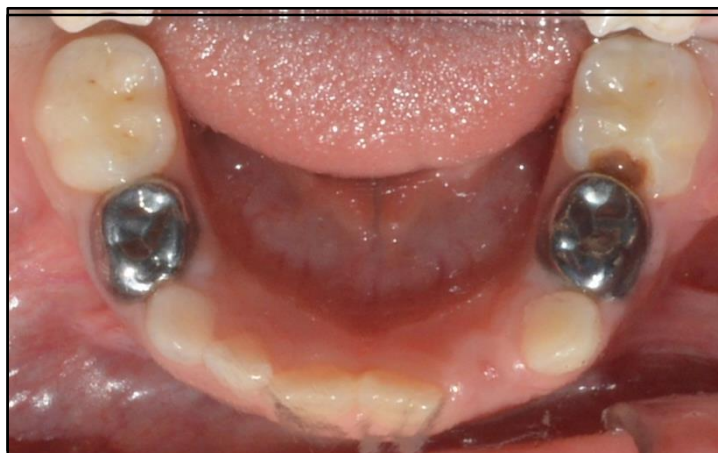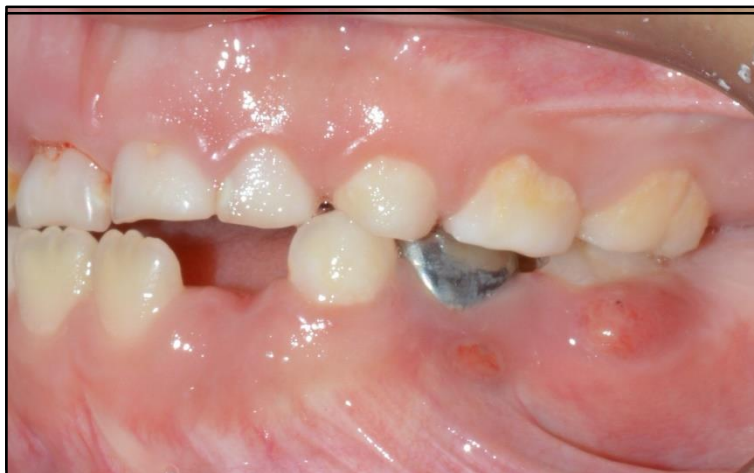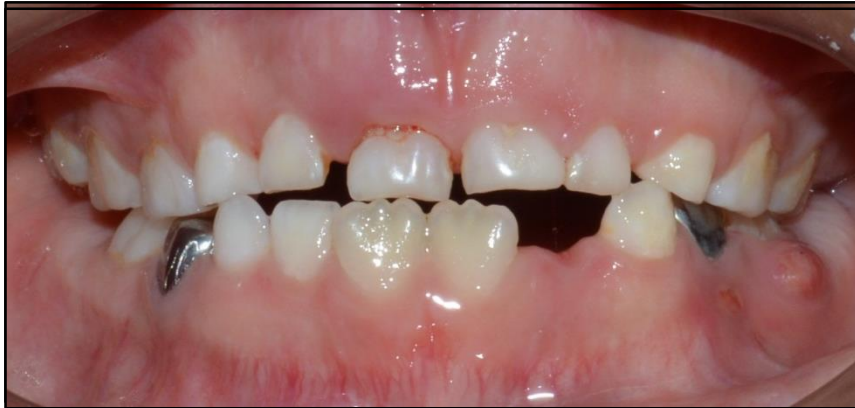Control de corona de acero preformada pieza 84 y fistula en recesión en pieza 74 por tratamiento pulpar.



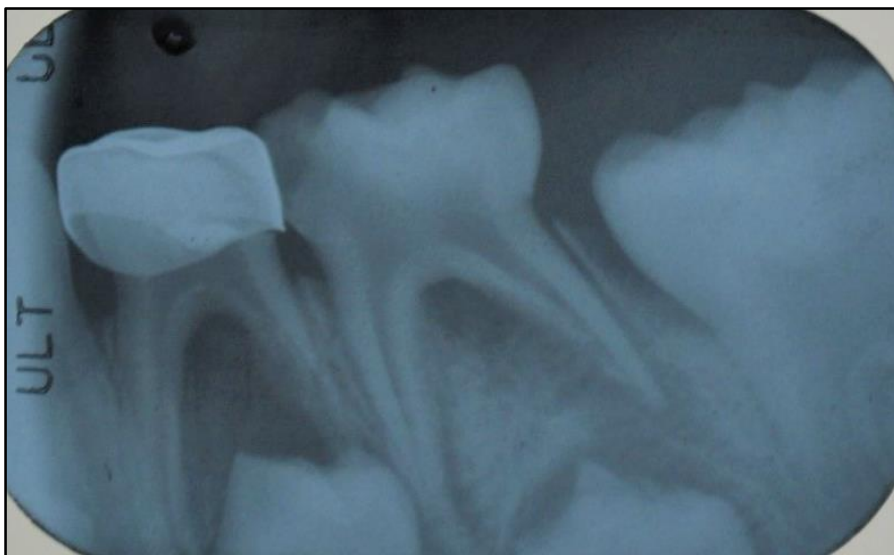Pieza 75 se obturo ocluso mesial con ionómero de vidrio ya que el paciente no colaboraba.



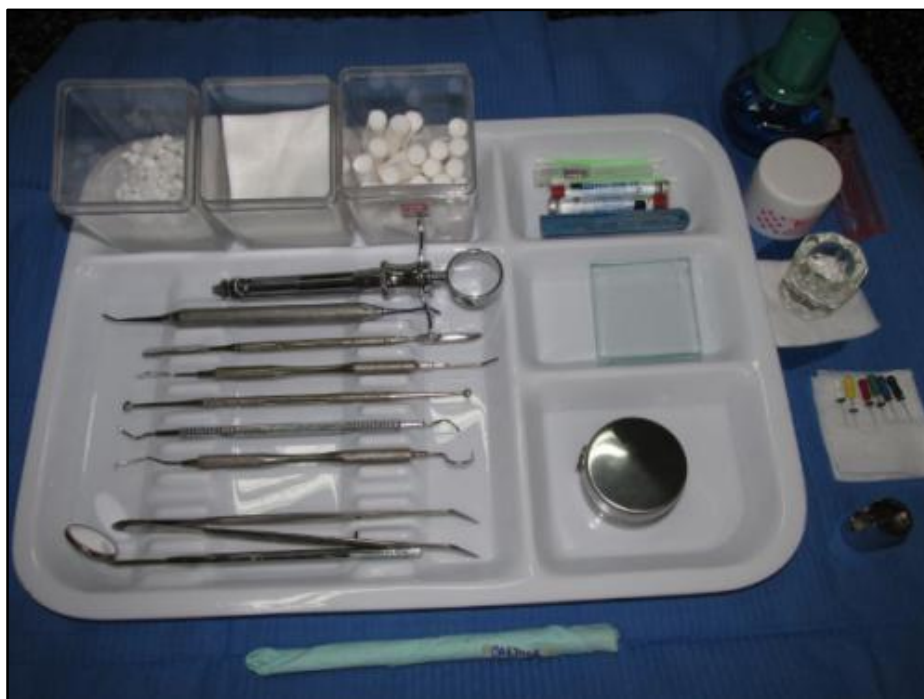Paciente regresa a los 3 meses para continuar con tratamiento. Se aprecia absceso submucoso en pieza 75 y fistula en pieza 74 después de colocar corona de acero preformada.



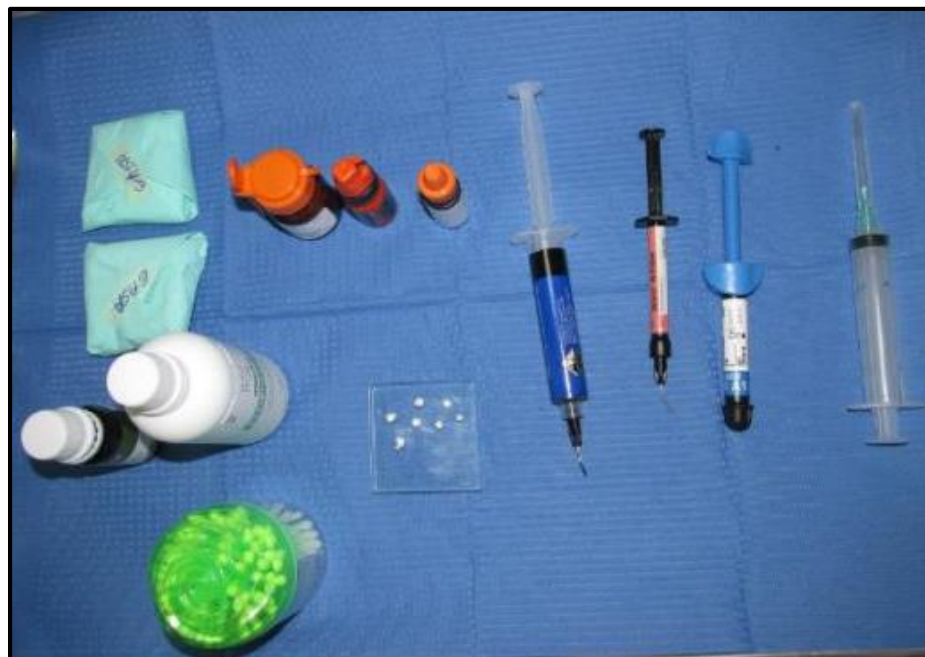Se realiza control radiográfico y se opta por retirar la corona de acero para retratamiento pulpar en pieza 74 y pulpectomía en pieza 75.



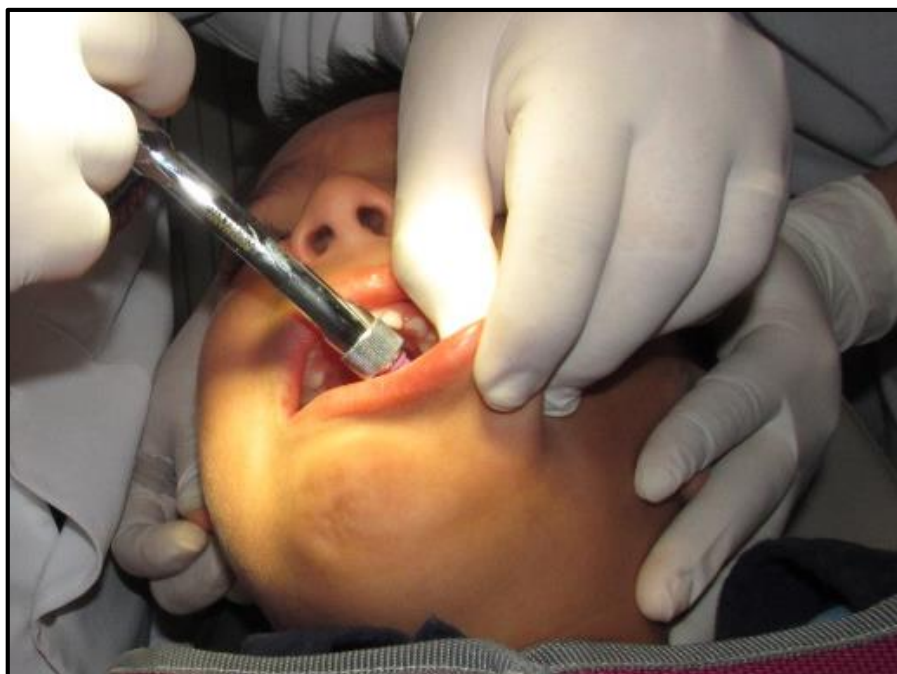
Preparación de mesa clínica con instrumental para continuar con tratamiento pulpar.



Preparación de mesa clínica con materiales para continuar con tratamiento.

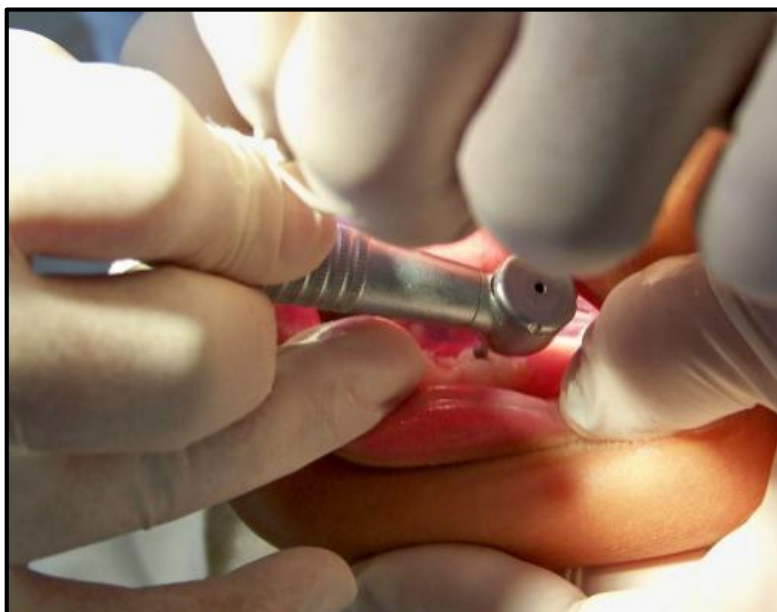

Anestesia infiltrativa con ayuda de restricción física con Pedi-Wrap

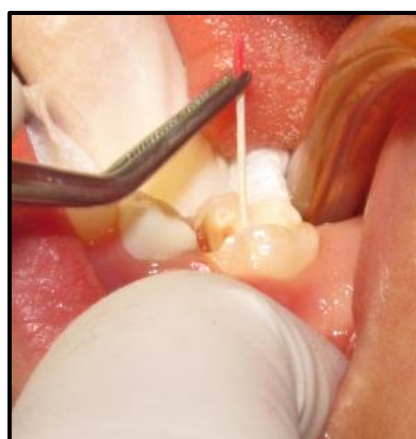
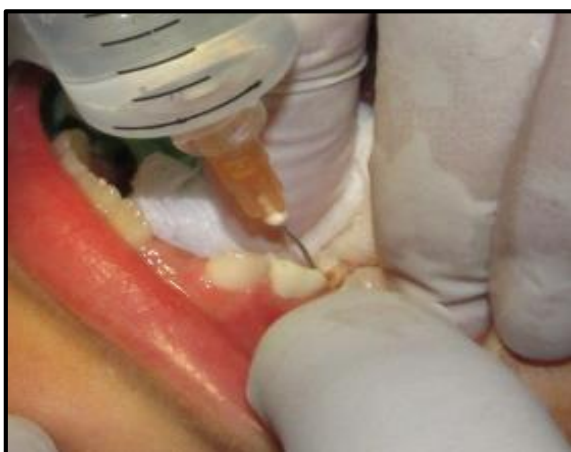
Se decide realizar tratamientos pulpares sin aislamiento absoluto debido a la experiencia desagradable. El paciente se muestra reacio a la colocación de los clamps y presenta poca colaboración aun estando con el sistema de Pedi Wrap.

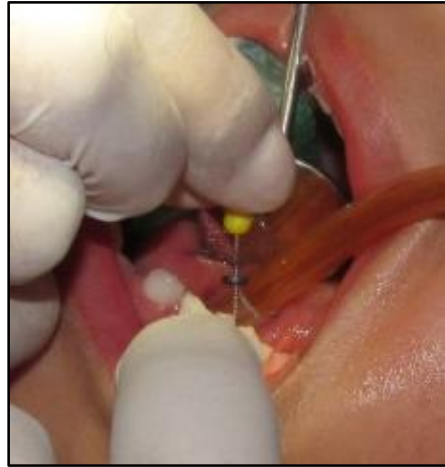

Apertura cameral pieza 75 con tope de goma, trabajando a cuatro manos.



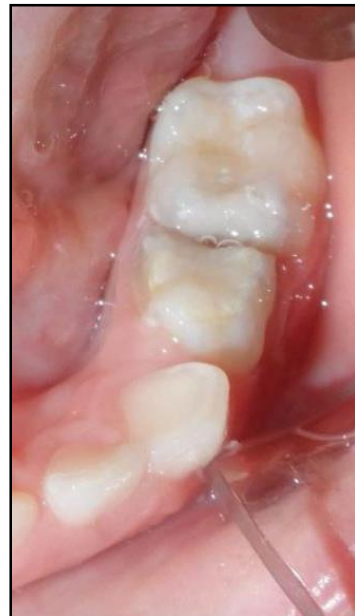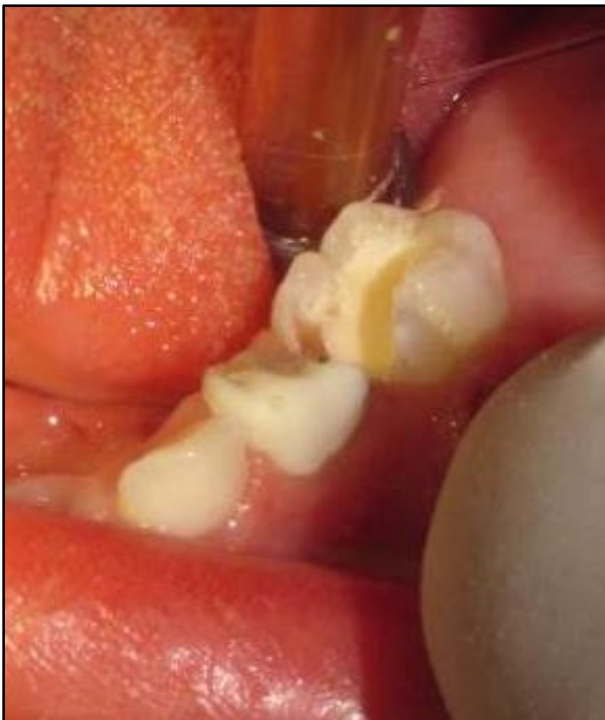Lavado intra conducto con clorhexidina al 2 % y secado con cono de papel.



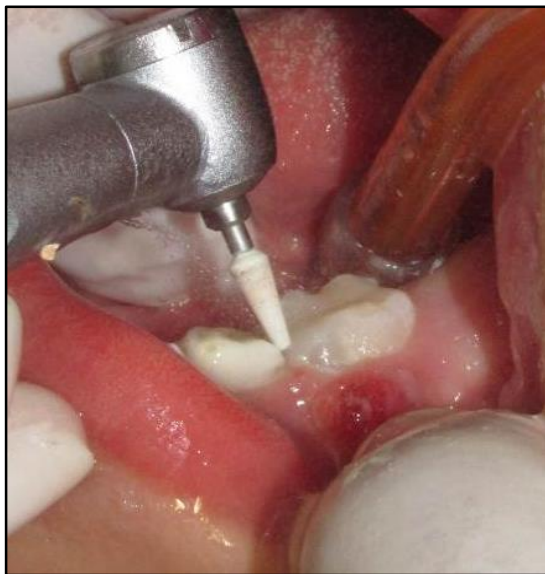Preparación y aplicación con lima #25 de pasta medicada 3MIIX MP



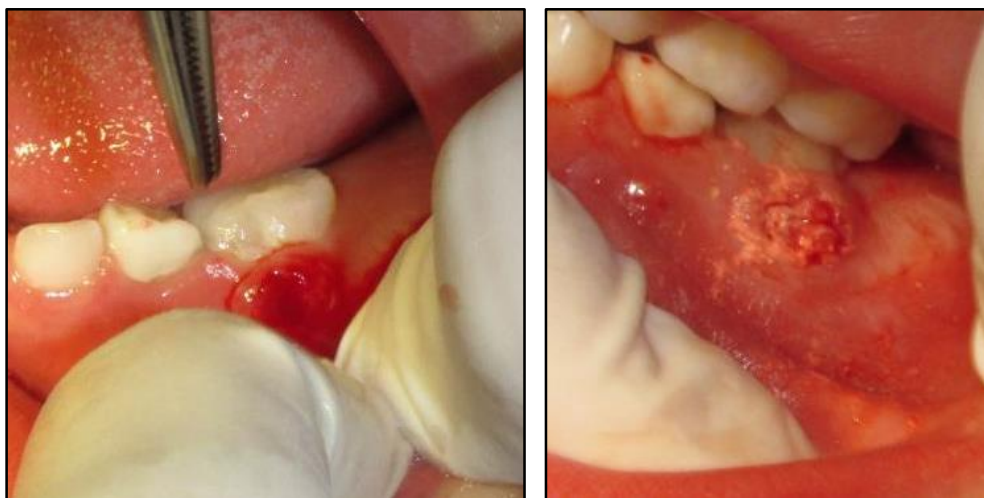Aplicación de óxido de zinc y ionomero de vidrio auto curable



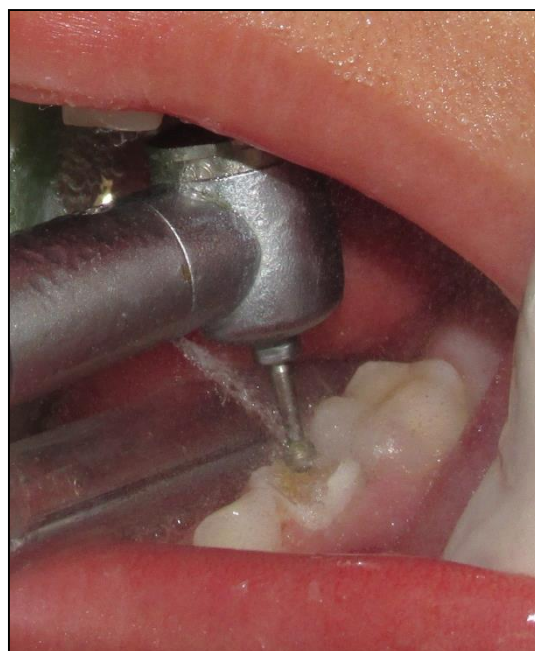
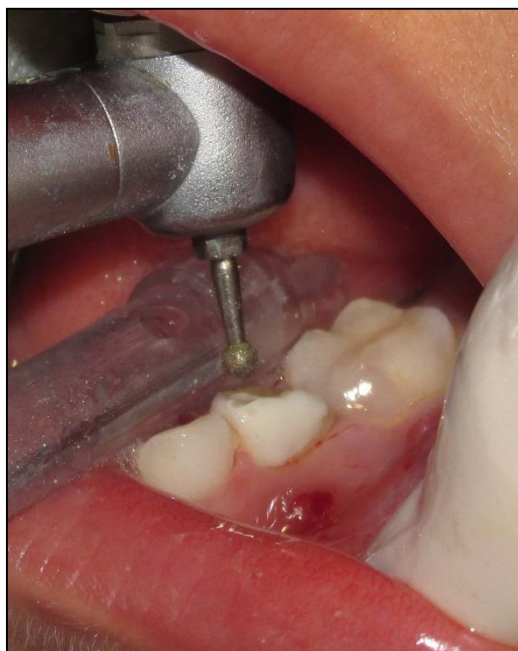Ajuste de oclusión pieza 75.



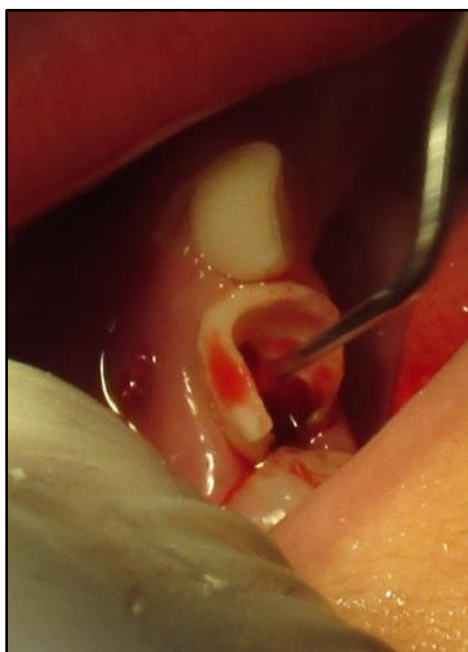Curetaje del absceso y aplicación de pasta de Hoshino.



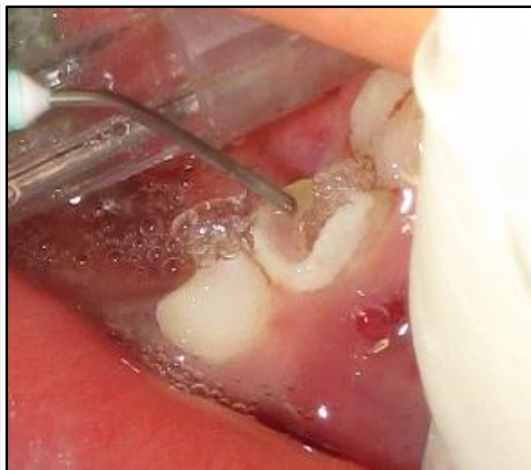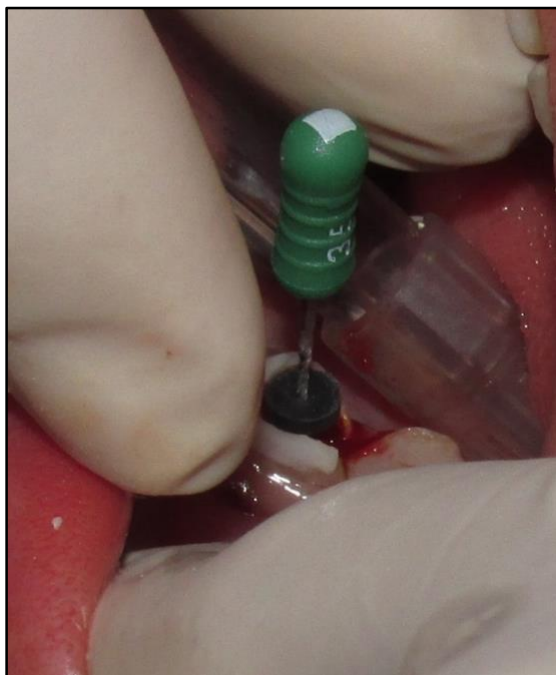
Apertura cameral pieza 74.



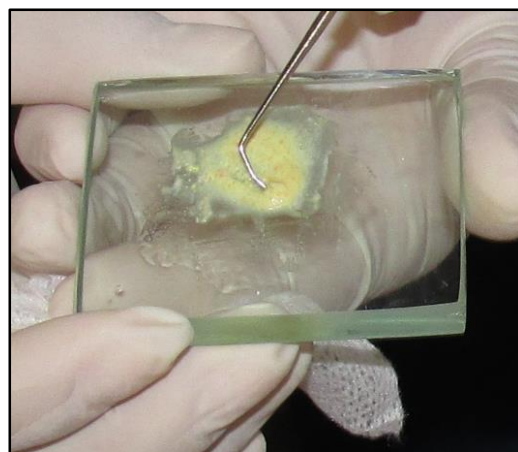
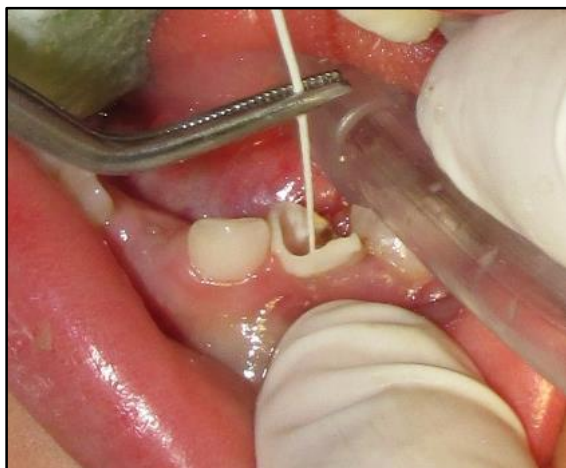Curetaje pieza 74.



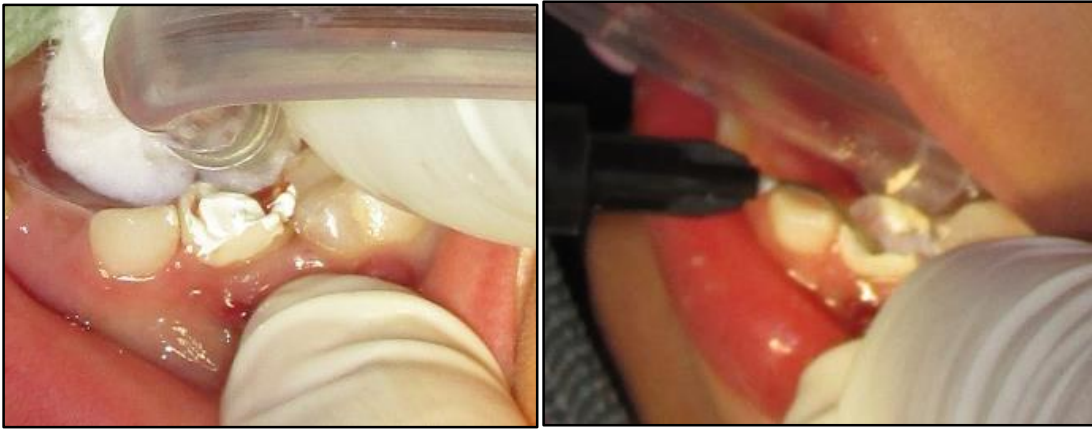Instrumentación y lavado con clorhexidina al 2 %.



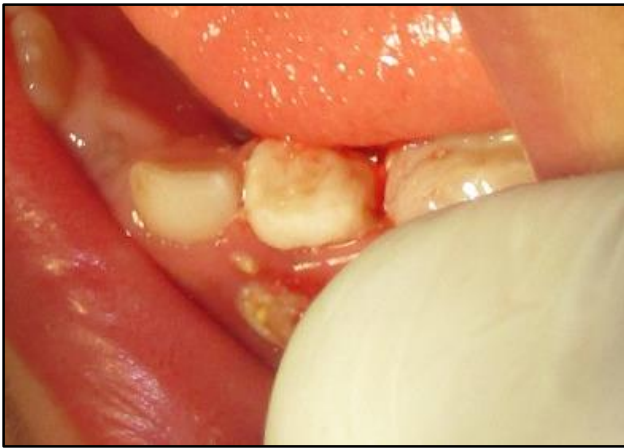Secado con cono de papel y aplicación de pasta de Hoshino.



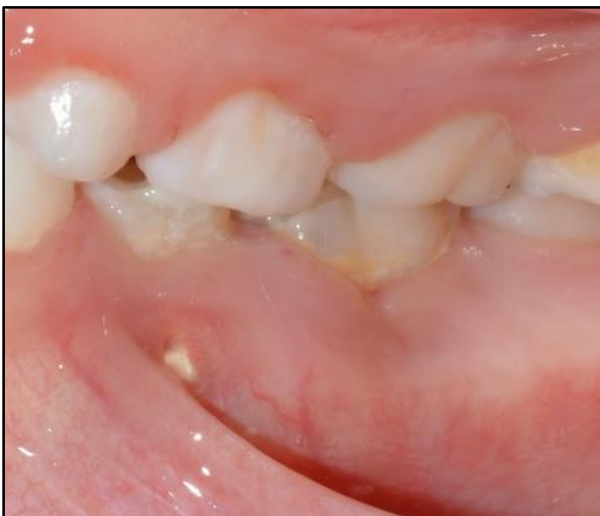Aplicación de eugenato y restauración con resina fluida bulk pieza 74.



Aplicación de pasta de Hoshino en absceso.



Control a los 5 meses.



INFORME FINAL DE PROYECTO ODP

INFORME DE ORIGINALIDAD

4%

INDICE DE SIMILITUD

4%

FUENTES DE INTERNET

0%

PUBLICACIONES

0%

TRABAJOS DEL
ESTUDIANTE

FUENTES PRIMARIAS

1

repositorio.uladech.edu.pe

Fuente de Internet

4%

Excluir citas

Activo

Excluir coincidencias < 4%

Excluir bibliografía

Activo