



**UNIVERSIDAD CATÓLICA LOS ÁNGELES DE
CHIMBOTE**

**FACULTAD DE CIENCIAS DE LA SALUD
ESCUELA PROFESIONAL DE ODONTOLOGÍA**

**COLOCACIÓN DE IMPLANTES CON ELEVACIÓN DE SENOS
MAXILAR MEDIANTE LA TÉCNICA VENTANA LATERAL
EN UN PACIENTE DIABÉTICO TIPO 2**

**TRABAJO ACADÉMICO PARA OPTAR
EL TÍTULO DE SEGUNDA ESPECIALIDAD EN
PERIODONCIA E IMPLANTES**

**AUTORA
MEZA DIANDERAS, SONIA BERTHA
ORCID: 0009-0004-5541-1509**

**ASESOR
SUAREZ NATIVIDAD, DANIEL ALAIN
ORCID: 0000-0001-8047-0990**

**CHIMBOTE-PERÚ
2023**



FACULTAD DE CIENCIAS DE LA SALUD

ESCUELA PROFESIONAL DE ODONTOLOGÍA

ACTA N° 0007-119-2024 DE SUSTENTACIÓN DEL TRABAJO ACADÉMICO

En la Ciudad de **Chimbote** Siendo las **13:00** horas del día **26** de **Enero** del **2024** y estando lo dispuesto en el Reglamento de Investigación (Versión Vigente) ULADECH-CATÓLICA en su Artículo 34º, los miembros del Jurado de Sustentación del trabajo académico del Programa de **ODONTOLOGÍA SEGUNDA ESPECIALIDAD EN PERIODONCIA E IMPLANTES**, conformado por:

REYES VARGAS AUGUSTO ENRIQUE Presidente
ROJAS BARRIOS JOSE LUIS Miembro
TRAVEZAN MOREYRA MIGUEL ANGEL Miembro
Mgtr. SUAREZ NATIVIDAD DANIEL ALAIN Asesor

Se reunieron para evaluar la sustentación del trabajo académico: **COLOCACIÓN DE IMPLANTES CON ELEVACIÓN DE SENO MAXILAR MEDIANTE LA TÉCNICA VENTANA LATERAL EN UN PACIENTE DIABÉTICO TIPO 2**

Presentada Por :
(01DI191001) **MEZA DIANDERAS SONIA BERTHA**

Luego de la presentación del autor(a) y las deliberaciones, el Jurado de Investigación acordó: **APROBAR** por **UNANIMIDAD**, el trabajo académico, con el calificativo de **13**, quedando expedito/a el/la Cirujano Dentista para optar el **Título de Segunda Especialidad en Periodoncia e Implantes**.

Los miembros del Jurado de Investigación firman a continuación dando fe de las conclusiones del acta:

REYES VARGAS AUGUSTO ENRIQUE
Presidente

ROJAS BARRIOS JOSE LUIS
Miembro

TRAVEZAN MOREYRA MIGUEL ANGEL
Miembro

Mgtr. SUAREZ NATIVIDAD DANIEL ALAIN
Asesor



CONSTANCIA DE EVALUACIÓN DE ORIGINALIDAD

La responsable de la Unidad de Integridad Científica, ha monitorizado la evaluación de la originalidad de la tesis titulada: COLOCACIÓN DE IMPLANTES CON ELEVACIÓN DE SENO MAXILAR MEDIANTE LA TÉCNICA VENTANA LATERAL EN UN PACIENTE DIABÉTICO TIPO 2 Del (de la) estudiante MEZA DIANDERAS SONIA BERTHA, asesorado por SUAREZ NATIVIDAD DANIEL ALAIN se ha revisado y constató que la investigación tiene un índice de similitud de 0% según el reporte de originalidad del programa Turnitin.

Por lo tanto, dichas coincidencias detectadas no constituyen plagio y la tesis cumple con todas las normas para el uso de citas y referencias establecidas por la Universidad Católica Los Ángeles de Chimbote.

Cabe resaltar que el turnitin brinda información referencial sobre el porcentaje de similitud, más no es objeto oficial para determinar copia o plagio, si sucediera toda la responsabilidad recaerá en el estudiante.

Chimbote, 27 de Junio del 2024



Mgtr. Roxana Torres Guzman
RESPONSABLE DE UNIDAD DE INTEGRIDAD CIENTÍFICA

2. Agradecimiento y Dedicatoria

Agradecimiento

Agradezco a Dios por protegerme, guiarme y acompañarme en cada paso del camino para alcanzar mis metas profesionales.

.

Agradezco a mis profesores de la Universidad Los Ángeles de Chimbote por su dedicación y compromiso con su loable profesión y por ser nuestros guías y modelos a seguir.

Agradezco a mis compañeros de estudio por su apoyo moral, así como por su amistad durante nuestros estudios profesionales.

También agradezco a mi querida familia, cuyo amor y apoyo han alimentado mi deseo de seguir adelante en mi carrera.

Dedicatoria

Dedico este trabajo a mi esposo y mis tres hijos, por su amor, paciencia y apoyo. Leonardo, Fabiana y Mirella se los dedico para que tengan presente que ninguna edad, distancia u obstáculo les impida alcanzar sus metas y objetivos.

5.- RESUMEN Y ABSTRAT

Resumen

Los implantes dentales se han convertido en una alternativa exitosa para remplazar los dientes perdidos, pero existen factores de riesgo como las enfermedades sistémicas, entre ellas la Diabetes debido a su naturaleza inflamatoria. Diversos estudios han demostrado que, los pacientes con diabetes tipo 2 son candidatos potenciales para la colocación de implantes siempre y cuando su hiperglucemia este bien controlada. El sector posterior de los maxilares es un factor de riesgo por asociarse con una peor calidad ósea, con pérdida de hueso alveolar y el agrandamiento de los senos maxilares. La elevación del seno maxilar es un procedimiento quirúrgico, diseñado para aumentar el volumen óseo en forma vertical, para la inserción de implantes dentales.

El objetivo de este informe es mostrar el manejo clínico y técnico en la inserción de implantes con elevación de seno maxilar, técnica ventana lateral en un paciente diabético. La Metodología es ejecutar el protocolo y la técnica de elevación de seno maxilar conjuntamente con la colocación de los implantes en el mismo acto quirúrgico. Los resultados han mostrado una supervivencia del implante en estado óptimo en el transcurso de 1 año. La conclusión es que se obtiene éxito en el tratamiento de colocación de implantes con elevación de seno maxilar, en pacientes diabéticos, realizando una buena historia clínica, teniendo un control de los niveles de Hb A1c para controlar la enfermedad y así reducir el riesgo de infección tanto en el implante como en la regeneración ósea de la elevación de seno maxilar.

Palabras claves: Diabetes Mellitus, Implantes dentales, Seno Maxilar.

ABSTRAT

Dental implants have become a successful alternative to replace missing teeth, but there are risk factors such as systemic diseases, including Diabetes due to their inflammatory nature. Various studies have shown that patients with type 2 diabetes are potential candidates for implant placement as long as their hyperglycemia is well controlled. The posterior sector of the jaws is a risk factor as it is associated with poorer bone quality, loss of alveolar bone and enlargement of the maxillary sinuses. Maxillary sinus lift is a surgical procedure designed to increase bone volume vertically for the insertion of dental implants.

The objective of this report is to show the clinical and technical management in the insertion of implants with maxillary sinus elevation, lateral window technique in a diabetic patient. The Methodology is to execute the maxillary sinus lift protocol and technique together with the placement of the implants in the same surgical procedure. The results have shown implant survival in optimal condition over the course of 1 year. The conclusion is that success is obtained in the treatment of implant placement with maxillary sinus elevation, in diabetic patients, taking a good clinical history, having control of Hb A1c levels to control the disease and thus reduce the risk of infection. both in the implant and in the bone regeneration of the maxillary sinus lift.

Keywords: Dental implants, Diabetes Mellitus, Maxillary Sinus.

Índice de contenidos

1. Carátula.....	i
2. Jurado.....	ii
3. Jurado.....	iii
4. Hoja de dedicatoria y agradecimiento.....	iv
5. Resumen y abstract.....	vi
6. Contenido.....	viii
I. Introducción.....	1
II. Revisión de la literatura.....	4
2.1 Antecedentes.....	4
2.2 Bases teóricas.....	9
III. Metodología.....	20
3.1 Presentación del caso clínico.....	20
3.2 Materiales y métodos.....	22
3.3 Matriz de Consistencia.....	26
3.4 Principios éticos.....	27
IV. Resultados.....	28
4.1 Resultados.....	28
4.2 Análisis de resultados.....	28
V. Conclusiones.....	31
Aspectos Complementarios.....	32
Referencias Bibliográficas.....	33
Anexos.....	38

I. Introducción

La implantología es una especialidad que se actualiza y renueva constantemente, presentando técnica menos invasivas y más rápidas. Hoy en día, es un tratamiento ideal para recuperar las piezas dentales perdidas. El perfeccionamiento de la técnica y de las prácticas quirúrgicas de los implantes dentales, tienen un éxito a más del 95% un año después de su colocación. La tasa de fracaso de estos procedimientos puede ser relativamente baja ⁽¹⁾, la diabetes, pueden dificultar la osteointegración y afectar la integridad biológica del implante ⁽²⁾. El más reciente informe estadístico sobre diabetes de 2017 de los Centers for Disease and prevention estimó que más de 30 millones de estadounidenses (1 de cada 10) tienen diabetes y en otros 84 millones (1 de cada 3) se ha diagnosticado con prediabetes ⁽³⁾.

Según datos del MINSA del Perú, a septiembre de 2022 se han tenido 19.842 personas con diabetes, el 96,5% de estas personas fueron diabetes tipo dos y el 1,4% a diabetes tipo uno ⁽⁴⁾. Así mismo comentó que el riesgo de desarrollar diabetes es la obesidad, antecedentes familiares con esta enfermedad, tener más de 45 años, vivir de forma sedentaria. Además, mencionó que la diabetes tipo dos es la más común.

La diabetes está asociada con la periimplantitis, además de una mala higiene bucal, las personas con diabetes corren un mayor riesgo que las personas sanas, debido a la variación alimentaria y poca saliva ⁽⁵⁾. La diabetes mellitus se caracteriza por niveles elevados de azúcar en sangre debido a defectos en la producción de insulina, mal funcionamiento (resistencia a la glucosa) o ambos ⁽²⁾. Dado que los niveles de azúcar en sangre están directamente relacionados con el desarrollo de problemas macrovasculares y microvasculares, el control de la glucemia es el primer factor a considerar al momento de programar el tratamiento de los pacientes diabéticos. Además, la glucosa alta en la sangre puede afectar negativamente al sistema inmunológico alterando su respuesta, siendo menos eficaz y más débil, desarrollándose más infecciones como periimplantitis, y una mayor tasa de fracaso del implante ⁽⁵⁾, es por eso que estos pacientes tienen que tener su glucosa bien controlada, ya que la Diabetes causa una respuesta inflamatoria más persistente, una mayor pérdida de unión y una mayor resorción del hueso alveolar y altera la formación de hueso nuevo ⁽⁶⁾.

Aunque el tratamiento con implantes dentales ha evolucionado, el tratamiento sigue siendo un desafío por los factores sistémicos (diabetes, osteoporosis, etc.) o locales (anatómicos, biológicos, funcionales y estéticos) que influyen directamente en su éxito a largo plazo. Especialmente en la región posterosuperior edéntula debido a sus limitaciones anatómicas y complicaciones durante la cirugía. La colocación del implante puede verse limitada, debido al descenso de los senos maxilares y la disminución de hueso maxilar, así como, por la calidad y cantidad del hueso en esta zona. Para corregir parcialmente esta dificultad, se han desarrollado varios tratamientos durante los últimos 50 años, y en la década de 1980, la elevación del piso de los senos maxilares surgió como un procedimiento quirúrgico válido que se determinó como el más predecible en las últimas décadas ⁽⁷⁾.

El tratamiento con implantes dentales y la cirugía de regeneración ósea, como la altura del seno maxilar en pacientes diabéticos, debe ser evaluada debido a la condición patológica y diversas condiciones que aumentan el riesgo de falla del tratamiento. Por ello, es importante realizar un diagnóstico adecuado para identificar las causas de riesgo que provoquen el fallo del implante. Debido a que la tasa de complicaciones en estos pacientes es alta, es necesario tener cuidado, incluido el control de los niveles de HbA1c para controlar la enfermedad. Para reducir el riesgo de infección se recomienda el uso de antibióticos y enjuagatorios (clorhexidina) antes y después de la cirugía. Intentar dejar de fumar (si tiene hábito al tabaco). Se realiza un protocolo de seguimiento para asegurar buenas prácticas de higiene bucal ⁽⁸⁾.

Por lo expuesto se plantea el siguiente problema. ¿Cuál es el manejo clínico y cuidados en la colocación de implantes más la elevación del seno maxilar mediante la técnica de ventana lateral en pacientes diabéticos tipo 2? Pasando a describir desde los cuidados a tener a la selección del paciente, el protocolo a seguir en el procedimiento quirúrgico desde el preoperatorio hasta el postoperatorio y alta. El objetivo general es: **Mostrar el manejo clínico y técnico en la colocación de implantes con elevación de seno maxilar, técnica ventana lateral, en paciente diabético, la metodología fue, mostrar el protocolo clínico para la elevación de seno y colocación de implantes, en paciente diabético tipo 2 y ejecutar la técnica de elevación de seno maxilar, técnica ventana lateral, más la colocación de implante dental.**

El presente trabajo tiene una justificación teórica, porque se va a presentar un marco teórico actualizado respecto a la colocación de implantes y elevación de seno maxilar, con técnica

ventana lateral en paciente Diabético tipo 2. Con revisión bibliográfica virtual de los últimos 7 años. También tiene una justificación clínica porque se hace revisión de la Historia Clínica, para valorar los riesgos y complicaciones que se pudiera tener en la atención del paciente diabético, así como el cuidado en el manejo clínico para el tratamiento con implantes y la elevación de seno maxilar y la secuencia de la evolución postquirúrgica hasta su alta.

Por último, tiene una justificación Social, porque este reporte puede contribuir con nuevas aportaciones en la colocación de implantes, con elevación de seno técnica ventana lateral en pacientes diabéticos, que puede ser tomado como referencia para los estudiantes y odontólogos de practica general.

Durante el desarrollo del trabajo se obtuvieron resultados como una buena supervivencia del implante y del injerto óseo de la elevación de seno maxilar , libre de infecciones en un paciente diabético tipo 2, llegando a la conclusión, de que la instalación de implantes dentales en pacientes diabéticos, tiene probabilidades de éxito, siempre que el paciente tenga bien controlada su glucosa en sangre y el uso de antibióticos y enjuagatorios son importantes para evitar complicaciones por infección.

II Revisión de la Literatura

2.1 Antecedentes

Morales D, Contreras L, Rodríguez M. ⁽⁹⁾ (México, 2016). En su estudio “Tratamiento implantológico en paciente con periodontitis agresiva asociada a Diabetes Mellitus. Reporte de caso Clínico. Fase quirúrgica” **Objetivo:** Describir los tratamientos quirúrgicos e implantológicos realizados en pacientes diabéticos para restauración funcional y cosmética. **Método:** Preservar la cresta y elevar el seno maxilar. Los **Resultados** de la preservación de la cresta del seno maxilar y la elevación del piso proporcionan una altura adecuada para la colocación del implante para la restauración posterior con una prótesis fija soportada por implantes. **Conclusión:** Sabemos que el diagnóstico de la enfermedad periodontal agresiva en pacientes jóvenes, puede provocar pérdida de dientes, lo que puede resolverse con aditamentos implantarios endóseos.

Nasser N, Jiménez A, Natos N, et al. ⁽¹⁰⁾ (Madrid, España, 2018). En su estudio “El tratamiento con implantes mediante la elevación transcrestal del seno maxilar» **Objetivo:** Tiene como objetivo resaltar los efectos del tratamiento con implantes mediante técnicas avanzadas a través de la cresta maxilar. **Métodos:** 47 personas (18 hombres y 29 mujeres) fueron tratados con 60 implantes 60 implantes IPX Galiimplant con conexiones internas y superficies arenadas y grabadas con ácido, colocados mediante el procedimiento de elevación de seno transcrestal para restaurar la función de los dientes posteriores. Los implantes se cargaron después de 6 meses. **Resultados:** Los resultados clínicos mostraron un 100% de supervivencia de los implantes. El crecimiento ósea vertical medio fue de 4,8 mm (rango: 2-6,5 mm). El 46,7% de los implantes se colocaron a nivel de los molares y el 53,3% a nivel de los premolares. Se utilizaron materiales biológicos en el 91,7% de los trasplantes. Después de un tiempo medio de carga funcional de 37,6 meses (rango: 24-52 meses), no hubo obstáculos tardíos. El 70% de los implantes se les restauró con coronas simples y el 30% con puentes fijos. **Conclusión:** Se demostró que el tratamiento con elevación transcrestal del seno maxilar y la inserción de implantes es una terapia exitosa.

Rondón J, Ortiz J, Jiménez A. ⁽⁵⁾. (España, 2020). En su estudio “El tratamiento en pacientes con diabetes un estudio comparativo a 7 años” **Objetivo:** Evaluar los resultados de los

procedimientos con implantes en Diabéticos en comparación con No diabéticos. **Métodos:** 48 pacientes completamente edéntulos fueron tratados con 96 implantes Galiimplant arenados y grabados en la superficie, en el maxilar inferior. Cada paciente recibió 2 implantes. El implante se cargó funcionalmente después de un período de 6 semanas. Clínicamente los resultados (implantes y restauraciones dentales) fueron seguidos durante 7 años. **Resultados:** mostraron que la tasa de supervivencia del implante fue del 95,8%. La pérdida ósea marginal media fue de 0,7 mm en ambos grupos. El 100% de los pacientes fueron tratados con prótesis implantosoportada. El seguimiento clínico medio fue de 82,5 meses **Conclusión:** Los resultados de este análisis muestran que el tratamiento con implantes en pacientes diabéticos es un método de bueno y eficaz, sin diferencias entre pacientes diabéticos y no diabéticos.

Chauca L, Miranda J, Carpio C. ⁽¹¹⁾ (Guayaquil, Ecuador, 2020). En su reporte “Levantamiento de seno con técnica de ventana lateral más colocación de implante dental. Reporte de un caso”. **Objetivo:** Explicar el procedimiento quirúrgico de aumento del seno maxilar mediante la creación de una ventana lateral y la colocación de un implante al mismo tiempo. **Métodos:** Reporte de un caso clínico. **Resultados:** Elevación efectiva del seno maxilar mediante técnica de ventana lateral y colocación de implantes en pacientes con baja dimensión del hueso maxilar en la región posterior. **Conclusión:** La elevación del seno maxilar es una técnica segura y predecible en el tiempo. Los estudios certifican que el éxito de la colocación de implantes es muy alto, es decir, no hay diferencia entre colocar un implante en una zona con suficiente tejido óseo y una zona donde se realiza simultáneamente la elevación del seno maxilar y colocación del implante.

Jiménez F, Abril E, Montaña L (12). (Bogotá, Colombia, 2021). En su reporte “Posicionamiento de implantes dentales simultáneos a la elevación de seno maxilar en rebordes con reabsorción severa” Introducción: El posicionamiento de implantes dentales simultáneos a la elevación de seno maxilar en rebordes con reabsorción severa < 4mm es una técnica quirúrgica sensible que disminuye los tiempos operatorios. Sin embargo, es considerada cirujano-dependiente y en caso de no darse el manejo adecuado puede generar complicaciones. **Objetivo:** Evaluar, luego de 24 meses de carga funcional, la estabilidad de los tejidos periimplantares del implante dental que se posicionó simultáneo a la elevación de seno maxilar en un reborde alveolar con reabsorción ósea severa < 4mm. **Metodología:**

Presentación de caso: Paciente masculino de 62 años con reabsorción ósea severa en zona de primer molar superior derecho. **Resultados:** Luego de analizar los medios diagnósticos y la evidencia científica; se logró posicionar un implante dental simultáneo a la elevación de seno maxilar técnica de ventana lateral; cuatro meses después se realizó la segunda fase quirúrgica y finalmente fue rehabilitado con una corona en zirconio. Tuvo un periodo de seguimiento de 24 meses. **Conclusiones:** Un buen diagnóstico, manejo quirúrgico adecuado, la colaboración del paciente y los controles periódicos, resultan en una técnica segura, que proporciona estabilidad de los tejidos periimplantares.

Jiménez F, Ríos N. ⁽¹³⁾ (Bogotá, Colombia, 2022) En su estudio “Elevación de seno maxilar sin injerto y colocación simultánea de implante dental” **Introducción:** La elevación de seno maxilar con implante dental simultáneo, sin el uso de substitutos óseos, ha retomado la teoría del potencial de neoformación ósea, que el coágulo de sangre alojado bajo la membrana de Schneider por sí solo presenta. Excluyendo así la necesidad de materiales exógenos. **Objetivo:** Exponer la efectividad de la elevación de seno maxilar con implante dental simultáneo, sin el uso de injerto, mediante la evaluación de la cantidad de ganancia ósea vertical. **Método:** **Presentación de casos:** Caso 1: Paciente de 62 años, género femenino, que fue sometida a una elevación de seno maxilar sin injerto e implante dental simultáneo, con técnica de ventana lateral debido a altura ósea reducida de 5,24 mm. **Resultado:** Luego del período de seguimiento tomográfico de 12 meses, después de la carga protésica, se logró una altura ósea vertical de 10,2 mm, lo que dio como resultado una ganancia ósea vertical de 4,96 mm. Caso 2: Paciente de 48 años, género femenino, que fue sometida a una elevación de seno maxilar sin injerto e implante dental simultáneo, con técnica transalveolar, mediante el uso de piezoeléctrico debido a una altura ósea reducida de 8,33 mm. **Resultado:** Luego del período de seguimiento radiográfico de 4 meses, antes de la carga protésica, se logró una altura ósea vertical de 11,55 mm, lo que dio como resultado una ganancia ósea vertical de 3,19 mm. **Conclusiones:** Con base en estos 2 informes de casos, la elevación de seno maxilar e implante dental simultáneo sin injerto se asocian con la reducción de la morbilidad quirúrgica, menor probabilidad de procesos infecciosos y menor costo de la cirugía. Por lo tanto, puede considerarse una alternativa quirúrgica para la colocación de implantes en el maxilar posterior superior debido a deficiencias óseas verticales, independientemente de la técnica (lateral o transalveolar)

Anitua E. ⁽¹⁴⁾ (España, 2022) en su estudio “Elevación de seno transcrestal con implantes cortos versus elevación de seno convencional con ventana lateral” **Objetivo:** Comparar la evolución de ambos procedimientos en el tiempo, a ser posible en un mismo paciente, donde el resto de variables que puedan afectar al seguimiento sean iguales, y, por lo tanto, la comparación sea más útil. **Método:** Fueron reclutados de forma retrospectiva pacientes en los que se hubiesen realizado ambas técnicas de abordaje de seno maxilar: elevación convencional o la inserción de implantes cortos y extra-cortos mediante elevación transcrestal, desde enero de 2010 en adelante. Todos los pacientes fueron estudiados antes de la inserción de los implantes mediante modelos diagnósticos, exploración intraoral y realización de un TAC dental (Conebeam) analizado posteriormente mediante un software específico (BTI-Scan II). **Resultados:** En el caso de la elevación transcrestal el diámetro de implante más frecuente fue de 5 mm (25%), seguido de 4,25 y 4,5 mm (16,6% respectivamente) con un rango de entre 3, 3 y 6 mm. En este grupo la longitud más frecuente fue 5,5 mm (41,6%), seguida de 7,5 mm (25%) con un rango entre 5,5 y 8,5 mm. La media de altura ósea residual en la zona de elevación de seno fue de 2,01 mm (+/- 0,70) y la media de altura ósea residual en la zona de elevación transalveolar con implante corto o extra-corto fue de 4,13 mm (+/- 0,58) **Conclusión:** Ambos tipos de abordaje son suficientemente seguros y predecibles como para ser tomados en consideración, aunque, si es posible, se reducirá el número de cirugías y la morbilidad de las mismas para generar una mejor evolución de los pacientes. Debemos tener en cuenta que, actualmente, las técnicas como los implantes cortos y la elevación crestal son de elección, pero que la elevación por abordaje lateral sigue siendo una técnica a tener en cuenta y presenta sus indicaciones.

Sigcho R, Cedeño A, Sánchez R. ⁽¹⁵⁾ (Ecuador, 2022). En su investigación “Manejo de pacientes diabéticos que presentan enfermedad periodontal y periimplantaria» **Objetivo:** Desarrollar un protocolo de manejo del paciente diabético con enfermedad periodontal y periimplantaria. **Métodos:** Para recolectar información se realizó una revisión bibliográfica sistemática de estudios científicos publicados entre 2009-2019, utilizando bases de datos científicas reconocidas, mediante la aplicación de criterios de inclusión y exclusión. **Resultados:** Durante la investigación se aclararon la conexión entre las dos enfermedades, aspectos conceptuales y recomendaciones siendo la más importante identificar y realizar cuidados preventivos para evitar el desarrollo y progresión de la enfermedad. **Conclusiones:** Se concluye que el cuidado y manejo adecuado de las enfermedades periodontales y

periimplantarias evitarán el empeoramiento del control glucémico; y controlar la diabetes evitará que las infecciones periodontales empeoren.

Ramos E, De Brito J, Valeriano H, et al. ⁽¹⁶⁾ (Brasil, 2022). En su estudio “Diabetes Mellitus y sus implicaciones en la osteointegración de implantes dentales: Revisión sistematizada de literatura”. **Introducción:** Las personas con diabetes experimentan cierto deterioro en el proceso de curación y formación de hueso nuevo. **Objetivo:** Analizar mediante una revisión de la literatura en el sistema, la posibilidad de utilizar implantes dentales en diabéticos. **Materiales y métodos:** Se realizó una revisión de artículos en las bases de datos Google Scholar, Lilacs y PubMed. Se utilizaron descriptores como "osteointegración", "implante dental" y "diabetes". Los textos se seleccionan en cualquier idioma y se ordenan según su relevancia. Se utilizaron como criterios de inclusión artículos y libros publicados entre 2016 y 2021 relacionados con este tema. Se excluyeron los trabajos que no cumplieron con el método utilizado. **Resultados:** No existe consenso sobre los mecanismos biológicos de la diabetes y sus efectos a nivel óseo respecto a los implantes dentales y la osteointegración. Para proporcionar una imagen más realista del perfil de esta población, se recomienda realizar más investigaciones sobre este tema con un diseño de muestreo adecuado. **Conclusiones:** 11 estudios de 15 seleccionados de 318 artículos presentados originalmente demostraron que se puede colocar implantes dentales siempre que el nivel de azúcar en sangre del paciente esté controlado.

Sacoto A, Oviedo D, Inga X, et al. ⁽²⁾ (Ecuador, 2023). En su estudio “Duración de implantes dentales en pacientes diabéticos”. **Objetivo:** Analizar las tasas de supervivencia de implantes dentales en pacientes diabéticos en comparación con pacientes no diabéticos. **Métodos:** Utilice los parámetros de la declaración PRISMA para diseñar una estrategia de búsqueda y responder a la pregunta PICO: ¿Los pacientes sanos tienen una mejor supervivencia de los implantes en comparación con los pacientes diabéticos? **Resultados:** De un total de 175 artículos, se seleccionaron 13 para el análisis de sesgo. Para responder preguntas PICO, analice variables cuantitativas de diferentes estudios. **Conclusión:** El análisis de la pérdida ósea marginal y el índice de placa mostró que no había correlación entre las tasas de supervivencia de los pacientes con diabetes controlada y los pacientes sin diabetes, pero si hubo una diferencia significativa entre pacientes diabéticos no controlados y pacientes no diabéticos.

2.2 Bases Teóricas

2.2.1 Implantes Dentales

Los implantes dentales están hechos de un material biológicamente inerte, que se implantan quirúrgicamente en el hueso alveolar, para sustituir los dientes perdidos por un diente artificial que sea más funcional y estético. Actualmente, los implantes intraóseos suelen diseñarse para parecerse a la raíz de un diente y están fabricados con materiales altamente biocompatibles como el titanio, que permiten la osteointegración con el hueso adherido. Los dispositivos implantológicos están en constante evolución y ofrecen técnicas más rápidas, predecibles y mínimamente invasivos ⁽¹⁾.

2.2.1.1 Estructura de un implante

Los implantes dentales tienen dos componentes principales: el cuerpo del implante y el pilar protésico. Dado que el implante sólo hace contacto con el tejido óseo, el pilar protésico extiende el implante sobre los tejidos blandos. Este pilar tiene un tornillo de fijación que conecta el pilar con la prótesis o corona dental. Normalmente, la prótesis o la corona se puede fijar al implante mediante un pilar atornillado o un pilar cementado. Los pilares atornillados alinean la corona con el pilar restaurador con tornillos, mientras que los pilares cementados utilizan cemento dental, para unir la corona al pilar.



Imagen 1 implante, pilares y tornillos

Tomada de Smiles Perú ⁽¹⁴⁾.

2.2.1.2 Características de la Superficie del Implante

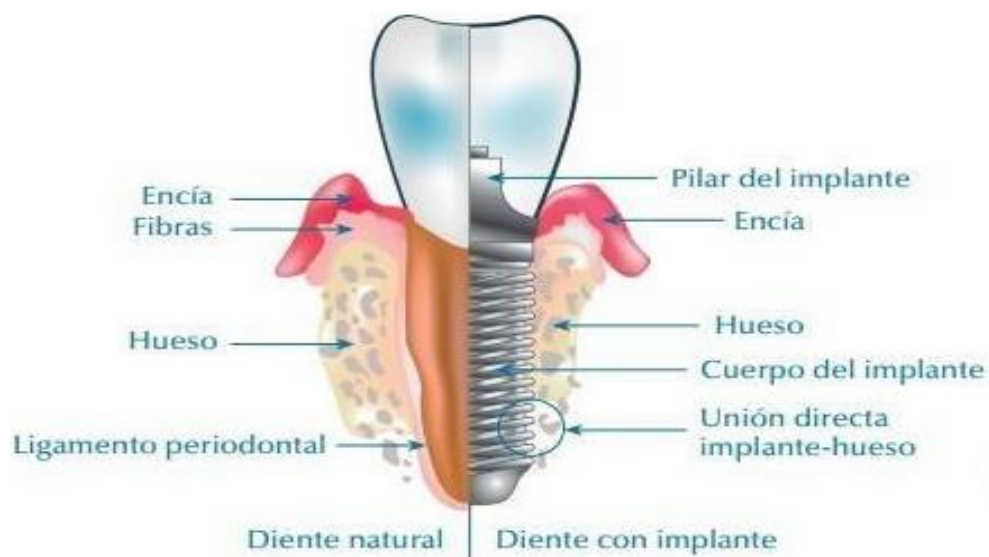la mayoría de los implantes tienen una superficie prudentemente rugosa, ya que se ha visto una mejor respuesta ósea. La rugosidad y las superficies libres de energía son factores importantes en la adhesión bacteriana, sirven como base para la formación y el crecimiento de biopelículas

en el ecosistema bucal. Esto se puede mejorar reduciendo la rugosidad de la superficie del implante, lo que reduce la adhesión bacteriana y dificulta la acumulación de placa. En una revisión reciente de estudios, concluyeron que los implantes con superficies moderadamente rugosas tenían una tasa de supervivencia superior al 90%. Los metales puros, especialmente el titanio, níquel, acero y vanadio tienen efectos antibacterianos y pueden inhibir el crecimiento bacteriano, siendo el titanio el segundo lugar después del oro. ⁽¹⁸⁾.

2.2.1.3 Osteointegración

La osteointegración es un proceso de curación y remodelación ósea que crea una verdadera interfaz real entre el hueso vivo y el implante, después de la inserción del implante. El contacto directo entre la superficie de las paredes óseas del lecho implantario y la superficie del implante dental, asegura la retención del implante. El grado de la estabilidad primaria está determinado por muchos factores, entre ellos: el diseño macroscópico del implante, en relación a la preparación del lecho implantario; la posición vertical del implante con respecto a la cresta ósea, la morfología de la superficie o rugosidad del implante y la calidad del hueso local ⁽¹⁹⁾.

Imagen 2 La osteointegración Tomada de Fuerte ⁽²⁰⁾.



Comienza, la osteointegración con el coagulo de fibrina que se extiende alrededor del tornillo rápidamente después de la inserción del implante y luego los osteoblastos se adhieren a la superficie del implante. Durante este periodo, una serie de complejos procesos de

remodelación ósea ocurren alrededor del implante, incluida la osteogénesis y resorción ósea. Finalmente, se forma una estrecha relación entre hueso e implante conectado por filamentos de colágeno y este anclaje óseo directo proporciona una función a largo plazo del implante ⁽²¹⁾.

2.2.1.4 Factores de Riesgo en la colocación de implantes

- a) **Factores de riesgo locales**, como las superficies rugosas de los implantes que influyen en la composición y cantidad de bacterias que afectan al implante; dificultad para realizar una adecuada higiene dental, bolsas periodontales residuales y bolsas profundas, dentaduras postizas cementadas, presencia de facetas de desgaste en coronas unitarias, ausencia de tejido queratinizado adyacente al área del implante ⁽²¹⁾.
- b) **Factores de riesgo sistémicos**, historia de periodontitis antes de la inserción del implante, predisposición o factores genéticos, tabaquismo y enfermedades sistémicas como diabetes, son factores relacionados con el paciente, que lo hace propenso a infecciones. ⁽²¹⁾
- c) **Factores relacionados con la cirugía**, el uso inadecuado del sustituto óseo puede producir infección, la colocación inmediata del implante puede comprometer la oseointegración al igual que la preparación y carga inmediata del implante, distancia entre implantes, presencia de tejido mucoso fino y profundidad de la exploración de los tejidos blandos, pueden producir infección ⁽²¹⁾.

2.2.2 Diabetes Mellitus

La diabetes es uno de los problemas de salud crónicos más importantes y su incidencia está aumentando significativamente en todo el mundo ⁽⁶⁾. Esta es una enfermedad caracterizada por aumento del azúcar, debido a una disminución y/o alteración de la secreción de insulina. La hiperglucemia tiene un impacto negativo en la formación ósea (conocido como osteoporosis diabética), que se asocia con una menor densidad ósea y propiedades mecánicas, aumentando así el riesgo de fracturas. Otras complicaciones asociadas son cambios patológicos micro/macrovasculares (vasculopatía diabética), neuropatía y mayor riesgo de infecciones como la periimplantitis ⁽⁸⁾.

2.2.2.1 Diagnóstico de la diabetes

El diagnóstico de la diabetes implica normalmente una HbA1c (Hb glucosilada mayor de 6,4%), las pruebas de tolerancia a la glucosa se han utilizado antes y siguen teniendo utilidad en el diagnóstico de la diabetes gestacional. El uso de HbA1c en combinación con ayuno aleatorio y azúcares posprandiales se han convertido en la norma asistencial aceptada ⁽³⁾.

Idealmente el valor de A1c debe mantenerse por debajo de 7 % cuando es apropiado. La prueba de HbA1c es ideal para la evolución, ya que mostrará el control glucémico en los últimos 3 meses. La HbA1c mide la glucosa ligada a Hb en los eritrocitos. La prueba es un promedio ponderado de glucosa en las concentraciones sanguíneas durante la vida de los eritrocitos (120 días). Esta prueba es más precisa en la valoración del control diabético que las concentraciones de glucosa en sangre en ayunas, que podrían dar un falso positivo o un falso negativo ⁽³⁾.

En muchas ocasiones, los diabéticos pueden mantener valores de HbA1c por encima del 7 %, las nuevas directrices de Medicare consideran a los diabéticos con menos del 9,0% como controlados y con más del 9,0% como no controlados ⁽³⁾.

2.2.2.2 Diabetes tipo 2: Es el tipo más común de Diabetes. Este tipo de diabetes suele presentarse en adultos, pero es cada vez más común en niños y adolescentes. En la Diabetes tipo 2 el cuerpo se vuelve resistente a la insulina. Por lo tanto, la glucosa no puede entrar en las células para ser almacenada como fuente de energía, acumulándose en la sangre, lo que se conoce como hiperglucemia. ⁽²³⁾.

Se estima que la incidencia de diabetes tipo 2 se duplicará para el 2025 debido al envejecimiento de la población, las dietas poco saludables y la obesidad. Un índice de masa corporal elevado y la edad avanzada pueden ser indicadores de una diabetes no diagnosticada en el paciente. ⁽³⁾

2.2.2.3 Complicaciones secundarias asociadas a la Diabetes

Las altas cantidades de azúcar en la sangre, darán como resultado complicaciones secundarias asociadas a la diabetes. Estas complicaciones son la enfermedad microvascular, el retraso en la cicatrización de las heridas y el riesgo para las infecciones. Tales complicaciones pueden afectar el potencial curativo endóseo después del tratamiento con implantes. Por esta razón,

estos pacientes no eran considerados adecuados para el tratamiento de implantes cuando se introdujo el tratamiento en la década de 1970. Sin embargo, en estos días la diabetes no está contraindicada para la cirugía de implantes, sino más bien, tiene una contraindicación relativa relacionada con mantener estable el nivel de glucemia del paciente diabético. Por eso hoy en día, muchos pacientes diabéticos son tratados con implantes dentales ⁽⁶⁾.

2.2.2.4 Complicaciones Intraoperatorias del paciente Diabético

- **Hipoglucemia:** La complicación intraoperatoria más grave para los pacientes diabéticos es la Hipoglucemia que normalmente se produce como consecuencia de un valor excesivo de insulina, fármacos hipoglucémicos o ingesta inadecuada de comida. Los pacientes que toman sulfonilurea para la diabetes (como gliburida, glicipida y glimepirida) y no realizan una ingesta adecuada de hidratos de carbono antes de la intervención, presentan mayor riesgo de hipoglucemia. Es importante que quienes toman estos fármacos, sigan la dieta prescrita por su Dr. Regularmente antes de la intervención odontológica ⁽³⁾.
- **Infección:** Los pacientes con diabetes crónica presentan alteraciones en todas las etapas de la cicatrización), así como fibrinólisis alterada, obstrucción capilar, alteración en la diferenciación de queratinocitos y lenta remodelación. Estos cambios bioquímicos promueven un ambiente citotóxico y pro degradativo en el lecho de la herida lo que perjudican la granulación y la reepitelización durante la cicatrización general y también alteran la respuesta inmunológica, creando un ambiente propicio para la propagación de distintas infecciones ⁽²²⁾.

2.2.2.5 Diabetes y cicatrización del implante dental

La hiperglucemia no es buena para el metabolismo óseo, reduce la densidad mineral, afecta las propiedades mecánicas de los huesos y perjudica su formación, lo que conduce a una microestructura ósea deficiente ⁽³⁾. Existe una correlación directa entre osteointegración del implante y el control glucémico. La osteointegración es más predecible en zonas anatómicas con hueso cortical abundante, motivo por el cual el maxilar inferior ha demostrado una mayor formación de hueso que el superior ⁽³⁾.

2.22.6 Diabetes y oseointegración

La hiperglucemia persistente en personas con diabetes inhibirá la actividad de los osteoclastos y alterará el metabolismo del calcio y el fósforo, reduciendo la formación de colágeno durante la formación del tejido cicatricial, provocando la muerte apoptótica de las células óseas en la mucosa y la actividad de los osteoclastos aumentará, debido a una respuesta inflamatoria persistente. También provoca efectos adversos sobre la matriz ósea y reduce el crecimiento y acumulación de matriz extracelular. El resultado es una reducción de la formación de hueso durante la cicatrización de las heridas, lo que se ha observado en varios estudios experimentales con animales ⁽⁶⁾. En los diabéticos, el aumento de azúcar reduce la calidad de los coágulos sanguíneos al interferir con las proteínas inherentes a este proceso. Los osteoclastos son responsables de que se destruya el hueso alrededor del implante en pacientes diabéticos, el número de osteoclastos es menor y también es menos eficaz que en pacientes sanos. Tras la resorción ósea, se deposita nueva matriz ósea, proceso mediado por la producción de colágeno, que también se retrasa en la diabetes. La formación y mineralización ósea iniciada por osteoblastos y proteínas mediadoras se reduce en la diabetes. Una vez que se forma hueso alrededor del implante, se dificulta la osteointegración ⁽²⁴⁾.

2.2.2.7 Diabetes y Periimplantitis

El termino periimplantitis se usa para describir patologías infecciosas destructivas en los tejidos blandos que rodean los implantes dentales que resulta en la pérdida ósea, convirtiéndose en un proceso destructivo que comienza con la placa bacteriana y se asocia con una respuesta del huésped, influenciada por factores locales, sistémicos y ambientales modificables y no modificables, con degradación de la matriz y descomposición del hueso ⁽²¹⁾. Las pacientes con diabetes tipo 2 tienen un factor de 50 % de riesgo de periimplantitis, aumentando con un peor control glucémico. Los cambios inmunohistoquímicos, como la angiogénesis alterada y la angiogénesis inherente al microambiente de la diabetes tipo 2, afectan la cicatrización ósea; reducen la formación de hueso nuevo y deteriora el proceso de osteogénesis. La periimplantitis se agrava en un paciente diabético mal controlado, por posibles cambios en la composición de la placa bacteriana y la acumulación de productos finales de glicación avanzada ⁽²¹⁾.

2.2.2.8 Fracaso del implante en pacientes Diabéticos

No existen contraindicaciones para pacientes que tienen un buen control mediante dieta e hipoglucémicos orales. Sin embargo, en pacientes controlados con insulina puede existir una contraindicación para aplicar implantes, según el estado de dicho control. Los investigadores han concluido que los implantes tienen una alta tasa de éxito siempre que la diabetes esté controlada (se vigilará que la Hb glucosilada sea menor de 7). El aumento en la tasa de fracaso de los implantes dentales se ha asociado con un deficiente control metabólico. Es importante que los diabéticos no controlados o que los pacientes que muestran un valor elevado de HbA1c sean tratados antes del período de tratamiento con implantes ⁽³⁾.

Los estudios muestran un proceso de curación mucho mejor y tasas de complicaciones inferiores en los pacientes con HbA1c menor de 7,0%. Cómo se trata de una intervención programada, la decisión de mantener la cirugía en pacientes con HbA1c con mayor a 7,0% y menor de 8,0% debe tomarse de forma individual y valorarse conjuntamente con el médico y el paciente con una explicación clara de que existe un mayor riesgo de infección, fracaso del implante y otras complicaciones. Los pacientes con HbA1c mayor de 8,0% probablemente no deberían someterse a cirugía implantológica programada debido al alto riesgo de infección y complicaciones ⁽³⁾.

2.2-2.9 Diabetes y el estrés

La liberación de hormona contrarreguladoras por el estado de estrés, pueden causar hiperglucemia y un estado catabólico. La causa de la hiperglucemia es multifactorial y puede incluir cualquiera de varias medicaciones del tipo corticoesteroides) beta bloqueantes, adrenalina, diuréticos y algunos antipsicóticos. La hiperglucemia suele desarrollarse con mayor lentitud y tal vez no revele necesariamente síntomas físicos. Se instruirá a los pacientes para que vigilen su azúcar en sangre en el periodo post quirurgico y se pongan en contacto con su médico si mantienen lecturas elevadas con respecto al valor basal normal. En un escenario agudo, la hiperglucemia puede tratarse con insulina o aumento de la ingesta de líquidos en pacientes no cardiacos. Si se observa en los pacientes respiración errático y/o grados fluctuantes de conciencia asociados con valores elevados de azúcar en sangre, se llamará a los servicios de emergencia ⁽³⁾.

2.2.2.10 Profilaxis farmacológica en Pacientes Diabéticos

Debido a la relación recíproca entre infección y control glucémico, se recomienda el uso de profilaxis antibiótica. En términos ideales debería utilizarse un antibiótico betalactámico de forma preoperatoria y postoperatoria. Cuando se administra profilaxis antibiótica a los pacientes diabéticos, los estudios han demostrado una mayor reducción manteniendo una técnica aséptica estricta, en combinación con una buena técnica quirúrgica. Por otra parte, se ha comunicado que el uso de colutorio de gluconato de clorhexidina (0,12%) al colocar el implante, reduce el índice de fracaso del 13,5 % a un estimable 4,4% en diabéticos tipo 2. Un régimen preoperatorio y postoperatorio de clorhexidina reducirá la morbilidad en caso de implantes en diabéticos. Estos pacientes deben aplicar una higiene oral meticulosa y acudirán a revisión en intervalos regulares para minimizar la posibilidad de periimplantitis ⁽³⁾.

2.2.2.11 Manejo Odontológico Paciente Diabético

Los pacientes con mal control glucémico desarrollan infección, dos a tres veces mayor que los pacientes sanos. Por este motivo, antes de iniciar un tratamiento odontológico es necesario saber sus niveles de glucosa, para bajar los riesgos de urgencias quirúrgicas y eliminar posibles complicaciones. Se requiere un historial médico completo y exhaustivo, que documente el tipo de diabetes que tiene el paciente, el régimen de tratamiento y medicamentos que recibe el paciente, y con qué frecuencia se controla al paciente para detectar ataques de hiperglucemia en sangre o hipoglucemia o cualquier otra enfermedad. ⁽²¹⁾.

En comparación con las citas programadas, estas citas deben realizarse por la mañana, porque normalmente la hormona endógena cortisol aumenta los niveles de azúcar en sangre, lo que ayuda a reducir el riesgo de hipoglucemia, que es mayor. Por otro lado, en el caso de pacientes en tratamiento con insulina, se deben evitar las medidas preventivas durante el pico de acción debido al mayor riesgo de hipoglucemia ⁽²²⁾.

2.2.3 Seno Maxilar

En el maxilar encontramos a ambos lados, los senos maxilares, que son los senos más grandes de los senos paranasales. Es una cavidad paranasal neumática par que se excava y encierra entre los huesos de la masa facial (maxilar, cornetes inferiores y paladar, con la participación del músculo etmoides) y se abre a las fosas nasales, en la que drena secreciones producidas por la membrana mucosa de tipo nasal ⁽²⁵⁾.

2.2.3.1 Inervación del Seno Maxilar

La inervación del seno maxilar proviene de los nervios: Nervio alveolar posterior y medio inerva la pared posterior del seno, el nervio alveolar anterosuperior, inerva la pared anterior; nervio infraorbitario, inerva la pared superior y media de seno; nervio palatino mayor, inerva el ostium y parte inferior, nervio nasal superior, inerva el meato medio ⁽²⁶⁾.

2.2.3.2 Riego sanguíneo del Seno Maxilar

La irrigación procede de la arteria carótida externa, a través de la arteria maxilar interna, su rama arteria alveolar superior posterior, irriga la pared posterior y el suelo; su otra rama la arteria esfenopalatina suministra sangre a la pared o base medial, colaboran las ramas arteria palatina descendente y la esfenopalatina. La arteria infraorbitaria, una rama de la arteria orbitaria anterior, irriga la pared anterior y el piso ⁽²⁶⁾.

2.2.3.3 Revestimiento del Seno maxilar

La membrana de Schneider, tiene un epitelio similar al epitelio de la mucosa nasal, pseudoestratificada, ciliada con células caliciformes. Su espesor varía de 0,3 a 0,8 mm. ⁽²⁴⁾. El ostium es la abertura a través de la cual la cavidad sinusal se comunica con la cavidad nasal. Es un lugar de intercambio de gases y un punto de convergencia de rutas de evacuación secretoras. El drenaje de moco es un mecanismo esencial para la función normal de los senos nasales. Si se interrumpe, las secreciones se acumularán, permitiendo que crezcan bacterias secundarias. En condiciones normales, asegura el transporte de partículas extrañas atrapadas en la mucosidad hacia las fosas nasales ⁽²⁷⁾.

2.2.3.4 Cuantificación de la Resorción ósea para la elevación de seno maxilar

El Agrandamiento del seno es un fenómeno fisiológico normal que, en la mayoría de los casos, se produce por la ausencia de una cresta alveolar debido a la ausencia de dientes. Los huesos se regeneran según la fuerza aplicada, los dientes realizan la función de mantener la altura del hueso. Al no haber dientes, el hueso alveolar no tiene nada que amortigüe la fuerza de la masticación y comienza la pérdida ósea, condición que empeora con el tiempo ⁽²⁸⁾.

2.2.3.5 Técnicas usadas para la elevación del seno

La primera referencia que existe sobre la colocación de un injerto óseo en el seno maxilar con fines implantológicos data del año 1976 por Tatum durante un congreso de implantología en Alabama, la elevación del piso de seno creando una ventana lateral. En un trabajo publicado por Boyne y James en 1980, en el que se describió por primera vez la utilización de hueso autólogo como material de relleno ⁽¹⁸⁾. Summers introdujo una técnica menos invasiva para elevar el suelo del seno maxilar en 1994, específicamente utilizando osteotómos ligeramente cónicos o redondos. La membrana de Schneider se levanta de la cresta alveolar mediante un osteótomo, colocando material de injerto que actúa como tapón hidráulico, reduciendo el riesgo de perforación de la membrana de Schneider durante la elevación del seno maxilar ⁽²⁹⁾.

2.2. 3.5.1 Técnica de ventana lateral

a-Tratamiento previo

Profilaxis con antibióticos para minimizar la contaminación bacteriana, evitar bacteriemias sistémicas y alcanzar concentraciones de antibiótico en sangre. ⁽³⁰⁾.

b- Pasos:

- La anestesia infiltrativa, bloqueando de los nervios palatinos superior y posterosuperior ⁽³¹⁾.
- Incisión crestal e incisiones verticales por vestibular en ambos lados mesial y distal, dependiendo del nivel de reflexión requerido ⁽³¹⁾.
- Elevar el colgajo a espesor total ⁽³¹⁾.
- Hacer la osteotomía para formar la ventana ⁽³¹⁾

- La osteotomía se puede preparar utilizando una pieza de mano de alta velocidad o dispositivos piezoeléctricos⁽³¹⁾

Hay 2 técnicas de preparación de la ventana. La técnica de fractura incompleta implica tocar la isla de hueso en el material del injerto para formar un techo, lo que no se puede lograr fácilmente en senos estrechos⁽³¹⁾.

La técnica de fractura completa permite la eliminación completa de la isla de hueso, lo que permite un mejor acceso a el seno. Para ambas técnicas, es importante elevar la membrana del seno lejos de la pared ósea circundante, asegurándose de alcanzar la pared medial para permitir un espacio horizontal adecuado para el material del injerto⁽³¹⁾.

- Se debe enviar material de injerto al espacio creado, llenándose toda el área⁽³¹⁾.
- Se debe cubrir la ventana con una membrana después de la colocación del injerto; da como resultado una mayor formación de hueso vital⁽³¹⁾.
- El último paso es el cierre del colgajo, para minimizar la contaminación del injerto por microorganismos orales⁽³¹⁾.

c-Tratamiento postoperatorio

- Se inyecta un corticoide como antiinflamatorio y se aplica hielo sobre la zona intervenida para reducir la inflamación⁽²⁵⁾.
- Indicación de antibióticos por 7 días para proteger la herida de una infección⁽²⁵⁾.
- No soplar por la nariz durante al menos por 3 semanas, ya que la presión retrasará o dañará la curación del seno maxilar⁽²⁵⁾
- Mantener la boca limpia para reducir el riesgo a la infección y promover la cicatrización rápida⁽²⁴⁾. Enjuague 60 segundos dos veces al día con una solución de gluconato de clorhexidina al 0,2%⁽³²⁾.

2.2.3.6 Indicaciones para la elevación de Seno Maxilar.

Lekholm y Zarb determinan:

- La condición general de salud del paciente: los pacientes con diabetes tipo 2, cuya enfermedad está bien controlada, pueden recibir todos los tratamientos

implantológicos que necesitan sin tener que cambiar su proceso de atención. Si el paciente no está bajo control, no se debe realizar tratamiento dental ⁽³³⁾.

- Condición local de la membrana, mucosa y los maxilares (el daño puede afectar la cicatrización del tejido) ⁽⁷⁾.
- Características de la zona que se va a operar. La cantidad y calidad ósea son factores importantes porque influyen en la planificación del tratamiento en la región posterior ⁽⁷⁾. La altura de la cresta alveolar residual es inferior a 8mm y el espesor de la cresta alveolar residual es inferior a 3 mm ⁽³⁴⁾.

2.2.3.7 Contraindicaciones para la elevación del seno maxilar

- Limitaciones anatómicas: dimensión horizontal insuficiente del seno ⁽³⁴⁾.
- Dento-Oclusales: distancia insuficiente o amplia entre los maxilares, relación intermaxilar desajuste, patología periapical asociada, enfermedad periodontal activa y no tratada ⁽³⁴⁾.
- Medicina interna: pacientes terminales, factores que reducen la supervivencia del injerto y contraindiquen el implante, embarazo y diabetes tipo 2 no controlada ⁽³⁴⁾.

III.- Metodología

3.1 Presentación de Caso Clínico

- a) Anamnesis:** Paciente P.R.D de sexo Masculino de 51 años de edad que acude a consulta el 06 de agosto del 2022, para realizarse tratamiento odontológico, el motivo de consulta fue: “Me faltan algunos dientes, ponme implantes” En los antecedentes refiere sufrir de Diabetes Mellitus tipo 2, para lo cual toma metformina 850 mg mañana y noche y Glibenclamida por la noche, refiere que sus padres también son diabéticos, refiere no ser hipertenso, ni sufrir enfermedad cardiovascular, ni alergias. Manifiesta que no va al dentista desde hace 7 meses donde se realizó limpieza y restauraciones dentales.
- b) Examen Clínico:** Se le realizó la observación y palpación de todos los tejidos extraorales e intraorales ubicando zonas edéntulas parciales, con presencia de reabsorción ósea.
- c) Exámenes complementarios:** Se le indico Tomografía Cone Beam, modelos de estudio y fotografías extraorales e intraorales.

d) Diagnóstico Definitivo:

- **Diagnóstico sistémico:** Paciente con Diabetes Mellitus tipo 2 con ABEG, ABEH, LOTEPE
- **Diagnóstico Estomatológico:**
 - **Periodontal:** Periodontitis generalizada estadio 1, Riesgo 2
Recesión gingival clase II de Miller
 - **Rehabilitación:** caries piezas 1,4 – 2,5 – 2,6
 - **Implantológico:**
 - Edéntulo parcial clase III de Kennedy
 - Rebordes edéntulos con pérdida ósea vertical, clase II de Seibert
 - Neumatización del seno maxilar cuadrante derecho.

e) Plan de tratamiento

Fase I Preventiva

- a) Fisioterapia oral; instrucción de higiene y motivación (Uso del cepillo dental, colutorio, hilo dental)
- b) Profilaxis dental, Detartraje y eliminación de factores retentivos de placa
- c) Aplicación de Flúor acidulado 1.23%

Fase II Restaurativa

a) Etapa Prequirúrgica

- Exámenes de Laboratorio: Glucosa, Tiempo de Coagulación y sangría.
- Planificación de la cirugía de implantes y elevación de seno maxilar
- Confección de una guía quirúrgica: se confecciona en el modelo de estudio.
- Profilaxis antibiótica (2 horas antes)

b) Etapa quirúrgica

- Elevación de seno maxilar altura pieza 15 con técnica de ventana lateral
- Colocación de sustituto óseo aloinjerto, dentro del espacio creado al elevar la membrana de Schneider.
- Colocación de membrana de colágeno reabsorbible.

- Colocación de implantes dentales, piezas 15, 16

c) Etapa Postquirúrgica

- Profilaxis antibiótica: Amoxicilina de 500 mg/ cada 8 horas /por 10 días
- Profilaxis antiinflamatoria: Naproxeno Sódico de 550 mg/ cada 8 horas/ por 5 días
- Mantenimiento con enjuague bucal de Clorhexidina a 0.12%/ cada 4 horas/ Por 15 días
- Rehabilitación provisional

Fase III de mantenimiento

- Evaluación de la evolución post quirúrgica
- Retiro de puntos de sutura a los 10 días
- Mantenimiento periodontal controles cada 3 meses el primer año, cada 6 meses partir del 2do año
- Toma de Radiografía de control a los dos meses, a los 6 meses y al año.
- Alta al año.

3,2 Materiales y Métodos

- **Obtención del consentimiento informado:**

Se le explicó al paciente el procedimiento y las posibles complicaciones de la cirugía, obteniéndose la firma de su consentimiento informado para el acto quirúrgico, así como también accedió a dar su autorización para su participación en el presente reporte clínico.

- **Al examen clínico:**

Se observó ausencia de las piezas 15,16 con reabsorción ósea moderada en la zona edéntula. Con la tomografía inicial se pudo clasificar la pérdida ósea en el grado II de Misch en la pieza 16 y grado III a nivel de la pieza 15; con una densidad D3.

El reborde residual de la pieza 15 era de 4,9 mm. Al comparar el examen clínico más el examen radiológico se determinó que se necesitaba ganar altura a nivel de la pieza 15 por deficiente tejido óseo y neumatización del seno maxilar, para poder realizar la colocación del implante dental.

Con el conocimiento de la elevación de seno maxilar con la técnica ventana lateral, que nos permite aumentar hueso en sentido vertical y la colocación inmediata del implante, se eligió usar esta técnica para el procedimiento quirúrgico de colocación de implantes. Con los resultados de los exámenes de laboratorio de glucosa y sangre, al evaluar una ligera alza de la glucosa, se recomendó al paciente llevar una dieta hipocalórica por una semana antes de la intervención quirúrgica.

- **Asepsia y antisepsia y preparación de los campos operativos:**

Se realiza la desinfección con yodopovidona al 7.5% en las áreas circundantes a la boca, región orofacial y enjuagatorio bucal con clorhexidina al 0.12% y luego el aislamiento del área quirúrgica con la instalación de un campo fenestrado. Se prepara y ordena la mesa quirúrgica usando campos quirúrgicos e instrumentos autoclavados.

- **Anestesia:**

En el procedimiento se utilizó anestesia infiltrativa local, con la aplicación de lidocaína con vasoconstrictor al 2% 1:80000, el primer paso fue bloquear la región quirúrgica con anestesia local infiltrativa y bloquear por vestibular el nervio alveolar posterior y medio y por palatino bloquear el nervio palatino superior y posterosuperior.

- **Incisión:**

Se realizó una incisión lineal supracrestal con bisturí N° 15 en la región distal de la pieza dental 13 hasta mesial de la pieza 17, seguida de incisiones liberantes bilaterales, comenzando por delante papila gingival hasta el final de la encía queratinizada, se realizó la elevación total del periostio con legra P24, quedando completamente expuesto el lecho quirúrgico

- **Fresado:**

Después de elevar el colgajo se procedió a realizar el fresado para la colocación del implante que reemplazará a las piezas 15, 16 iniciando con la pieza lanza, seguida de a fresa N°2,8 hasta 4mm de longitud del Kit Neo Sinuss All de la marca Neobiotech

- **Radiografía de control:**

Se procede a tomar una radiografía de control con pines de paralelismo, para comprobar el paralelismo entre ambas preparaciones y observar que la preparación de la pieza 1,5 no sobrepase hacia el seno maxilar. Certificado el paralelismo se procede a completar el fresado hasta la fresa 3,2 de diámetro, (no se completó el fresado hasta la fresa 3,7 por

la calidad de hueso tipo esponjoso) para recibir un implante de 4 mm con una longitud de 10mm en la pieza 1,6 y 4 mm de longitud en la pieza 1,5.

- **Osteotomía:**

Posteriormente se realiza la osteotomía para delimitar la ventana ósea, con la fresa C Reamer de 5 mm del Kit anteriormente descrito, a una velocidad de 1000 RPM, con abundante irrigación, introduciendo la fresa hasta desgastar la cortical ósea y dejar visible la membrana, podemos apoyarnos con topes de diferentes dimensiones que tiene dicho kit.

- **Desprendimiento de la membrana:**

Se realiza el desprendimiento de la membrana de Schneider con ayuda de instrumentos elevadores curvos que trae el kit, con cuidado sin perforar la membrana.

- **Material de Injerto:**

Luego de elevar la membrana se procede a rellenar la cavidad ósea con material de relleno óseo alógeno Raptos Syringe hidratado con suero fisiológico, bien condensado.

- **Membrana de Colágeno:**

Rellenado por completo la cavidad se procede a colocar la membrana de colágeno reabsorbible Neomen, sirviéndonos de barrera con el tejido conectivo para una mejor formación de hueso vital.

- **Colocacion de Implantes:**

Luego se continuó con la inserción de los implantes Neo CMI de 4mmde diámetro por 10mm de longitud de la marca Neobiotech, en las zonas de las piezas 15 y 16.

- **Sutura:**

Se continua con la liberación del periostio para aumentar la flexibilidad del colgajo y no quede tirante al momento de la sutura, para obtener una cicatrización de primera intención.

Se procede a suturar el colgajo con hilo sutura ácido pólíglicoico 4/0 con puntos simples

Toma de Radiografía de control.

- **Cuidado postoperatorio:**

El paciente tomó amoxicilina 500 mg tabletas una cada ocho horas durante diez días. Naproxeno Sódico 550mg una tableta cada ocho horas por cinco días. Enjuague bucal de clorhexidina a 0.12% durante 15 días. Las suturas se retiraron a los 10 días. El sitio quirúrgico se revisó cada dos semanas durante un periodo de dos meses. Luego los controles fueron cada 3 meses durante el primer año y cada 6 meses en el segundo año.

3.3 Matriz de Consistencia

Formulación del problema	Objetivos	Metodología
<p>Problema General</p> <ul style="list-style-type: none"> ¿Cuál es el manejo clínico y cuidados en la colocación de implantes más la elevación de seno con la técnica de ventana lateral, en un paciente diabético tipo 2? 	<p>Objetivos</p> <p>Objetivo General:</p> <ul style="list-style-type: none"> Mostrar el manejo clínico para la elevación de seno y colocación de implantes, en paciente diabético tipo 2. <p>Objetivos Específicos:</p> <ul style="list-style-type: none"> Mostrar el protocolo clínico para la elevación de seno y colocación de implantes, en paciente diabético tipo 2. Ejecutar la técnica de elevación de seno maxilar, técnica ventana lateral, más la colocación de implante dental. Mostrar el manejo clínico, para la atención de un paciente diabético tipo 2. 	<p>Plan de tratamiento</p> <p>Fase preventiva</p> <ul style="list-style-type: none"> Fisioterapia oral, motivación y educación al paciente. Destartraje y eliminación de factores retentivos de placa. Topicación con flúor acidulado al 1.23 % <p>Fase Restaurativa</p> <p>- Etapa Prequirúrgica:</p> <ul style="list-style-type: none"> Exámenes de laboratorio planificación de la cirugía de implantes y elevación de seno. Profilaxis antibiótica (2 horas antes de la cirugía) <p>- Etapa Quirúrgica:</p> <ul style="list-style-type: none"> Elevación de seno maxilar altura pieza 15 con técnica ventana lateral. Colocación de hueso alógeno dentro del espacio creado al elevar la membrana de Schneider. Colocación de membrana de colágeno reabsorbible. Colocación de implantes dentales en maxilar superior piezas 15, 16 <p>- Etapa Posquirúrgica</p> <ul style="list-style-type: none"> Profilaxis antibiótica (10 días) Confección de provisional Fase de Mantenimiento Evaluación de la evolución post quirúrgica Mantenimiento periodontal controles cada 3 meses el primer año, cada 6 meses partir del 2do año Toma de Radiografía de control a los dos meses, a los 6 meses y al año. Alta al año.

3.4 Principios Éticos ⁽³⁵⁾

Para el desarrollo del presente trabajo se tomó en cuenta el Reglamento de Integridad Científica en la Investigación, Versión 001, actualizado por Consejo Universitario con Resolución N° 1419-2023-CU-ULADECH Católica de fecha 26 de octubre del 2023.

Basado en el Capítulo III: Principios y Lineamientos

Artículo 5 de principios éticos

Para todas las actividades de investigación realizadas en la ULADECH, los principios éticos que la rigen son:

- **Respeto y protección de los derechos de los intervinientes:** Se respeta su dignidad, privacidad y diversidad cultural
- **Cuidado del medio ambiente:** respetando el entorno, protección de especies y preservación de la biodiversidad y naturaleza.
- **Libre participación por voluntad propia voluntad:** Estar informado de los propósitos y finalidades de la investigación en la que participan de tal manera que se exprese de forma inequívoca su voluntad libre y específica.
- **Beneficencia, no maleficencia:** durante la investigación y con los hallazgos encontrados asegurando el bienestar de los participantes a través de la aplicación de los preceptos de no causar daño, reducir los efectos adversos posibles y maximizar los beneficios.
- **Integridad y Honestidad:** que permita la objetividad, imparcialidad y transparencia en la difusión responsable de la investigación.
- **Justicia:** a través de un juicio razonable y ponderable que permita la toma de precauciones y limite los sesgos, así también, el trato equitativo con todos los participantes.

IV Resultados

4.1 Resultados

- De acuerdo a la observación clínica y radiológica se decidió ejecutar el plan de tratamiento de colocación de implantes con elevación de seno con técnica ventana lateral en un paciente diabético bien controlada su glucemia, llegando a los resultados:
- El manejo clínico para la atención del paciente diabético al colocar implantes implica tener: La glucemia en niveles óptimos para evitar complicaciones como hemorragias e infecciones.
- El protocolo clínico para la elevación de seno maxilar, usando los aditamentos del Kit Neo Sinus All, permitió un trabajo preciso y con menos tiempo quirúrgico; que evitó que el paciente se estresara y mantuviera su glucosa en niveles estables.
- Al ejecutar la técnica de elevación de la membrana de Schneider y la regeneración ósea de la cavidad, permitió ganar tejido óseo en vertical que junto con el remanente del tejido alveolar de 4.9 mm, permitió colocar el implante en el mismo acto quirúrgico.
- Se logró una buena estabilidad primaria del implante con 30 N de torque.
- El manejo clínico de profilaxis antibiótica y uso de enjuagues con clorhexidina al 0,12 %. Mantuvieron una buena cicatrización libre de infección, tanto del implante, cómo del injerto óseo de elevación de seno.
- Se puede predecir una buena supervivencia del implante en boca.

4.2 Análisis de los resultados

El objetivo del desarrollo del caso clínico fue mostrar el manejo clínico y técnico en la colocación de implantes con elevación de seno maxilar con técnica de ventana lateral en un paciente diabético, en el desarrollo se ha demostrado ser una técnica precisa que nos asegura el éxito de la colocación de los implantes. En los antecedentes tenemos los resultados de diferentes autores. **Morales D, Contreras L, Rodríguez M.**⁽⁹⁾. (México, 2016) en su estudio nos indica que la elevación del piso del seno maxilar proporciona una cresta adecuada para la colocación del implante. **Nasser N, Jiménez A, Natos N, et al.**⁽¹⁰⁾ (Madrid, España, 2018) en su estudio mostraron un 100% de supervivencia y éxito de colocación de implantes con ganancia ósea de 4,8mm tras elevación del seno maxilar, concluyendo que es una técnica exitosa. **Rondón J,**

Ortiz J, Jiménez A. ⁽⁵⁾ (España 2020) en su estudio mostraron que la tasa de supervivencia del implante de 95,8%, mostrando que el tratamiento con implantes en pacientes diabéticos es un método de tratamiento eficaz, sin diferencias entre diabéticos y no diabéticos. **Chauca L, Miranda J, Carpio C.** ⁽¹¹⁾ (Guayaquil, Ecuador, 2020) en su reporte de un caso clínico tuvo una elevación de seno maxilar efectiva, mediante la técnica de ventana lateral en pacientes con baja altura del hueso alveolar en la región posterior del maxilar, concluyendo que es una técnica segura y predecible en el tiempo. **Jiménez F, Abril E, Montaña L** ⁽¹²⁾. (Bogotá, Colombia, 2021) en su estudio Posicionamiento de implantes dentales simultáneos a la elevación de seno maxilar en rebordes con resorción severa. Tuvo un periodo de seguimiento de 24 meses. Tuvo un buen diagnóstico, manejo quirúrgico adecuado, la colaboración del paciente y los controles periódicos, resultan en una técnica segura, que proporciona estabilidad de los tejidos periimplantares. **Jiménez F, Ríos N.** ⁽¹³⁾ (Bogotá, Colombia, 2022) en su estudio Elevación de seno maxilar sin injerto y colocación simultánea de implante dental. La elevación de seno maxilar e implante dental simultáneo sin injerto se asocian con la reducción de la morbilidad quirúrgica, menor probabilidad de procesos infecciosos y menor costo de la cirugía. Por lo tanto, puede considerarse una alternativa quirúrgica para la colocación de implantes en el maxilar posterior superior debido a deficiencias óseas verticales, independientemente de la técnica (lateral o transalveolar). **Anitua E.** ⁽¹⁴⁾ (España, 2022) en su estudio, Elevación de seno transcrestal con implantes cortos versus elevación de seno convencional con ventana lateral. Concluyeron que ambos tipos de abordaje son suficientemente seguros y predecibles como para ser tomados en consideración, aunque, si es posible, se reducirá el número de cirugías y la morbilidad de las mismas para generar una mejor evolución de los pacientes. Debemos tener en cuenta que, actualmente, las técnicas como los implantes cortos y la elevación crestal son de elección, pero que la elevación por abordaje lateral sigue siendo una técnica a tener en cuenta y presenta sus indicaciones. **Sigcho R, Cedeño A, Sánchez R.** ⁽¹⁵⁾. (Ecuador 2022) en su estudio del manejo de pacientes diabéticos que presentan enfermedad periimplantaria, identificó que uno de los aspectos más importantes es realizar cuidados preventivos para el desarrollo de la enfermedad. El cuidado y manejo de la periimplantitis evitará el empeoramiento del control glucémico y controlar la diabetes evitará que las infecciones periimplantarias empeoren. **Ramos E, De Brito J, Valeriano H, et al.** ⁽¹⁶⁾ (Brasil, 2022) en su estudio de oseointegración en pacientes diabéticos, resolvieron que no existe consenso entre los artículos analizados, sobre los

mecanismos biológicos de la diabetes y sus efectos a nivel óseo respecto a los implantes, recomienda realizar más investigaciones sobre este tema, concluyendo que no hay contraindicación absoluta para la colocación del implante, siempre que el nivel de azúcar en el paciente esté controlado. **Sacoto A, Oviedo D, Inga X, et al.** ⁽²⁾ (Ecuador, 2023) en su estudio supervivencia de implantes dentales en pacientes diabéticos, mostró que no había diferencia en la tasa de supervivencia del implante entre pacientes diabéticos controlados y pacientes sanos, pero si hubo una diferencia significativa entre pacientes diabéticos no controlados y pacientes diabéticos controlados.

V Conclusiones

Se puede concluir que la colocación de implantes dentales en pacientes diabéticos tiene muchas probabilidades de éxito, siempre que el paciente tenga bien controlada su glucosa en sangre. El uso de enjuagatorios y profilaxis antibiótica es importante en este tipo de pacientes porque reduce una complicación por infección.

Se ha ejecutado el manejo clínico de la colocación de los implantes respetando el protocolo que establece la técnica. Usando el implante Neobiotech (coreano) como morse de 4mm de diámetro por 10mm de longitud.

La técnica de ventana lateral para la elevación de la membrana de Schneider nos ayuda a ganar hueso en posición vertical para una futura colocación de implantes, en el sector posterior del maxilar, zona considerada como un factor de riesgo, por su calidad de hueso muy esponjoso y poco tejido alveolar óseo, ya sea por reabsorción ósea o por neumatización del seno maxilar. Se realizó la técnica usando el kit Sinus All de la marca Neobiotech, siguiendo el protocolo de la casa comercial, utilizamos injerto óseo (aloinjerto) y membrana de colágeno reabsorbible. El uso de esta técnica es predecible y eficaz.

El manejo clínico para el éxito de la atención dental y periimplantaria en pacientes diabéticos tiene que ir de la mano con una buena historia clínica, exámenes auxiliares como la hemoglobina glucosilada (menor de 7), un buen protocolo quirúrgico y sobre todo una buena concientización y educación al paciente sobre tener una buena higiene, una dieta equilibrada y cuidados dentales rutinarios, para evitar infecciones que nos pueda llevar a una periimplantitis.

Aspectos Complementarios Recomendaciones

A los especialistas en Implantología dental, para que utilicen esta técnica cuando tengan pacientes con poca cresta alveolar en la zona posterior de los maxilares, altura menor de 6 mm, realicen este procedimiento de elevación de la membrana de Schneider por técnica de ventana lateral, por ser una técnica predecible y muy eficaz para la ganancia de altura del hueso, para la colocación futura del implante dental.

A los Odontólogos y especialistas, deben realizar cuidados preventivos y educación al paciente, así como pruebas de laboratorio como la hemoglobina glucosilada antes de realizar cualquier tratamiento en pacientes con diabetes Mellitus, para evitar complicaciones.

Referencias Bibliográficas

1. Pérez A, Pérez J, Díaz Y, et al. Revisión bibliográfica sobre la implantología: causas y complicaciones. Rev. Electrón.2020; 42 (2)
http://scielo.sld.cu/scielo.php?script=sci_arttext&pid=S1684-18242020000201713
2. Sacoto A, Oviedo D, Inga X, et al. Supervivencia de implantes dentales en pacientes diabéticos: Revisión Sistemática. Revista de la Facultad de Odontología Universidad Católica de Cuenca. 2023; 33(1):23
https://www.researchgate.net/publication/369959547_Supervivencia_de_implantes_dentales_en_pacientes_diabeticos_Revisión_Sistemática_Survival_of_dental_implants_in_diabetic_patients_Systematic_Review
3. Resnick R. Misch. Implantología contemporánea. 4 edición. España: Elsevier; 2021
4. Centro Nacional de Epidemiología, Prevención y Control de Enfermedades del Ministerio de Salud. El 96,5% de la población diagnosticada con diabetes tiene diabetes tipo 2. Perú 2022
<https://www.dge.gob.pe/portalnuevo/informativo/prensa/cdc-peru-el-965-de-lapoblacion-diagnosticada-con-diabetes-tiene-diabetes-tipo-2/>
5. Rondón J, Ortiz I, Jiménez A, Matos N, España A, Monsalve L, Velasco E. El tratamiento en pacientes con diabetes. Un estudio comparativo a 7 años. Av Odontoestomatol. 2020; 36(2)
<https://scielo.isciii.es/pdf/odonto/v36n2/0213-1285-odonto-36-2-81.pdf>
6. Correa-Rivas K, Vela-Carrillo M, García A. Osteointegración de implantes en pacientes diabéticos. Rev. Esp. Med. Quir. 2020; 25
https://scholar.archive.org/work/arrsjsdynjdfha2gyoj2iotliy/access/wayback/https://www.remq-issste.com/files/remq_20_25_1_064-070.pdf
7. Briceño J, Estrada J. Elevación de piso de seno maxilar: consideraciones anatómicas y clínicas. Revisión de literatura. Univ Odontol 2012;31(67):27-55
<https://revistas.javeriana.edu.co/index.php/revUnivOdontologica/article/view/4341>
8. Orión A, Sanz J, Mateo M, et al Profilaxis antibiótica en implantología oral. Revista Española de cirugía oral y maxilofacial. 2019;41(2).

http://scielo.isciii.es/scielo.php?script=sci_arttext&pid=S1130-05582019000200007

9. Morales D, Contreras Rodríguez M. Tratamiento implantológico en paciente con periodontitis agresiva asociada a diabetes mellitus. Reporte de caso clínico. Revista Odontológica Mexicana, 2016; 20(1), 33-58.
http://www.scielo.org.mx/scielo.php?script=sci_arttext&pid=S1870-199X2016000100033
10. Nasser N, Jiménez A, Natos N, et al. El tratamiento con implantes mediante la elevación transcrestal del seno maxilar. Un estudio a 3 años. Scielo Analytics 2018; 34(3), 151158.
http://scielo.isciii.es/scielo.php?script=sci_arttext&pid=S0213-12852018000300006
11. Chauca L, Miranda J, Carpio C, Salavarría M. Levantamiento de seno maxilar con técnica de ventana lateral más colocación de implante dental. Reporte de un caso. Rev Científica UOD. 2020; 8 (1) <https://revistacientificauod.files.wordpress.com>
12. Jiménez F, Abril E, Montaña L. Posicionamiento de implantes dentales simultáneos a la elevación de seno maxilar en rebordes con reabsorción severa. Revista Cubana de Odontología, 2021:58 (3).
https://r.search.yahoo.com/_ylt=AwrirwOOSahlQi0C2TJ7egx.;_ylu=Y29sbwNiZjEEcG9zAzQEEdnRpZAMEc2VjA3Ny/RV=2/RE=1705583119/RO=10/RU=http%3a%2f%2fscielo.sld.cu%2fscielo.php%3fscript%3dsci_pdf%26pid%3dS0034-75072021000300013%26lng%3des/RK=2/RS=Q1yOEES86cFb3Ffx.DCXGkHxq3o-
13. Jiménez F, Ríos N. Elevación de seno maxilar sin injerto y colocación simultánea de implante dental. Revista Cubana de Estomatología, 2022:59 (2).
https://r.search.yahoo.com/_ylt=AwrE_xIfsqhIPp0BPzF7egx.;_ylu=Y29sbwNiZjEEcG9zAzEEEdnRpZAMEc2VjA3Ny/RV=2/RE=1705583264/RO=10/RU=http%3a%2f%2fscielo.sld.cu%2fscielo.php%3fscript%3dsci_arttext%26pid%3dS0034-75072022000200013/RK=2/RS=ghgO4JJKG5uPG1_0d3uPRwgvvWxY-
14. Anitua E. Elevación de seno transcrestal con implantes cortos versus elevación de seno convencional con ventana lateral. Gaceta Dental, 2022: 351

https://r.search.yahoo.com/_ylt=Awr.wTX2sqhIUbEC6CB7egx.;_ylu=Y29sbwNncTEEcG9zAzEEdnRpZAMEc2VjA3Ny/RV=2/RE=1705583479/RO=10/RU=https%3a%2f%2fundacioneduardoanita.org%2fwp-content%2fuploads%2f2022%2f11%2felevacion-seno-transcrestal-implantes-cortos-vs-elevacion-convencional-ventana-lateral-gaceta-dental.pdf/RK=2/RS=mHyof6DKX1Wfddo_s1tWWMnpBEk-

15. Sigcho C, Cedeño-Zambrano A, Sánchez R, et al. Manejo de pacientes diabéticos que presentan periodontitis. *Polo del conocimiento*. 2022; 7(5): 1594-1616
<https://dialnet.unirioja.es/descarga/articulo/9042614.pdf>
16. Ramos E, De Brito J, Valeriano H, et al. Diabetes Mellitus y sus implicaciones en la osteointegración de implantes dentales: Revisión sistematizada de literatura. *Investigación de salud*. 2022. 11(1):113-117
<https://doi.org/10.21270/archi.v11i1.5545>
17. Smiles Perú Blog. Implantes Dentales, prótesis fija sobre implantes dentales, coronas sobre implantes atornilladas y cementadas. Perú; 2020
<https://www.smilesperu.com/es/blog/item/category/protesis-sobre-implantes-dentales/>
18. Solano P, Ortiz-Vigón A, Bascones A. Concepto actual de la patogénesis de la periimplantitis y el papel que ocupan las bacterias. *Av Periodon Implantol*. 2017; 29 (1):3142
http://scielo.isciii.es/scielo.php?script=sci_arttext&pid=S1699-65852017000100004
19. Wagner J, Spille J, Wiltfang J, et al. Revisión sistemática sobre diabetes mellitus e implantes dentales: una actualización. *Revista internacional de implantología*. 2022;8 (1)
<https://revistas.ucsm.edu.pe/ojs/index.php/veritas/article/download/339/257/>
20. Fuertes Eva. *Prótesis sobre implantes*. España. Editorial Síntesis. 2017

21. Guevara L, Falcón B, Flores N, et al. Diabetes Mellitus como factor de riesgo de periimplantitis. Revista Odontológica Basadrina. 2021;5(1):59-65
https://www.researchgate.net/publication/352481803_Diabetes_mellitus_como_factor_de_riesgo_de_la_periimplantitis
22. Fonseca D, Parada F, Carvajal M, Sepúlveda C. Rev. Asoc. Odontol. Argent. 2021; 109 (1)
https://raoa.aoa.org.ar/revistas/revista_fulltext?t=80&d=manejo_odontol%C3%B3gico_del_paciente_diab%C3%A9tico_revisi%C3%B3n_narrativa&volumen=109&numero=1/
23. Palma E, Arenas M, Gonzales F, et al Influencia de la Diabetes Mellitus en el tratamiento ortodóncico. Revisión de la literatura. Av Odontostomatol. 2022; 37 (3)
http://scielo.isciii.es/scielo.php?script=sci_arttext&pid=S0213-12852021000300005
24. Michaeli E, Weinberg I, Nahlieli. Implantes dentales en un paciente diabético: consideraciones sistémicas y de Rehabilitación. 2010;23 (7)
<https://www.elsevier.es/es-revista-quintessence-9-articulo-implantes-dentales-unpacientediabetico-X0214098510555033>
25. Martin V. Técnica de injerto de seno maxilar y su aplicación en implantología. España: Elsevier; 2005 <http://librodigital.sangregorio.edu.ec/librosusgp/02492.pdf>
26. Heit O. Anatomía del seno maxilar. Importancia clínica de las arterias antrales y de los septum. 2017; 161:6-10 https://www.coer.org.ar/descargas/2017_SenoMax.pdf
27. Eloy P, Nolleaux M, Bertrand B. Fisiología de los senos paranasales. 2005;34 (3):1-11
https://www.researchgate.net/publication/257674638_Fisiologia_de_los_senos_paranasales
28. Barzola J, Gómez. L. Prevalencia de la neumatización del seno maxilar mediante CBCT en centros radiológicos. Guayaquil. Rev Cient Especialidades Odontológicas [Internet]. 2022; 5 (2).
<https://revistas.ug.edu.ec/index.php/eoug/article/view/1568>
29. Carcelen M, Gómez L. Tipos de piso de seno maxilar según Misch usando tomografías Cone Beam. 1ra ed. Ecuador. Grupo Compás; 2017. p 46
<http://142.93.18.15:8080/jspui/bitstream/123456789/174/1/libro.pdf>

30. Orión A, Haider A, García A, et al. Factores de riesgo en implantología oral. Revisión de literatura. Revista Española de Odontología de Implantes. 2018;22 (1)
<https://www.researchgate.net/publication/323258563> Factores de riesgo en Implantología Oral Revisión de la literatura
31. Nieto N, Hernández D. Elevación de piso del seno maxilar. Odontogenesis. 2022
<https://www.odontogenesis.com.mx/elevacion-de-piso-del-seno-maxilar/>
32. Bascones A, Morante S. Antisépticos orales. Revisión de la literatura perspectiva actual. Avances en periodoncia. 2006;18 (1)
http://scielo.isciii.es/scielo.php?script=sci_arttext&pid=S1699-65852006000100004
33. Cardozo E, Pardi G. Consideraciones a tomar en cuenta en el manejo odontológico del paciente con diabetes mellitus. Acta Odontol Venez. 2003;41(1)
http://ve.scielo.org/scielo.php?script=sci_arttext&pid=S0001-63652003000100010
34. Avilés S, Hermida P, Pineda D. Elevación de seno maxilar con técnica de ventana lateral y rehabilitación implanto protésica: reporte de caso. 2020; 9 (12)
<https://revistas.javeriana.edu.co/index.php/revUnivOdontologica/article/view/4341>
35. Reglamento de Integridad Científica en la Investigación. actualizado por consejo universitario con resolución N° 1419- 2023-CU-ULADECH CATÓLICA, de fecha 26 de octubre del 2023

Anexos

Anexo 1 consentimiento informado



UNIVERSIDAD CATÓLICA LOS ÁNGELES
DE CHIMBOTE

CONSENTIMIENTO INFORMADO

Título del caso clínico: Colocación de implantes con elevación de seno maxilar mediante la técnica ventana lateral en un paciente diabético tipo 2. Reporte de un caso

Investigador (a): Meza Dianderas, Sonia Bertha

Propósito del estudio: Estamos invitando a participar en un trabajo de caso clínico que tiene como objetivo de Mostrar la técnica, el manejo clínico y la evolución clínica de la colocación de 2 implantes con elevación de seno maxilar en un paciente diabético, tipo 2. Este es un estudio desarrollado por investigadores de la Universidad Católica Los Ángeles de Chimbote.

Procedimientos:

Si usted acepta se le realizará lo siguiente

1. Llenar la ficha de consentimiento informado

Riesgos: He sido informado sobre los procedimientos en los que se participará y se me explico que mi salud no correrá ningún riesgo.

Confidencialidad:

Nosotros guardaremos la información sin nombre alguno. Si los resultados de este seguimiento son publicados, no se mostrará ninguna información que permita la identificación de los participantes del estudio.


Derechos del participante:


Si usted decide participar en el caso clínico, podrá retirarse de éste en cualquier momento, o no participar en una parte del estudio sin daño alguno. Si tiene alguna duda adicional, por favor pregunte al personal del estudio o llame al número telefónico: 940213763

Si tiene preguntas sobre los aspectos éticos del estudio, puede contactar con el Comité Institucional de Ética en Investigación de la Universidad Católica Los Ángeles de Chimbote. Una copia de este consentimiento informado le será entregada.

DECLARACIÓN Y/O CONSENTIMIENTO

Acepto voluntariamente participar en este caso clínico, comprendo de las actividades en las que participará si ingresa al trabajo del caso clínico, también entiendo puedo decidir no participar y que puede retirarme del estudio en cualquier momento.


Nombres y Apellidos Participante Fecha y Hora
28/08/2022
3.00 pm.


Nombres y Apellidos Investigador Fecha y Hora
28/08/2022
3.00 pm.



UNIVERSIDAD CATÓLICA LOS ANGELES
DE CHIMBOTE

CONSENTIMIENTO INFORMADO PARA IMPLANTES DENTALES

Yo Pedro Rodríguez Durand (como paciente), con DNI
No. 15356269, mayor de edad, y con domicilio en Km. Los Diamantes
San Vicente Canete Celular 952327567

DECLARO

Que el Cirujano Dentista Sonia Meza Dianderas

me ha explicado que el propósito de la intervención es la reposición de los dientes perdidos mediante la fijación de tornillos o láminas al hueso, y posteriormente la colocación de un/os pilar/es metálico/s que soportará las futuras piezas dentales artificiales. He sido informado/a de otras alternativas de tratamiento mediante la utilización de prótesis convencionales.

Para llevar a cabo el procedimiento se aplicará anestesia, de cuyos posibles riesgos también he sido informado/a.

Igualmente, se me ha informado de que existen ciertos riesgos potenciales en toda intervención quirúrgica realizada en la boca, concretamente:

1. Alergia al anestésico, antes, durante o después de la cirugía.
2. Molestias, hematomas e inflamación postoperatoria, durante los primeros días.
3. Sangrado.
4. Infección postoperatoria que requiera tratamiento posterior.
5. Lesión de raíces de dientes adyacentes.
6. Lesión nerviosa que provoque hipoestesia o anestesia del labio inferior, superior, mentón, dientes, encía y/o de la lengua, que suele ser transitoria y excepcionalmente permanente.
7. Comunicación con los senos nasales o con las fosas nasales.
8. Aspiración o deglución de algún instrumento quirúrgico de pequeño tamaño.
9. Desplazamiento del implante a estructuras vecinas.
10. Rotura de instrumentos.

Los implantes han sido utilizados ampliamente en todo el mundo, desde hace más de 25 años y es un procedimiento considerado seguro por la comunidad internacional, pero se me ha explicado que aunque la técnica se realice correctamente, existe un porcentaje de fracasos entre el 8 y el 10 por ciento. He sido informado de las complicaciones potenciales de este procedimiento quirúrgico, que incluye además de las anteriores

1. Dehiscencia de sutura y exposición del implante.
2. Falta de integración del implante con el hueso que lo rodea, con la consiguiente pérdida precoz o tardía del/los implante/s, y la posible planificación de la prótesis planificada.
3. Imposibilidad de colocar un implante en la localización prevista, por las características de hueso remanente.
4. En casos excepcionales, con atrofia importante ósea, puede producirse una fractura mandibular, que requiera tratamiento posterior.
5. Fractura del implante o de algún componente de la prótesis.
6. Complicaciones inherentes a la prótesis dental, no cumpliendo las expectativas estéticas, dificultad para la fonación, etc.

Entiendo que el tratamiento no concluye con la colocación del implante, sino que será preciso visitar periódicamente al facultativo y seguir escrupulosamente las normas de higiene que me ha explicado.

He comprendido lo que se me ha explicado por el facultativo de forma clara, con un lenguaje sencillo, habiendo resuelto todas las dudas que se me han planteado, y la información complementaria que le he solicitado.

Me ha queda claro que en cualquier momento y sin necesidad de dar ninguna explicación, puedo revocar este consentimiento.

Estoy satisfecho con la información recibida y comprendido el alcance y riesgos de este tratamiento, y en por ello,

DOY MI CONSENTIMIENDO, para que se me practique el tratamiento de implantes.

En Chimbote, a 28 de Agosto de 2022



El Paciente o
Representante Legal



El Cirujano Dentista
COP 12686

Anexo 2. Instrumento de recolección de datos (Historia clínica)
Fotografías Extraorales



Figura 1 Fotografía frontal en reposo

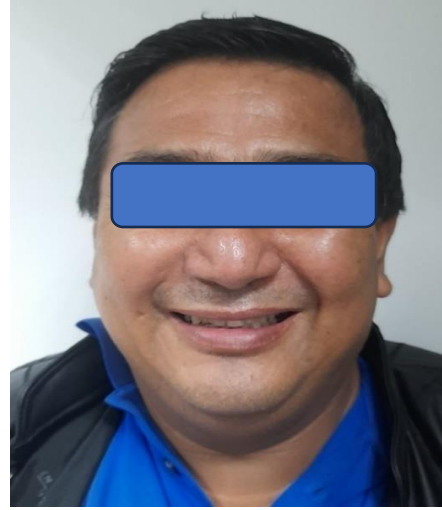

Figura 2 Fotografía frontal sonriendo

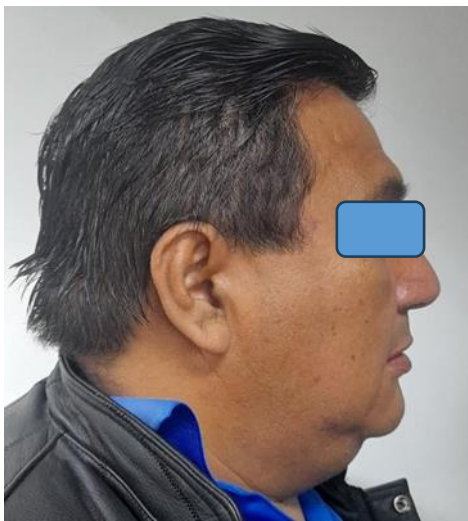

Figura 3 Fotografía de perfil

Fotografías Intraorales

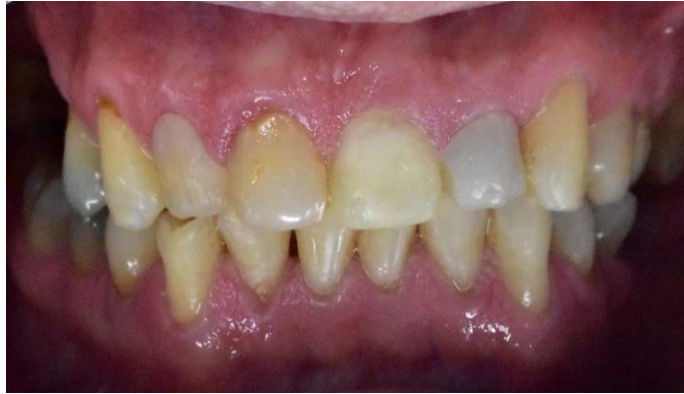

Figura 4 Fotografía de las arcadas en oclusión

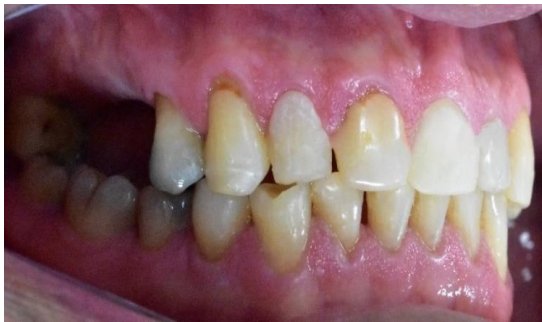

Figura 5 Vista lateral derecha

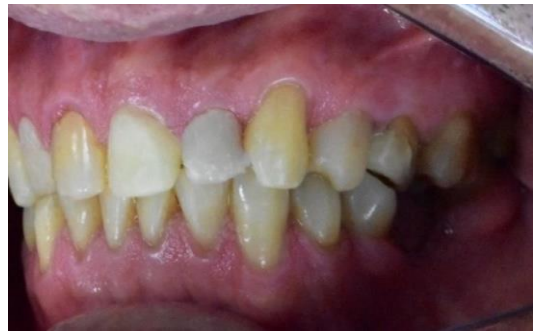

Figura 6 Vista lateral izquierda

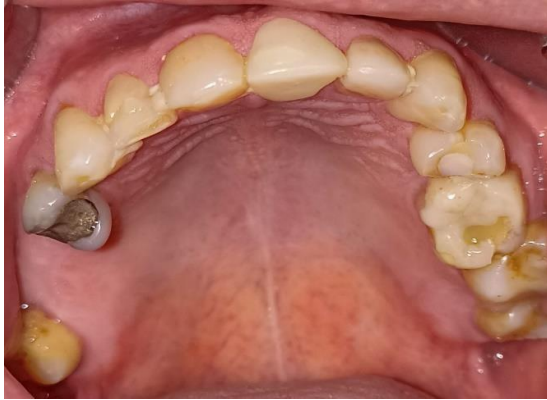

Figura 7 Arcada superior

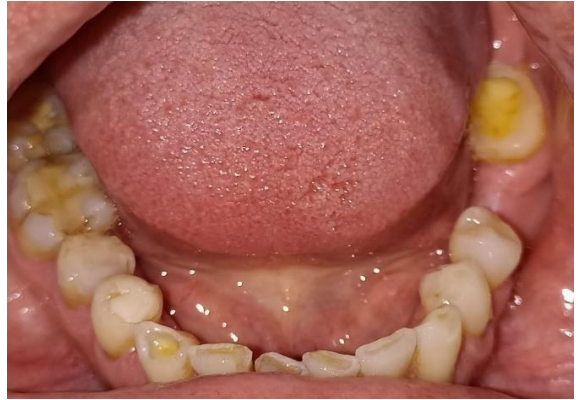

Figura 8 Arcada inferior

Tomografía

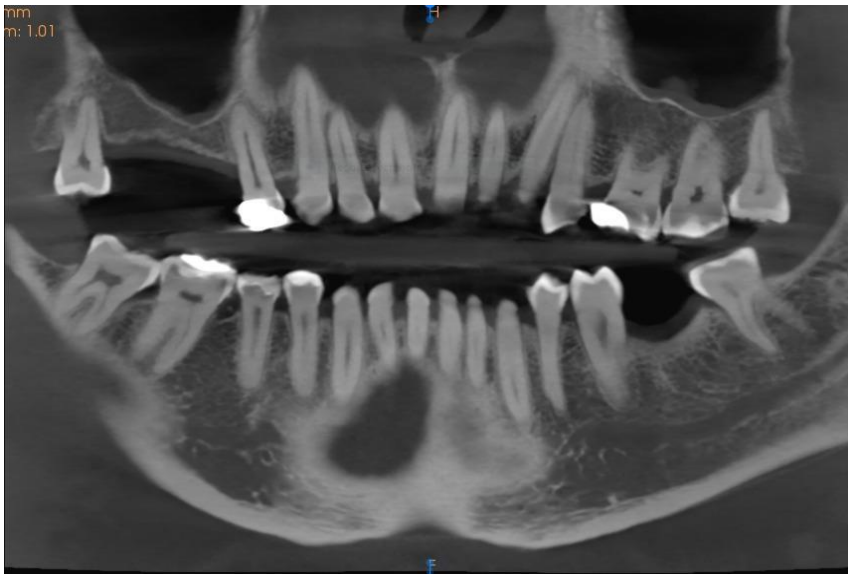


Figura 9 Corte Panorámico donde se observa el borde residual óseo reducido de la pieza 15

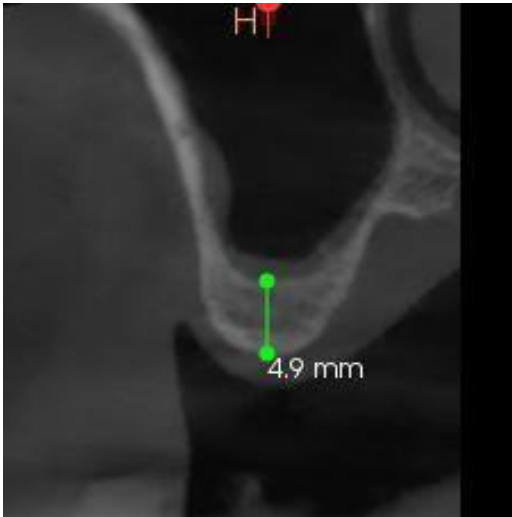


Figura 10 Corte sagital vertical pieza 15
altura 4,9

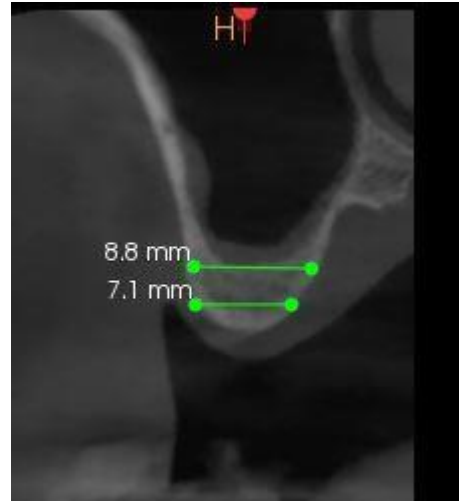

figura 11 corte sagital con la medida
horizontal pieza 15

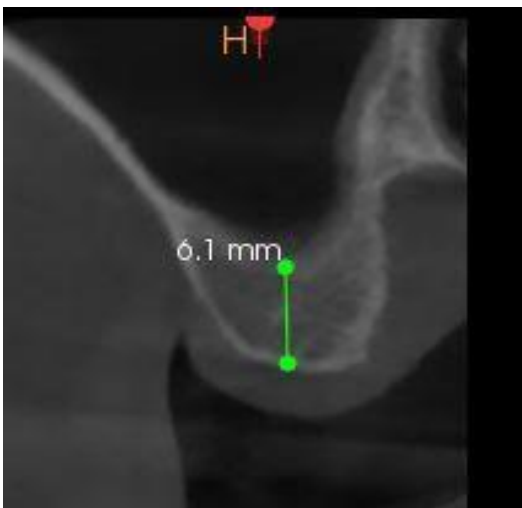

Figura 12 Corte sagital con la medida
Vertical de la pieza 16

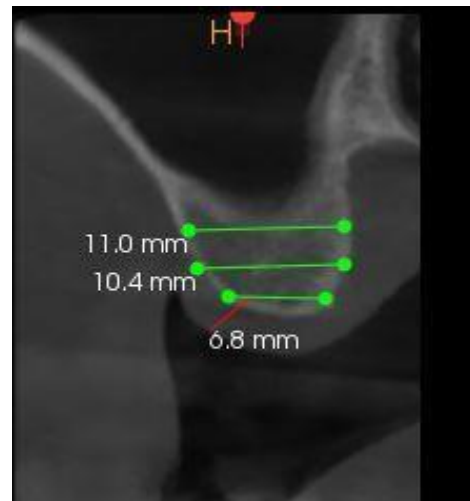


Figura 13 Corte sagital con la medida
horizontal de la pieza 16

Exámenes de laboratorio

DiagnoSalud
Cañete
LABORATORIO CLINICO
Un nuevo concepto en prevención y asistencia médica

Virgen De la Puerta
Consultorio Médico

MEDICINA GENERAL
 F. FISIOLÓGICAS
 F. ANALÍTICAS
 F. TÓXICO

NOMBRE: PEDRO RODRIGUEZ DURAN
 MUESTRA: Sangre (Suero)
 INDICACIÓN: Particular

EDAD: 51 Años
 FECHA: 23/06/22

	RESULTADO	VALORES REFERENCIALES
GLUCOSA	: 189 mg/dl.	70 a 110 mg/dl.

TIEMPO DE COAGULACIÓN : 11' 55"
 Valor referencial: 5' - 11'

TIEMPO DE SANGRIA : 2' 51"
 Valor referencial: 1' - 4'

ALEX PADILLA AYLLON
LABORATORIO CLINICO

Urb. Ramos Larrea Mz. "G" Lt 02 (Frente de Maternidad)
 Av. Ramos N° 209 1er. Cuadra Imperial - Cañete

Cel: 966530774
 Toma de muestra a domicilio

Figura 14

DiagnoSalud
Cañete
LABORATORIO CLINICO
Un nuevo concepto en prevención y asistencia médica

Virgen De la Puerta
Consultorio Médico

MEDICINA GENERAL
 F. FISIOLÓGICAS
 F. ANALÍTICAS
 F. TÓXICO

NOMBRE: PEDRO RODRIGUEZ DURAN
 MUESTRA: Sangre
 INDICACIÓN: Particular

EDAD: 51 Años
 FECHA: 23/06/22

HEMOGRAMA DE SCHILLING		VALORES REFERENCIALES
RESULTADOS		
Hematies	: 4'390,000 x mm ³	4 200 000 a 6 200 000 x mm ³
Leucocitos	: 7,900 x mm ³	5 000 a 10 000 x mm ³
Hematocrito	: 40 %	37 a 50 %
Hemoglobina	: 13.1 gr/dl	12 a 16 gr/dl
Plaquetas	: 251 000 gr/dl	150 000 a 450 000 mm ³

RECuento DIFERENCIAL		VALORES RELATIVOS (%)
RESULTADOS		
Neutrofilo	: 52 %	
Abastionados	: 00 %	3-5 %
Segmentados	: 52 %	55-65 %
Eosinofilo	: 03 %	0,5-4,0 %
Basofilo	: 00 %	0-0,5 %
Monocitos	: 09 %	4-8 %
Linfocitos	: 36 %	25-35 %

ALEX PADILLA AYLLON
LABORATORIO CLINICO

Urb. Ramos Larrea Mz. "G" Lt 02 (Frente de Maternidad)
 Av. Ramos N° 209 1er. Cuadra Imperial - Cañete

Cel: 9571 788 646
 Toma de muestra a domicilio

Figura 15

Procedimiento quirúrgico

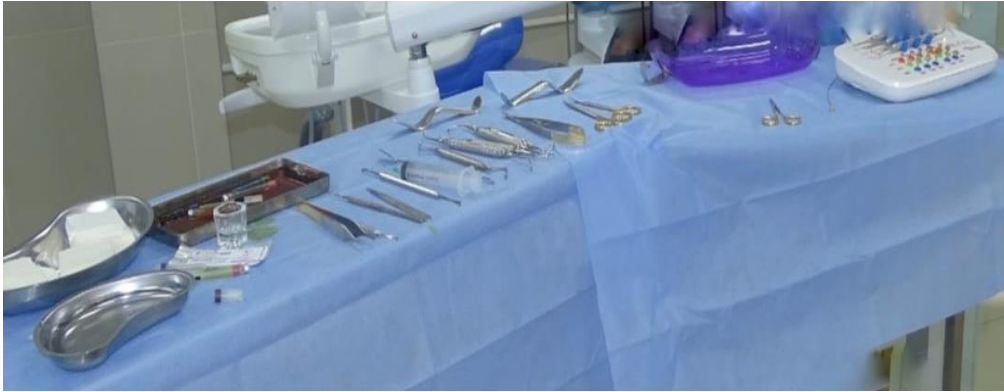

Figura 16 mesa quirúrgica



Figura 17 Kit Sinus All y del implante Neo CMI IS active fixture

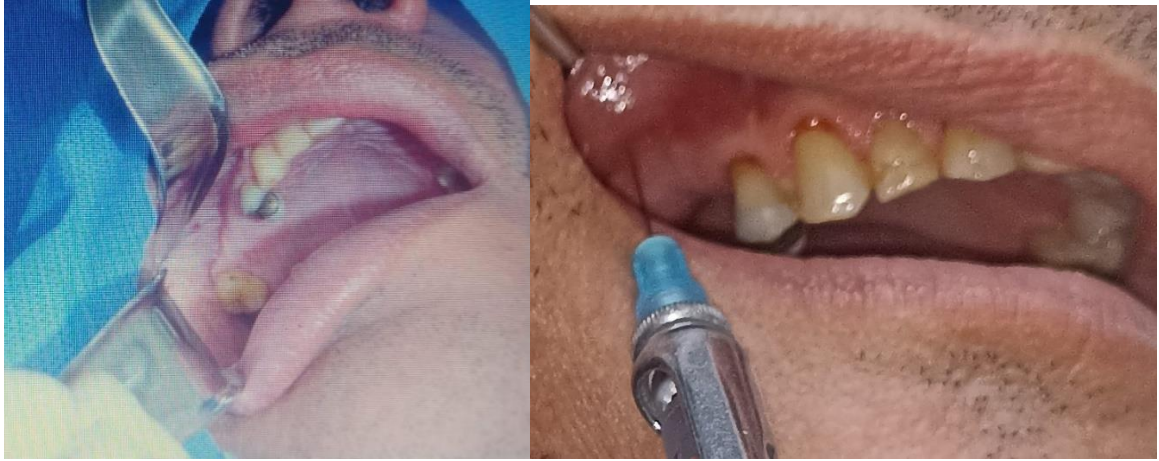


Figura 18 zona edentula a colocar implantes. Anestesia infiltrativa

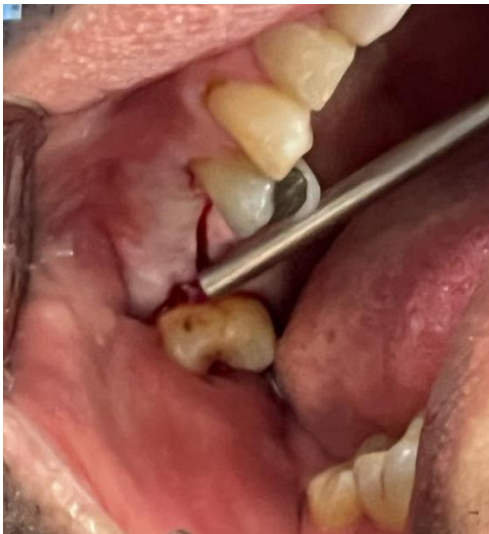

Figura 19 Incisión crestal

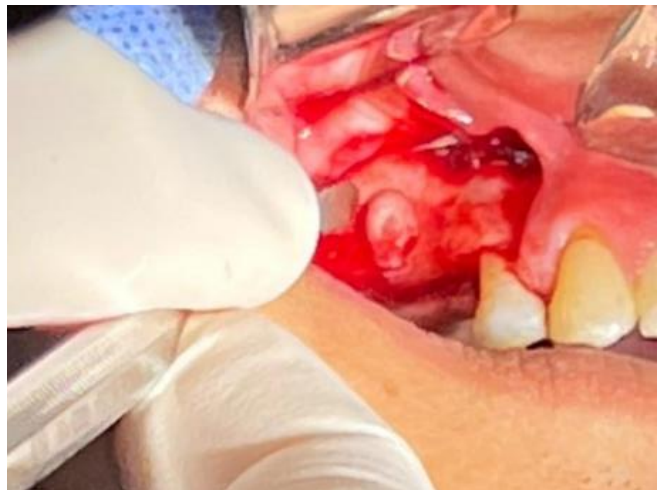

Figura 20 Incisiones verticales y elevación de Colgajo a espesor total

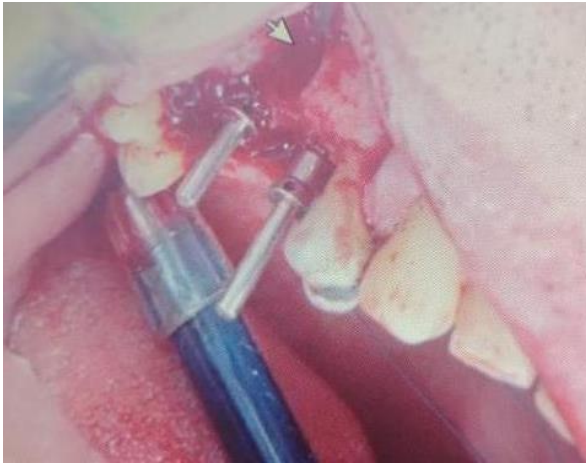

Figura 21 fresado a 3mm colocacion de pines de paralelismo

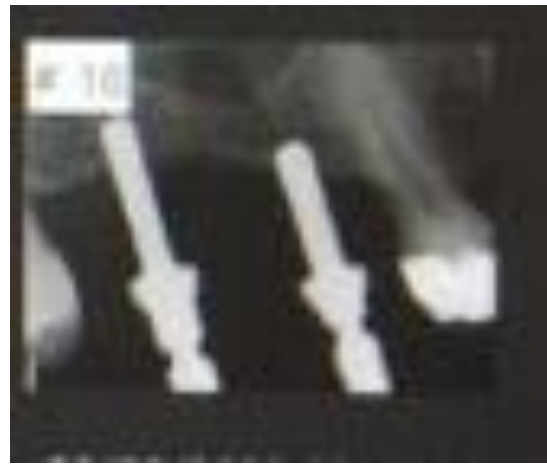

Figura 22 Radiografía de control de paralelismo

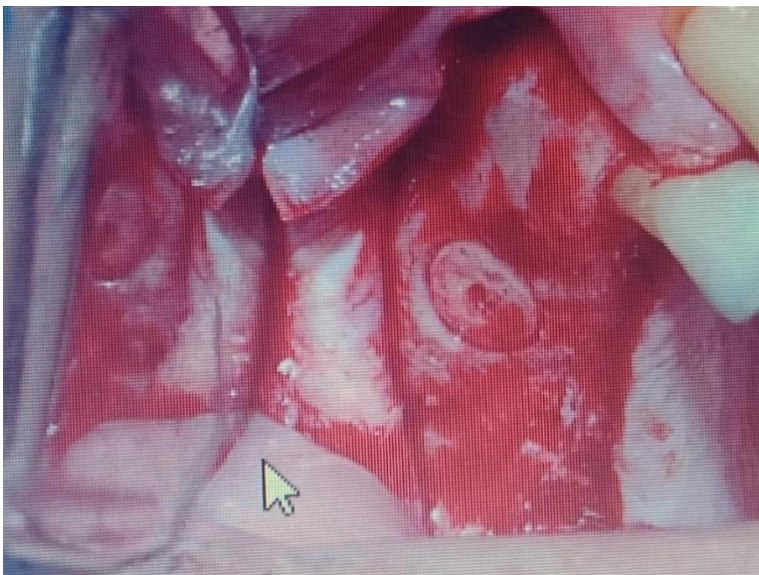

Figura 23 Fotografía de la marca que deja la fresa G Guide para evitar el deslizamiento de la siguiente fresa



Fresa G Guide

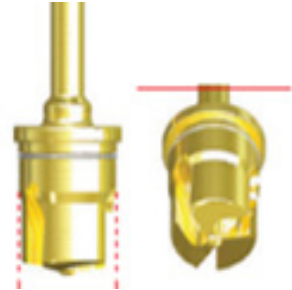
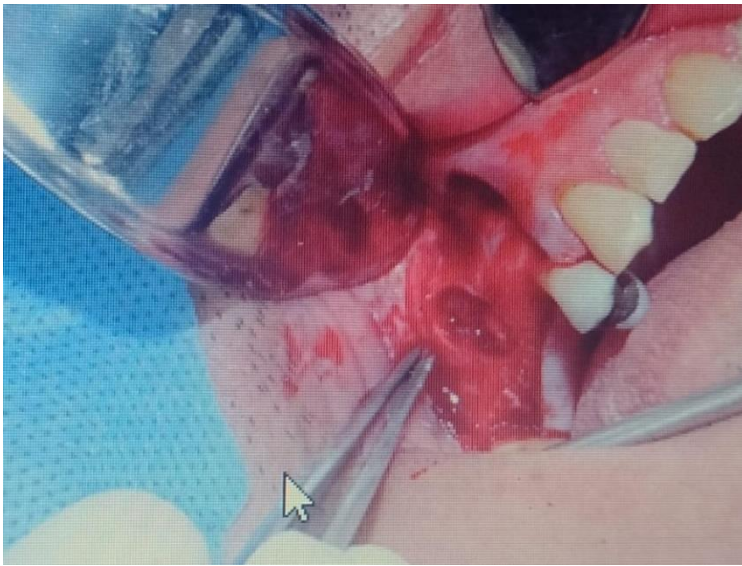

Figura 24 Osteotomía de la ventana lateral, realizada con la fresa Sinus Drill

Fresa Sinus Drill

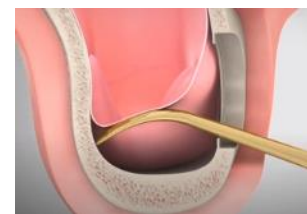
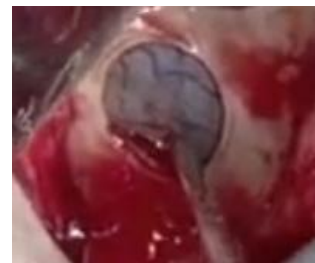
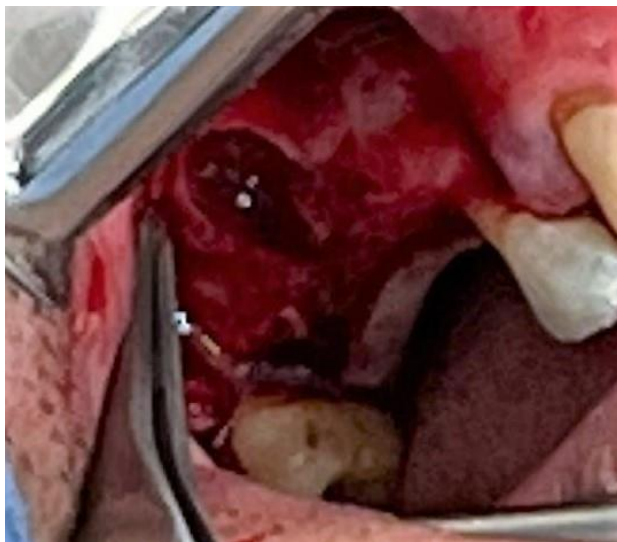
Figura 25 Con los elevadores N° 1,2,3 se desprende la membrana y se eleva hacia arriba con cuidado de no perforarla

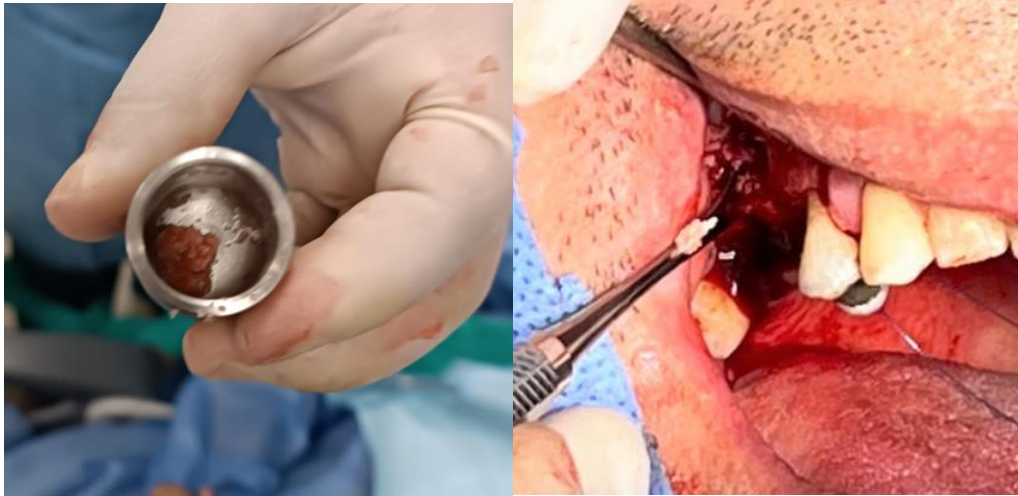

Figura 26 Sustituto óseo RAPTO
hidratado con suero fisiológico

Colocación del aloinjerto en la cavidad
del seno, condensando bien

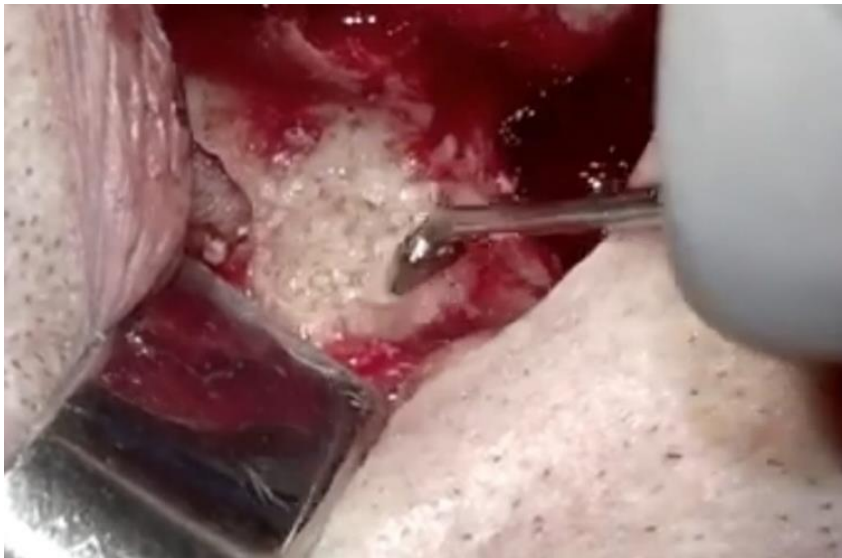

Figura 27 Fotografía de la colocación de la membrana de colágeno
bovino reabsorbible hidratada NEOMEN

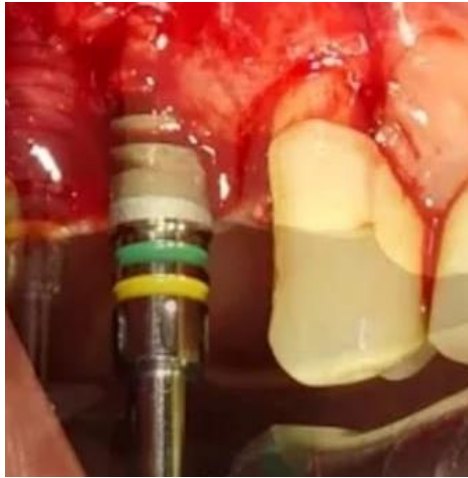

Figura 28 Colocación de implante NEO CMI Neobiotech pza 15



Figura 29 Radiografía de control de la colocación de los implantes

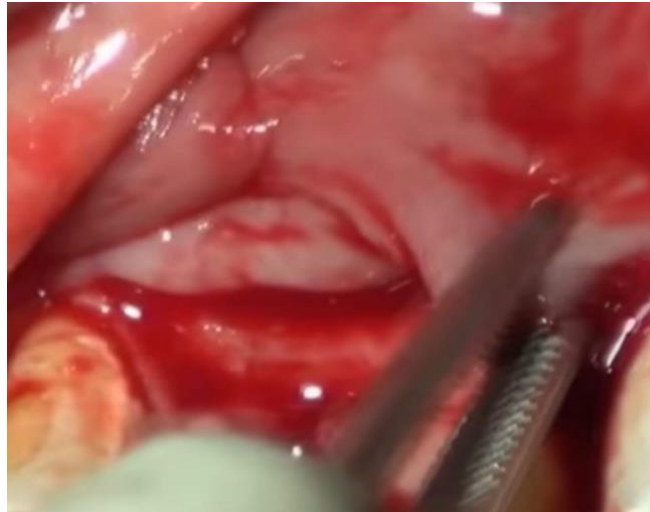


Figura 30 Fotografía de la liberación del colgajo para que no quede tensa la sutura

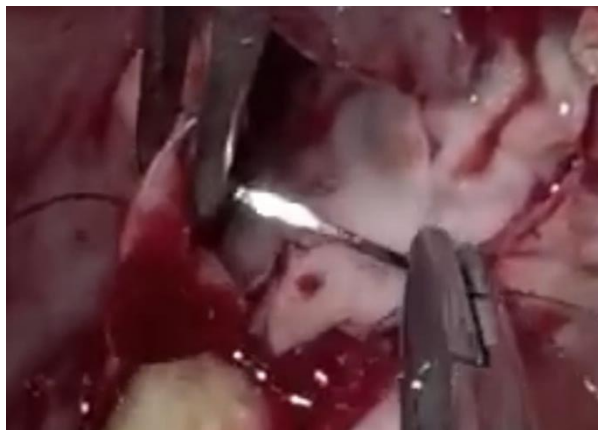

Figura 31 Fotografía del inicio de la sutura con ácido pólíglicoico 4/0

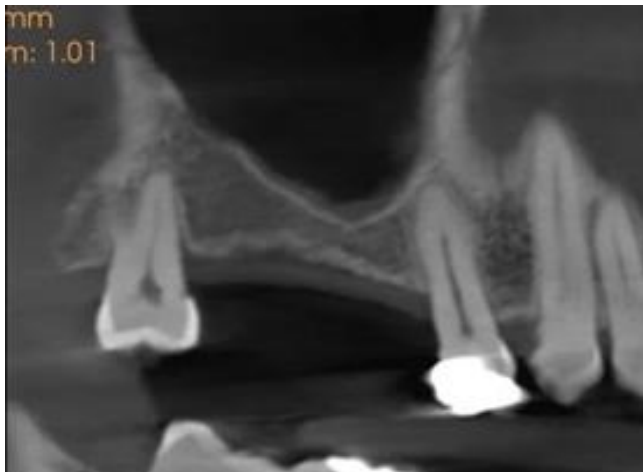

Figura 32 Radiografía de inicio

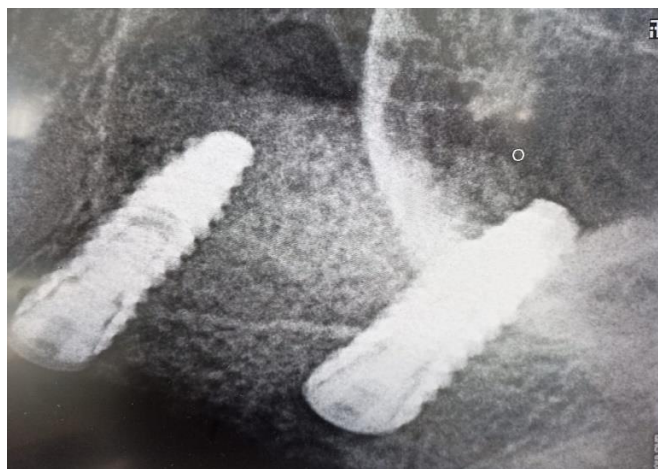

Figura 33 Radiografía post operatoria elevación de seno
e instalación de implantes

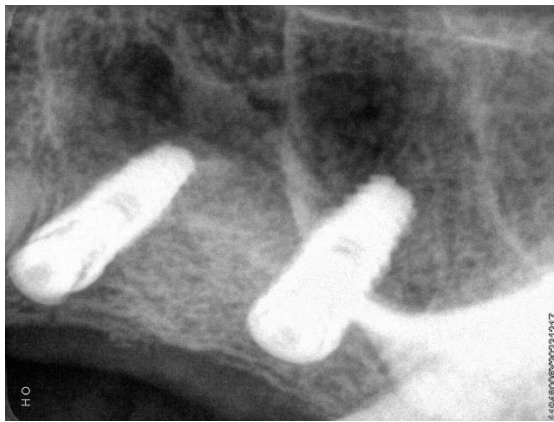


Figura 34 Radiografía de control a los 12 meses

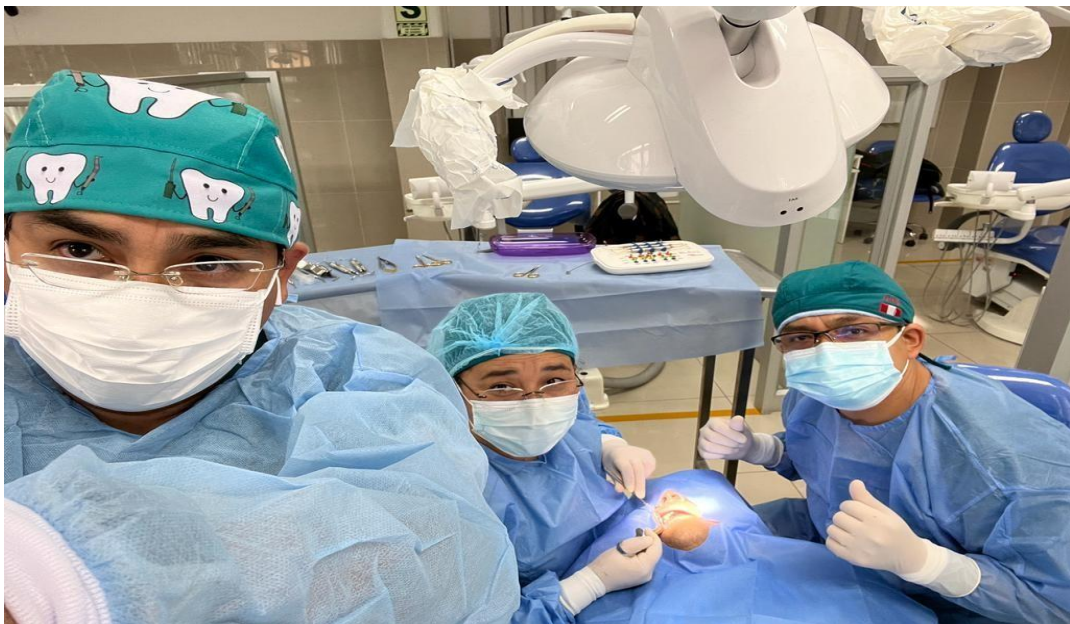

Figura 35 Fotografía del equipo de cirujanos

Anexo 3

Declaración Jurada

Yo, Sonia Bertha Meza Dianderas, identificado (a) con DNI 09886904, con domicilio real en Av. Tantamayo N° 632 Urb. Sol de Naranjal, San Martín de Porres, departamento de Lima.

Declaro bajo juramento:

En mi condición de cirujano Dentista, con código 01DI191001 de la Escuela Profesional de Odontología, Facultad de ciencias de la Salud, de la Universidad Católica los Ángeles de Chimbote, semestre académico 2023-2:

Primero, que los datos consignados en el Trabajo Académico para optar el título de segunda especialidad en Periodoncia e Implantes, titulado: Colocación de implantes con elevación de seno maxilar mediante la técnica ventana lateral en un paciente diabético. Reporte de un caso.

Doy fe, que esta declaración corresponde a la verdad.

Martes 26 de Diciembre de 2023



Firma del Cirujano Dentista

DNI 09886904

